The University of Osaka
Institutional Knowledge Archive

Title	顎裂部において2分割Le Fort I型骨切り術を行った片側性唇顎口蓋裂症例
Author(s)	村田, 有香; 黒坂, 寛; 相川, 友直 他
Citation	大阪大学歯学雑誌. 2017, 62(1), p. 21-26
Version Type	VoR
URL	https://hdl.handle.net/11094/68270
rights	
Note	

The University of Osaka Institutional Knowledge Archive : OUKA

https://ir.library.osaka-u.ac.jp/

The University of Osaka

阪大歯学誌　62(1)：21 ～ 26，2017

顎裂部において２分割 Le Fort Ⅰ型骨切り術を行った片側性唇顎口蓋裂症例

村田　有香[1)]，黒坂　寛[1)]，相川　友直[2)]，
田中　晋[2)]，古郷　幹彦[2)]，山城　隆[1)]

（平成 29 年 3 月 30 日受付）

緒　言

唇顎口蓋裂は，胎生期の顎顔面発生における障害により生じる先天性疾患で，哺乳障害，顎発育障害，言語障害などの多様な形態的，機能的障害を有しており，これらの障害に対して，適切な時期に適切な方法で，各専門家により連携をもって総合一貫治療がなされている[1)]。

唇顎口蓋裂患者では，顎発育および咬合管理の面において，上顎骨の三次元的な劣成長による骨格性反対咬合，交叉咬合，咬合平面の傾斜，顎裂部周囲の開咬を呈することが多い[2-5)]。今回，咬合平面の傾斜および顎裂部周囲の開咬を伴う唇顎口蓋裂患者において，上下顎同時移動術を行うことで調和のとれた正貌，側貌を獲得するとともに良好な咬合状態が得られたので報告する。

症　例

患者は出生時より左側唇顎口蓋裂を伴っており，他院にて口唇形成術，口蓋形成術，顎裂部腸骨移植術を行い，また，第Ⅰ期治療として上顎歯列弓の側方拡大，上下顎歯列の排列を行った既往のある，初診時年齢 20 歳 5 か月の男性であった。前歯部開咬を主訴に来院した。

1. 初診時所見

1.1. 顔貌所見（図 1-A）

顔貌は左右非対称で，口裂および口角は左上がりに傾斜していた。それに伴い，オトガイの左方偏位を認めた。側貌は concave type を呈しており，中顔面が陥凹し，上唇が後退していた。オトガイは前突していた。

図 1　顔面写真
A：初診時（20 歳 9 か月），B：術前矯正治療終了時（22 歳 11 か月），C：動的治療終了時（23 歳 5 か月），D：保定中（24 歳 5 か月）

1）大阪大学大学院歯学研究科　口腔分化発育情報学講座（顎顔面口腔矯正学教室）
2）大阪大学大学院歯学研究科　顎口腔疾患制御学講座（口腔外科学第一教室）

1.2. 口腔内所見（図 2-A, 3-A）

口腔内所見では，オーバージェットは+0.6 mm，オーバーバイトは-1.2 mm と小さく，特に左側犬歯部の開咬が顕著であった。大臼歯咬合関係はアングル I 級であり，上下顎歯列の中程度叢生が見られた。上顎歯列の正中は顔面正中に一致していた。下顎右側側切歯は抜去されていたため，下顎両側中切歯の切端の中点を結んだ線の中点を下顎歯列の正中と設定した場合，下顎歯列の正中は顔面正中に対して右方に 3.5 mm 偏位していた。上顎歯列弓は狭窄しており，両側臼歯部交叉咬合を呈していた。上顎歯列弓は彎曲しており，三次元的な歪みを認めた。

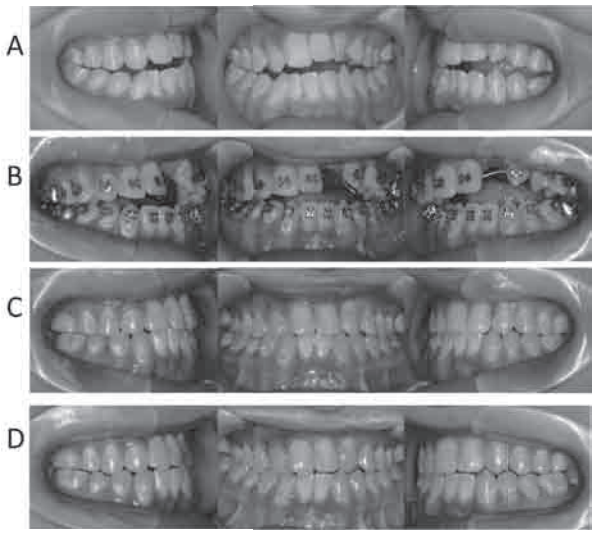

図 2　口腔内写真（正面観および側面観）
A：初診時（20 歳 9 か月），B：術前矯正治療終了時（22 歳 11 か月），C：動的治療終了時（23 歳 5 か月），D：保定中（24 歳 5 か月）

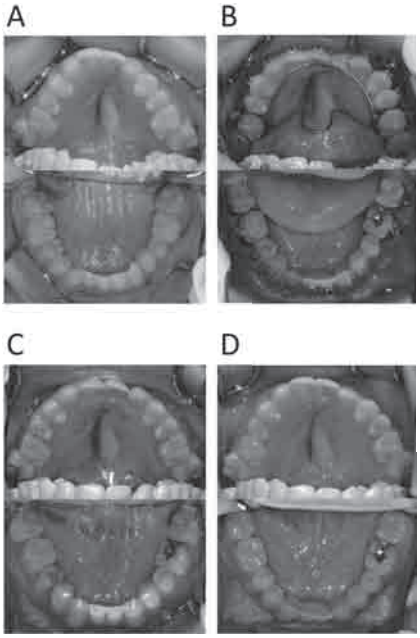

図 3　口腔内写真（咬合面観）
A：初診時（20 歳 9 か月），B：術前矯正治療終了時（22 歳 11 か月），C：動的治療終了時（23 歳 5 か月），D：保定中（24 歳 5 か月）

1.3. パノラマエックス線画像所見（図 4-A）

上顎両側側切歯および下顎右側側切歯は欠如していた。上顎両側智歯の歯胚は高位であり，下顎両側智歯は水平埋伏していた。顎裂部の骨連続性を認めたが，骨量は不足していた。

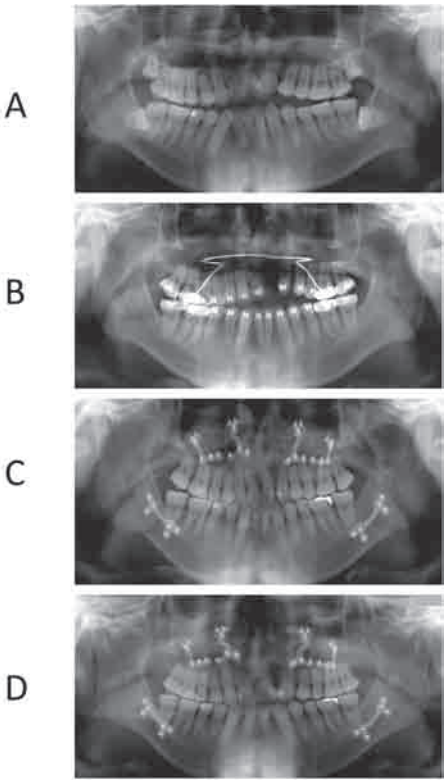

図 4　パノラマエックス線画像
A：初診時（20 歳 9 か月），B：術前矯正治療終了時（22 歳 11 か月），C：動的治療終了時（23 歳 5 か月），D：保定中（24 歳 5 か月）

1.4. 頭部エックス線規格画像所見（表 1）

側面位頭部エックス線規格画像を分析した結果，SNA は 65.5°，SNB は 72.4° であり標準より小さな値を示した。ANB は-6.9° であり，上顎骨の後方位による骨格性 3 級であった。下顎下縁平面傾斜角（FMA）

表1　側面位頭部エックス線規格画像の計測項目による治療前後の比較

	初診時	動的治療終了時	保定中	標準値（日本人成人男性）	
				平均値	標準偏差
角度（°）					
SNA	65.5	69.8	70.3	81.5	3.3
SNB	72.4	73.9	74.1	78.2	4
ANB	−6.9	−4.1	−3.8	3.2	2.4
FMA	33.1	31.9	32.3	28	2.3
FMIA	115.8	110.2	109.4	112.4	7.6
IMPA	81.3	78.3	81.2	95.2	6.2
U1-SN	109.4	102.8	102.3	106	7.5
L1-FH	65.5	69.8	66.5	56.7	7.8
IIA	129.7	139.6	137.1	124.2	8.6
距離（mm）					
S-N	72.4	72.9	72.9	72.2	3.3
N-Me	135.1	133.2	133.8	135.7	4
N/PP	55.7	59.1	58.6	60	1.8
Me-PP	77.7	74.1	75.1	74.6	3
Go-Me	72.7	74.8	74.3	76.6	4.4
Ar-Go	51.9	52.1	51.6	53.2	5.7
Ar-Me	112.2	116.3	116.2	115.6	6.8
OJ	0.6	2.2	1.6	3.3	1
OB	−1.2	1.1	0.1	3.3	1.7

は33.1°であり，ハイアングルであった。顔面高は，前中顔面高（N/PP）が標準より小さな値を示し，前下顔面高（Me/PP）が標準より大きな値を示した。前顔面高（N-Me）は135.1 mmであり，標準的であった。U1 to SNは109.4°であり上顎切歯の歯軸傾斜は標準的であったが，L1 to Mpは81.3°であり下顎切歯は舌側傾斜していた。

正面位頭部エックス線規格画像では，咬合平面は左上がりに3°傾斜していた。上顎骨の正中は顔面正中に対して右方に1 mm偏位しており，下顎骨の正中は顔面正中に対して左方に2.5 mm偏位していた。

2. 診断および治療方針

2.1. 診断

左側唇顎口蓋裂を伴い，前歯部開咬を呈する，咬合平面の傾斜と狭窄した上顎歯列弓を認め，上顎骨の前後径が短く後方位であることに起因する骨格性3級，アングルⅠ級の症例と診断した。

2.2. 治療方針

前歯部開咬，咬合平面の傾斜および上顎骨が後方位であることに起因する骨格性3級を改善するためには，手術を併用して矯正治療を行う必要があった。また，狭窄した上顎歯列弓およびそれに伴う両側臼歯部交叉咬合に対して，手術により上顎歯列弓の骨格性の側方拡大を行う必要があった。

術前矯正治療では，便宜抜歯を行い，プリアジャステッドエッジワイズ装置を用いて上下顎歯列の排列を行うこととした。術前矯正治療終了後に上下顎骨切り術により前歯部開咬，咬合平面の傾斜の改善および上顎骨の前方移動を行い，術後矯正治療で咬合の緊密化を図ることとした。

2.3. 治療経過

20歳9か月時に，下顎左側側切歯および上下顎両側智歯を抜去し，下顎歯列にプリアジャステッドエッジワイズ装置を装着して術前矯正治療を開始した。その後，未来院が続いた。22歳2か月時に上顎骨仮骨延長術（TDO）を行った。22歳6か月時に上顎歯列にプリアジャステッドエッジワイズ装置を装着して，上顎歯列の排列を開始した。22歳11か月時に術前矯正治療を終了し，23歳2か月時に，上下顎骨切り術を行った。上顎骨はLe Fort I型骨切り術により，前方移動，上顎骨後方部の上方移動，右側臼歯部の上方移動および

左側臼歯部の下方移動を行った。さらに，上顎骨の顎裂部において2つのセグメントに分割し，左側セグメント前方部の下方移動を行った。下顎骨は下顎枝矢状分割術（SSRO）により，前方移動を行った。術後矯正治療で咬合の緊密化を図り，23歳5か月時に動的治療を終了した。

3. 治療結果

3.1. 顔貌所見（図1-C, D）

口裂および口角の左上がりの傾斜とオトガイの左方偏位は改善し良好な正貌が得られた。中顔面の陥凹および上唇の後退は改善し，側貌はstraight type profileとなり，良好な側貌が得られた。

3.2. 口腔内所見（図2-C, D, 3-C, D）

大臼歯咬合関係はアングルⅠ級であり，オーバージェットは+2.2 mm，オーバーバイトは+1.1 mmとなった。上下顎歯列の正中は顔面正中に一致した。

3.3. パノラマエックス線画像所見（図4-C, D）

歯根吸収等は認められなかった。

3.4. 頭部エックス線規格画像所見（図5, 6, 表1）

側面位頭部エックス線規格画像では，SNAは65.5°から69.8°に，SNBは72.4°から73.9°に，ANBは-6.9°から-4.1°に変化した。下顎下縁平面傾斜角（FMA）は33.1°から31.9°に変化し，顔面高は，前顔面高（N-Me）は135.1 mmから133.2 mmに，前中顔面高（N/PP）は55.7 mmから59.1 mmに，前下顔面高（Me/PP）は77.7 mmから74.1 mmに変化した。U1 to SNは109.4°から102.8°に，L1 to Mpは81.3°から78.3°に変化した。

正面位頭部エックス線規格画像では，治療開始時には咬合平面は左上がりに3°傾斜していたが，動的治療終了時には，咬合平面の傾斜は見られなかった。上下顎骨の正中は顔面正中に一致した。上顎左側犬歯は下方へ移動し，咬合平面は平坦化された。

考　察

唇顎口蓋裂患者では，口蓋形成術後の瘢痕の影響により，上顎骨の三次元的な劣成長を呈することが多い。

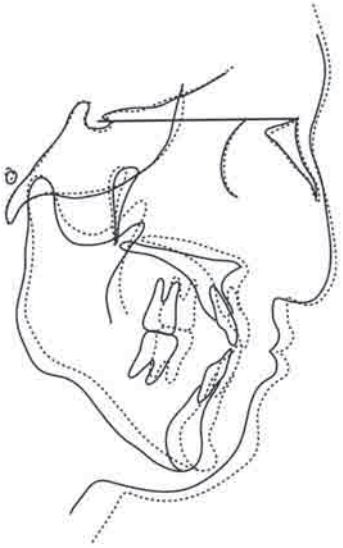

図5　初診時と動的治療終了時との側面位頭部エックス線規格画像トレース図の重ね合わせ（全体）
実線：初診時（20歳9か月），点線：動的治療終了時（23歳5か月）

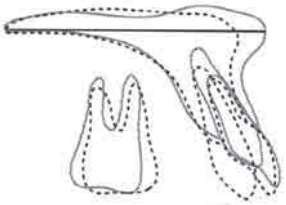

図6　術前矯正治療終了時と動的治療終了時との側面位頭部エックス線規格画像トレース図の重ね合わせ（上顎）
破線：術前矯正治療終了時（22歳11か月），点線：動的治療終了時（23歳5か月）

すなわち，前後方向の劣成長によって上顎骨が後方に位置し骨格性反対咬合に，横方向の劣成長によって上顎骨が狭窄し交叉咬合となることはよく知られている[2,3]。さらに，顎裂部周囲歯槽骨の発育不良を呈するため，歯槽骨の垂直高径は短小となり，低位犬歯および咬合平面の傾斜が生じる[4,5]。そのため，上顎骨の三次元的な歪み，歯列弓の彎曲を呈し，顔貌は非対称となることが多い[6]。これらの問題を矯正治療による歯牙移動のみで改善することは困難であるため，成長終了後に骨切り術を併用した外科的矯正治療による改善が必要となる。このような場合に，Le Fort Ⅰ型骨切り術による上顎骨の移動が適用されるが[7]，上顎歯列弓形態を整えるために，Le Fort Ⅰ型骨切り術の改良型として，上顎骨の顎裂部において2つのセグメントに分割し，裂側のセグメントを三次元的に移動させる方法が報告さ

れている[8]。

本症例では，上顎左側犬歯部の開咬を呈しており，上顎骨の三次元的な歪みと歯列弓の彎曲が生じていたため，術前矯正治療での上顎歯列の排列ならびに通常の Le Fort Ⅰ型骨切り術による上顎骨の移動ではこれらを改善できないと考えられた。したがって，上顎骨の顎裂部において２つのセグメントに分割し，左側セグメント前方部の下方移動を行うことで，上顎骨の三次元的な歪みと歯列弓の彎曲を改善した。

さらに，上顎歯列弓が狭窄しており，両側臼歯部交叉咬合を呈していたことに対して，TDO により上顎歯列弓の骨格性の側方拡大を行うことで改善した。上顎骨の側方拡大については，TDO を行わず，Le Fort Ⅰ型骨切り術時に，２分割にした上顎骨の左側セグメントを頬側に移動することで改善する方法も考えられた。しかしながら，Le Fort Ⅰ型骨切り術による急速な骨格の移動に比べて，仮骨延長術により緩徐に骨格を変化させる方が，周囲の粘膜や筋組織が適応しやすいこと[9]，本症例では口蓋形成術後の瘢痕が存在することを考慮すると，TDO による緩徐な上顎骨の側方拡大が適していた。

一方，唇顎口蓋裂患者における歯列の問題としては，永久歯胚の欠如が多く見られ，特に頻度が高いものは，裂側の側切歯の歯胚の欠如である[10,11]。そのため，治療計画立案時に便宜抜歯の部位を含めた歯の排列方法を考えることが通常より難しい。具体的には，欠損部のスペースを閉鎖することが目標となるが，その方法として，臼歯の近心移動，叢生の改善のため歯の排列スペースとしての使用，人工歯を用いた補綴処置などが挙げられる[12]。本症例では骨切り術により上顎骨の左側セグメントを前方に移動させることで，上顎左側側切歯部の欠損スペースを閉鎖した。

また，抜歯部位について，下顎切歯の便宜抜歯を行うことが稀にあり，適応症は以下の場合である。(1)下顎切歯が失活歯あるいは重度の修復歯である場合，(2)下顎切歯の幅径が著しく大きい場合，(3)下顎切歯のうち１歯のみが歯列弓外にあり，その他の下顎切歯の排列状態が良好である場合，(4)上下顎臼歯部の咬合状態が良好であり，下顎前歯部の叢生量が切歯の幅径に相当する５ mm 程度である場合，(5)アングル III 級のケースで下顎切歯の舌側傾斜によりオーバージェットを増加させて切歯関係を改善したい場合，(6)上顎側切歯が欠如しており，そのスペースを閉鎖しようとする時に上下顎の切歯関係または犬歯関係を維持したい場合などである[13-16]。本症例では，すでに上顎両側側切歯および下顎右側側切歯が欠如していたため，犬歯関係を維持し，上下顎歯列の正中を一致させるために，下顎左側側切歯の便宜抜歯を行い，上下顎両側側切歯部のスペースを閉鎖することとした。

結　論

唇顎口蓋裂を伴い，咬合平面の傾斜および顎裂部周囲の開咬を呈する本症例において，２分割 Le Fort Ⅰ型骨切り術は，上顎骨自体の傾斜，歪みを改善することが可能となり，良好な正貌が得られ，審美性，機能性の両面において大いに改善が認められた。また，上顎骨の前方移動に伴い，調和のとれた側貌が得られた。保定中も顔貌および骨格において治療後の後戻りは見られず，安定した結果が得られた。リテーナーの使用不良により上顎左側犬歯にやや舌側傾斜傾向が認められるが，比較的良好な咬合状態が保たれている。今後も長期安定性について経過を追う必要がある。

文　献

1）宮崎正（1982）：口蓋裂の治療体系，口蓋裂―その基礎と臨床（宮崎正編集）．医歯薬出版，東京，521-529.
2）Semb, G.（1991）: A study of facial growth in patients with unilateral cleft lip and palate treated by the Oslo CLP Team. Cleft Palate Craniofac J, 28, 1-21.
3）Dahl, E. and Hanusardottir, B.（1979）: Prevalence of malocclusion in the primary and early mixed dentition in Danish children with complete cleft lip and palate. Eur J Orthod, 1, 81-88.
4）Innes, C. O.（1962）: Some observations on unrepaired hare-lips and cleft palates in adult members of the Dusan tribe of North Borneo. Brit J Plast Surg, 15, 173-181.
5）Atherton, J. D.（1967）: Morphology of facial bones in skulls with unoperated unilateral cleft palate. Cleft Palate J, 4, 18-30.
6）Bishara, S. E., Burkey, P. S. and Kharouf, J. G.（1994）: Dental and facial asymmetries: a review. Angle Orthod, 64, 89-98.
7）Jackson, I. T.（1978）: Cleft and jaw deformities. Symposium on Reconstruction of Jaw Deformity, C. V. Mosby, St Louis, Mo, 16, 113.
8）Posnick, J. C., and Tompson, B.（1992）: Modification of the Maxillary Le Fort I Osteotomy in Cleft-Orthognathic Surgery: The Unilateral Cleft Lip and Palate Deformity. J Oral Maxillofac Surg, 50, 666-675.
9）Cheung, L.K.（2006）: A meta-analysis of cleft maxillary

osteotomy and distraction osteogenesis. Int J Oral Maxillofac Surg, 35, 14–24.
10) Ranta, R. (1986): A review of tooth formation in children with cleft lip/palate. Am J Orthod Dentofacial Orthop, 90, 11–18.
11) McCance, A. M. et al. (1990): A study model analysis of adult unoperated Sri Lankans with unilateral cleft lip and palate. Cleft Palate J, 27, 146–154.
12) McNeil, R. W. and Joondelph, D. R. (1973): Congenitally absent maxillary lateral incisor: treatment planning considerations. Angle Orthod, 43, 24–29
13) Bahreman, A. A. (1977): Lower incisor extraction in orthodontic treatment. Am J Orthod, 72, 560–567.
14) Tuverson, D. L. (1980): Anterior interocclusal relations Parts I & II. Am J Orthod, 78, 361–393.
15) Kokich, V. G. and Shapiro, P. A. (1984): Lower incisor extraction in orthodontic treatment. Angle Orthod, 54, 139–155.
16) Canut, J. A. (1996): Mandibular incisor extraction: indications and long-term evaluation. Eur J Orthod, 18, 485–489.