The University of Osaka
Institutional Knowledge Archive

Title	抜歯時に矯正用セパレーションを応用する有益性について
Author(s)	山本, 敬子; 山本, 卓
Citation	大阪大学歯学雑誌. 2018, 62(2), p. 11-15
Version Type	VoR
URL	https://hdl.handle.net/11094/70617
rights	
Note	

The University of Osaka Institutional Knowledge Archive : OUKA

https://ir.library.osaka-u.ac.jp/

The University of Osaka

阪大歯学誌　62(2)：11 ～ 15，2018

抜歯時に矯正用セパレーションを応用する有益性について

山本　敬子*，山本　卓*

（平成 30 年 1 月 31 日受付）

緒　言

歯科矯正治療時において抜歯は，歯の排列の問題からたびたび治療計画に立案される。また，一般歯科診療時においても抜歯は頻繁に行われ，様々なリスクが伴う。抜歯時において考慮しておくべきことの一つに全身的および局所的な偶発症の回避が挙げられる。抜歯時に歯へ無理な力が加わった場合，歯槽骨骨折，歯肉の損傷や患歯の歯根破折，また，隣接歯の損傷などの局所的な偶発症を引き起こす可能性があることが知られている。局所で過度の外科的侵襲が加わることで抜歯窩の治癒遅延に影響を及ぼすことが報告されている[1)-3)]。下顎智歯抜歯の際には下歯槽神経を損傷すると下唇の神経麻痺を引き起こす可能性があることも挙げられている[4)]。

今回われわれは，これらの局所的な偶発症の発生をできる限り抑える目的で，歯科矯正治療時に用いられる矯正用セパレーション（以下，セパレーションと記す。）を抜歯の前準備として応用し，特に有益であったと考えられる 3 症例について報告する。

症　例

症例 1：（40 代女性）下顎左側第三大臼歯抜去
（写真 1 ～ 3 参照）

主訴：左下の親知らずの歯肉がたびたび腫れて痛む

口腔内所見：下顎左側第三大臼歯は近心の歯冠が 2mm 程度のみ萌出していた。

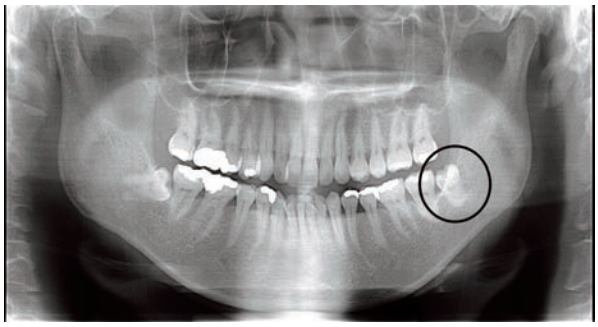

写真 1　術前パノラマ X 線画像

画像所見：パノラマ X 線画像では，下顎左側第三大臼歯の歯根は彎曲し下顎管に近接している。

CT 画像所見では，歯根が 2 根に分岐しており，近遠心的また頬舌的に強く彎曲している。また根尖は下顎管と極めて近接している。

処置および経過：下顎左側第二大臼歯と下顎左側第三大臼歯の間にセパレーションを行い，3 日後に局所麻酔下で下顎左側第三大臼歯をヘーベルで脱臼後，鉗子で把持して抜去した。その際，骨削除は行わなかった。抜歯に要した時間は数分で，術後に下唇の知覚異常は出現しなかった。

症例 2：（17 歳男性）上顎右側第二乳臼歯抜去
（写真 4 ～ 6 参照）

主訴：右上の前から 5 番目の永久歯がきちんと生えてこない

＊　山本歯科医院・矯正歯科クリニック

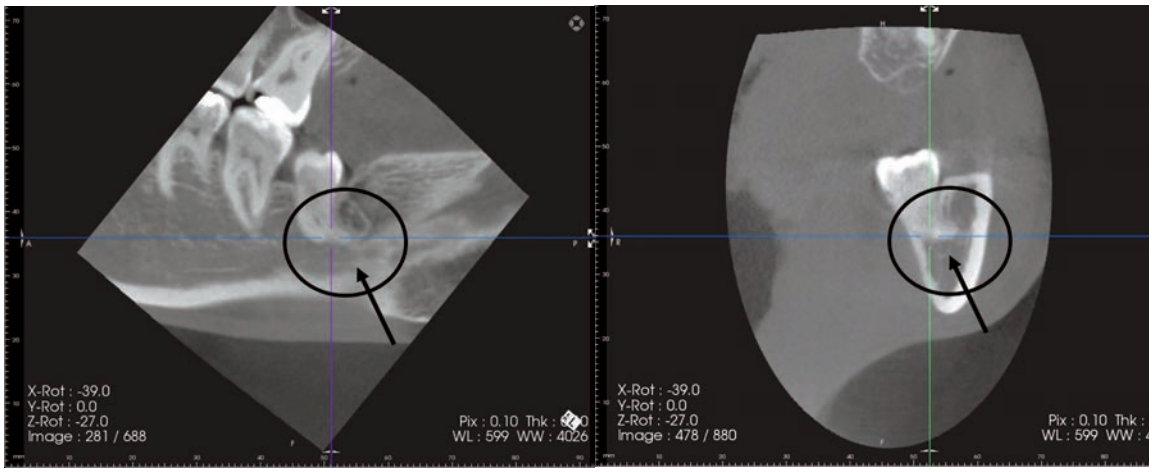

写真 2　術前 CT 画像

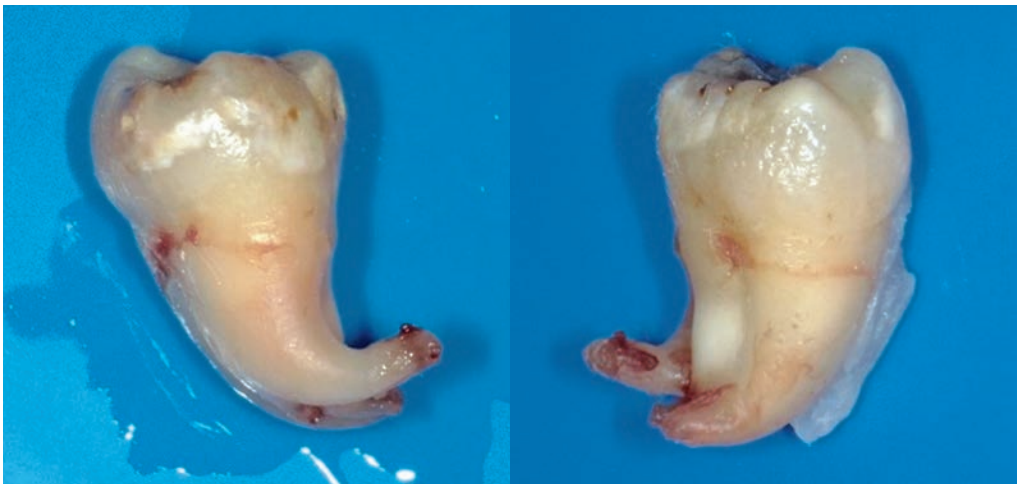

写真 3　抜去歯　抜去した下顎左側第三大臼歯

口腔内所見：上顎右側第二乳臼歯が晩期残存しており，後継歯である上顎右側第二小臼歯の萌出は認められなかった。

画像所見：パノラマ X 線画像所見で，後継永久歯の位置異常により，歯根が吸収していない上顎右側第二乳臼歯の晩期残存が認められる。CT 画像所見では，上顎右側第二乳臼歯の歯根は長く，3 根とも大きく開大している。

処置および経過：上顎右側第二小臼歯の牽引に先立ち，上顎右側第二乳臼歯の抜去を行うこととした。上顎右側第二乳臼歯の近遠心にセパレーションを行った 3 日後に，局所麻酔下で鉗子を把持し頬舌方向に動かして抜歯を行った。その際，歯根の分割や周囲の骨削除は行わなかった。抜歯に要した時間は 5 分程度であった。

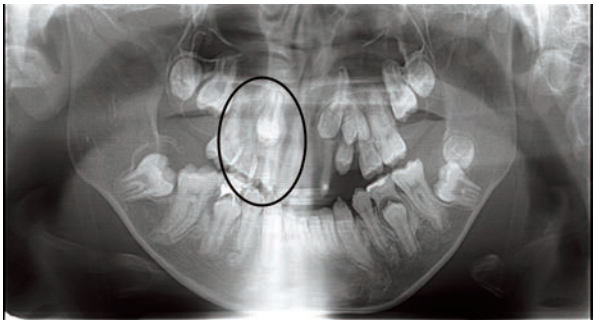

写真 4　術前パノラマ X 線画像

症例 3：(26 歳女性) 下顎左側第三大臼歯抜去
(写真 7 ～ 8 参照)

主訴：左下の親知らず周囲の歯肉がたびたび腫れる

口腔内所見：下顎左側第三大臼歯は近心の歯冠が 1mm

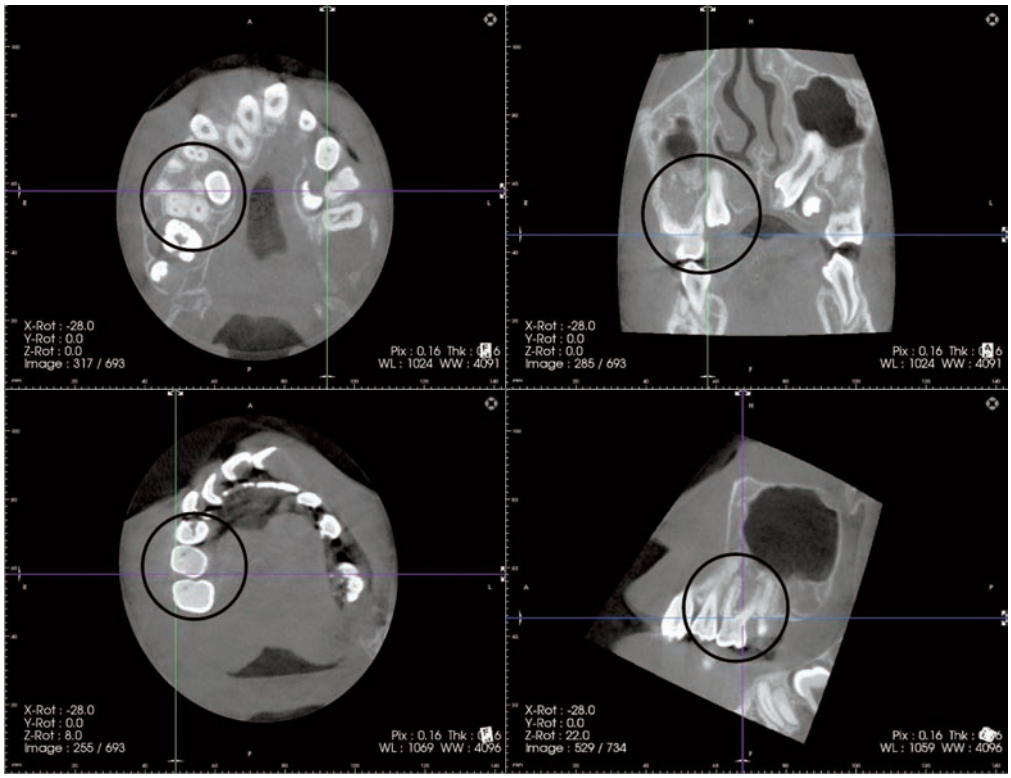

写真５　術前 CT 画像

写真６　抜去歯
歯根は３根で大きく開大し、３根とも
歯根吸収は認められなかった。

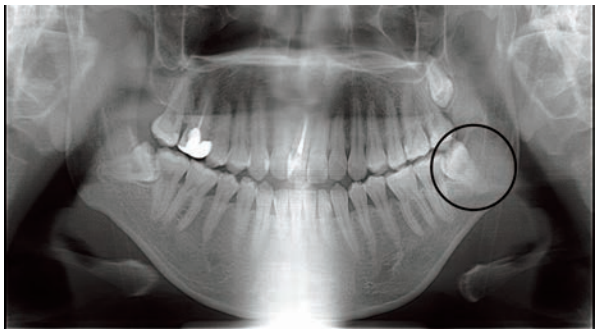

写真７　術前パノラマＸ線画像

程度萌出していた。

画像所見：パノラマＸ線画像では，下顎左側第三大臼歯の歯根はわずかに彎曲している程度であった。しかしCT 画像所見から，下顎左側第三大臼歯の歯根は下顎管を巻き込むように頬舌的に彎曲していることが判明した。

処置および経過：下顎左側第二大臼歯と下顎左側第三大臼歯間でセパレーションを行った３日後に，局所麻酔下で下顎左側第三大臼歯をヘーベルで脱臼させ，鉗子で把持して抜去を行った。抜歯に要した時間は数分で，術後下唇に知覚異常は出現しなかった。

考　察

歯科矯正治療においてバンドの試適を行う時までに，歯と歯の間にわずかな隙間をつくるために歯の初期移動をおこせるような期間，歯間にセパレーションエラスティクスなどを挿入することがセパレーションである。セパレーションを行っておくとバンド試適時に歯に強い力を与えることなく最適なバンドサイズを選択し，歯に正しく適合させることが可能である。臼歯部にセパ

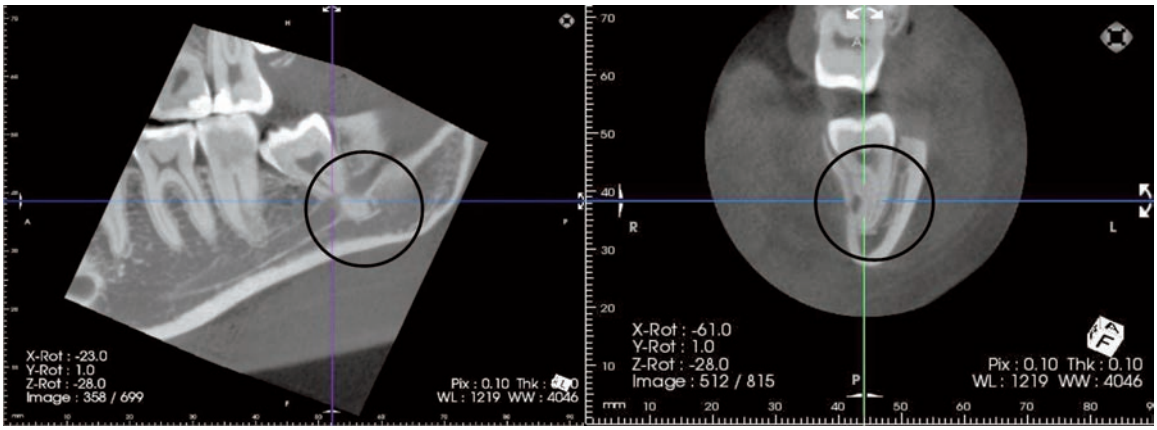

写真８　術前 CT 画像

表１　抜歯前準備としてのセパレーションの術式

抜歯前準備としてのセパレーションの術式
①抜歯する予定の歯をエアースケーラーやデンタルフロスを用いて清掃する。 ②隣接面にデンタルフロスを通し、抜歯する予定の歯のコンタクトの強さと位置を確認する。 ③セパレーティングプライヤーを用いて、抜歯する予定の歯の近遠心に矯正用セパレーティングエラスティクスを挿入する。ただし、コンタクトが歯肉縁下に存在する場合はブラスワイヤーが有用である。この際、必要な場合は局所麻酔を行う。 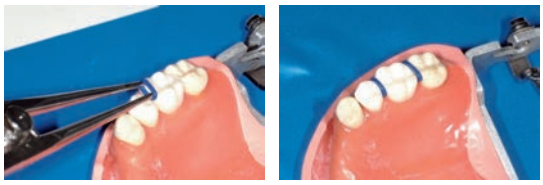 ④３～４日後にセパレーティングエラスティクスを探針で除去する。この後、局所麻酔下で抜歯を行う。

レーションを行う場合，大別してコンタクトポイントのまわりを取り巻くように，強くねじり合わされた直径0.5mm または 0.7mm の真鍮線（ブラスワイヤー）を用いる方法や，コンタクトポイントを取り巻くように取り付けられる弾性高分子材料であるセパレーティングエラスティクスを用いる方法がある[5]。セパレーティングエラスティクスを用いると数日でセパレーションが可能である。今回報告した３症例は，抜歯時に起こりうる様々なリスクを回避するために，矯正治療時において使用するセパレーションエラスティクスを抜歯前準備として応用した（表１）。

歯に適切な矯正力が加えられた場合，歯を支持している歯周組織全体に変化が生じる。局所の微小構造が適応し，その反応として直接性骨吸収が起き，３～４日以内に歯の移動が生じるとされる[6]。このため，当院ではセパレーション後３～４日で抜歯を行った。

患者には，セパレーション後に痛みが生じる場合がある旨をあらかじめ説明しておき，必要に応じて鎮痛薬を処方しておく。処方薬のうちアセトアミノフェンは歯の移動に影響を及ぼさず，矯正治療中におこる不快感や痛みのコントロールに効果的である[7)-9]。

症例１において，下顎左側第三大臼歯は根尖付近で２根に分岐し，加えて強く彎曲していた。そのため，抜歯時に歯根破折を引き起こす可能性が高いと考えられた。もし，歯根破折が生じた場合には歯根の除去が困難であることが予想される。根彎曲が認められる智歯抜歯において，歯根が破折した際はその破折片の除去のために広範囲の骨を削除しなければならなくなり，抜歯後に神経麻痺を生じるリスクを高めると考えられる[10]。このことからも歯根破折は避ける必要がある。今回，抜歯の前準備としてセパレーションを行ったことで，歯根破折を回避し骨削除を必要とすることなく抜歯を行うことができた。その結果，患者の負担を大きく軽減できたと考えられる。

症例２において，上顎右側第二乳臼歯の歯根は３根で大きく開大しており歯根長も長かった。このことか

表２　抜歯の前準備としてセパレーションを行う利点および欠点

利点	欠点
• 必要な器具はセパレーティングプライヤーとセパレーティングエラスティクスのみである。 • 手技は簡便で時間を要さず安全性が高い。 • セパレーションにより歯の動揺が起こるため、多根歯や根彎曲歯であっても力をゆっくり加えれば、歯槽骨の骨折や歯根破折を引き起こすリスクが低い。 • 抜歯に要する時間の短縮が見込まれる。 • 通常の抜歯を開始したが脱臼が困難である場合、本方法に変更することができる。	• セパレーションは抜歯の３～４日前に行うため、アポイントが２回必要になる。 • セパレーションによる痛みが生じる可能性がある。 • 隣在歯とのコンタクトが存在しない症例においては、事前にテックの作製やレジン充填を行ってコンタクトを作る必要がある。

ら抜歯の難易度が高く，抜歯時に歯根の分割が必要となる可能性があると考えられた。本症例では，上顎右側第二乳臼歯の近遠心に抜歯の前準備として矯正用セパレーションを行ったことにより，歯根を分割することなく，さらに歯根破折を起こすことなくスムーズに抜歯できたと考えられる。

最後に症例３においては，下顎左側第３大臼歯の歯根は下顎管を巻き込みながら頬舌的に彎曲していた。そのため，抜歯時に強い力が加わることで下歯槽神経を損傷するリスクが高いと考えられた。下歯槽神経が損傷された場合や，神経が露出した場合の術後の浮腫による圧迫で下唇に知覚異常が生じる[1)]。本症例では，抜歯前に下顎左側第３大臼歯の近心にセパレーションを行っていたことで，抜歯時にかかる力を最小限に抑えることができ，前に述べたリスクを回避することができたと考えられる。

表２に，抜歯前にセパレーションを行う利点および欠点を示す。

当院で，抜歯の前準備として矯正用セパレーションを応用することが有益であると考えられる適応症例は，矯正治療における便宜抜歯（主に小臼歯）の他，多根歯や根彎曲歯などの抜歯である。加えて，移植歯および再植歯を抜去する際の前準備としても矯正用セパレーションを行うことは有用であると考えられる。ただし再植が必要となる歯の歯冠はある程度失われていることがあるため，その場合は事前にテックを作製しコンタクトを作ることも手段のうちの一つであろう。

結　論

抜歯の前準備として矯正用セパレーションを応用することで，抜歯に伴う局所的なリスクを回避することができ，抜歯をより安全にすすめることができると考えられる。その適応症例は限られるものの，本方法を用いる利点は大きいと考えられる。

参考文献

1）Alling, C. C. &Kerr, D. A.（1957）: Trauma as a factor causing delayed repair of dental extraction sites. *J. Oral Surg.*, **15**: 3 ～ 11.

2）Ameler, M. M., Johnson, P. L. & Salman, I.（1960）: Histological and histochemical investigation of human alveolar socket healing in undisturbed extraction wounds. *J.A.D.A.*, **61**: 46 ～ 58.

3）Glickman, I., Purzansky, S. & Ostrach, M.（1947）: The healing of extraction wounds in the presence of retained root remants and bone fragment. *Amer. J. Orthodont. & Oral Surg.*, **33**: 263 ～ 283.

4）歯科臨床研修マニュアル起こりうる問題点と解決法（2002），（覚道健治，平井義人，前田芳信編），第１版，株式会社　永末書店，東京，187-197.

5）William R. Proffit（2004）：新版プロフィトの現代歯科矯正学（高田健治訳）．第１版，クインテッセンス株式会社，東京，393-395.

6）Ravindra Nanda.（2007）：矯正歯科における審美とバイオメカニクス―臨床の先端的ストラテジー―．わかば出版株式会社，東京，20.

7）Kamatchi Diravidamani, Sathesh Kumar Sivalingam, and Vivek Agarwal.（2012）: Drugs influencing orthodontic tooth movement: An overall review. *J Pharm Bioallied Sci*, **4**（Suppl 2）, S299-S303.

8）Chumbley AB, Tuncay OC.（1986）: The effect of indomethacin（an aspirin-like drug）on the rate of orthodontic tooth movement. *Am J Orthod.*; **89**: 312-4.

9）Yamasaki K, Miura F, Suda T.（1980）: Prostaglandins as a mediator of bone resorption induced by experimental tooth movement in rats. *J Dent Res*. **59**: 1635-42.

10）三浦康次郎，木田孔司，天笠光雄ら（1998）：下顎埋伏智歯抜歯後の神経麻痺，口腔病雑誌，**65/1**，1-5.