

Title	高磁場MRIを用いたミトコンドリア症モデルマウスの 乳酸代謝異常評価
Author(s)	澤谷, 令香
Citation	平成30年度学部学生による自主研究奨励事業研究成果 報告書
Issue Date	2019-04
Text Version	publisher
URL	<a href="http://hdl.handle.net/11094/71943">http://hdl.handle.net/11094/71943</a>
DOI	
rights	
Note	

***Osaka University Knowledge Archive : OUKA***

<https://ir.library.osaka-u.ac.jp/repo/ouka/all/>

## 平成30年度学部学生による自主研究奨励事業研究成果報告書

ふりがな 氏名	さわや れいか 澤谷 令香	学部 学科	医学部保健学 科	学年	3年
ふりがな 共同 研究者氏名	なかもと みく 中元 美来	学部 学科	医学部保健学 科	学年	3年
					年
					年
アドバイザー教員 氏名	齋藤 茂芳	所属	保健学専攻 医用物理工学講座		
研究課題名	高磁場 MRI を用いたミトコンドリア症モデルマウスの乳酸代謝異常評価				
研究成果の概要	研究目的、研究計画、研究方法、研究経過、研究成果等について記述すること。必要に応じて用紙を追加してもよい。(先行する研究を引用する場合は、「阪大生のためのアカデミックライティング入門」に従い、盗作剽窃にならないように引用部分を明示し文末に参考文献リストをつけること。)				

## I. 背景

ミトコンドリア病は細胞小器官であるミトコンドリアの変異を原因とし、エネルギー代謝障害により大量のエネルギーを必要とする骨格筋や中枢神経系に異常を引き起こす指定難病である。ミトコンドリア病では好氣的エネルギー代謝が障害され嫌氣的エネルギー代謝が酷使されるため乳酸が蓄積する。乳酸はブドウ糖などの糖質が嫌氣的エネルギー代謝で代謝分解されてできる生成物である。MRS (magnetic resonance spectroscopy) では、生体内の分子の種類や濃度などを検出・評価すること、生体内の乳酸を検出することが可能である。また、近年乳酸を対象とした化学交換飽和イメージング法 (Chemical Exchange Saturation Transfer: CEST) が提案されており、本手法を利用することで脳内の乳酸分布評価も可能である。生体内の乳酸蓄積を非侵襲的に画像化できれば、生体の2次元的な乳酸分布、同じ個体で継時的な観察をすることが可能であり、ミトコンドリア症のみならず、虚血性疾患などへの応用も期待できる。本研究ではミトコンドリア病モデルマウスとして Leigh 脳症モデルマウスを使用した。Leigh 脳症はミトコンドリア病の一つで2歳以前の乳児期に発症し、主症状は精神運動発達遅延、筋力・筋緊張低下、呼吸障害等がある。脳 CT・MRI で大脳基底核、脳幹に両側対称性の病変が見られる。

## II. 目的

ミトコンドリア病モデルマウスを対象に高磁場 MRI を用いたT<sub>2</sub>強調画像、CEST イメージング、MRS により乳酸代謝異常を評価した。

## III. 方法

## [使用機器・動物]

本研究は国立循環病研究センターの動物実験委員会の審査の上、承認され実施(承認番号 18019)。

実験は国立循環器病センターの Bruker 社製水平型 7 T-MRI を用いて行った。動物は6週齢の Leigh 脳症マウスを5匹、同週齢のコントロールマウスを5匹使用した。コントロールとして一般的な C57/BL6 マウス、Ndufs4 KO が Ndufs4 遺伝子をノックアウトした Leigh 脳症マウスを実験に使用

した[1]。マウスはイソフルラン麻酔下で撮影を行い、体温管理は循環高温水槽により行った。呼吸モニターを用いて呼吸数を観察し、マウスの生理状態の維持を行った。

#### [撮影条件]

##### ・ T<sub>2</sub>強調画像

Leigh 脳症で観察される脳幹部病変の検出のためにT<sub>2</sub>強調画像を取得した。Rapid acquisition with relaxation enhancement (RARE) sequence を用い、TR を 4000ms、TE を 33ms に設定した。分解能は 100×100μm で撮影時間は 6 分とした。

##### ・ CEST

Magnetization transfer RARE sequence を用い、TR を 4000ms、TE を 43ms に設定した。-5.0~+5.0 ppm 間を 0.5 ppm 間隔で連続した 21 枚の画像を取得した。B0 補正には Water saturation shift referencing (WASSR)を用いた。分解能は 200×200μm で撮影時間は 40 分とした。

##### ・ MRS

PRESS sequence を用い、TR を 2500ms、TE を 20ms に設定した。シミングには Fast Automatic Shimming technique by Mapping Along Projections (FASTMAP)を使用した。撮影時間は 1 5 分とした。

#### [画像評価]

関心領域をシングルスライスで海馬が写る領域の全脳に設定した。CEST では 0.5、1.0、2.0、3.0、3.5ppm の 5 つのオフセット周波数で Magnetization Transfer Ratio Asymmetry (MTRasym)マップを作成した。MRS では代謝物濃度を Lac・mIns・GPC+PCh・Cr+PCr・Glu+Gln・NAA+NAAG の 6 つで LCModel を用いて測定した。統計解析には Unpaired t-test を使用した。

#### IV. 結果

嗅球、皮質、海馬、小脳、脳幹レベルでのT<sub>2</sub>強調の横断面画像を撮影した(図1)。Controlが一般的なマウス、Ndufs4 KOがNdufs4遺伝子をノックアウトしたLeigh脳症マウスである。T<sub>2</sub>強調画像では 6 週齢のLeigh脳症マウスとコントロールマウスの両方で明らかな病変は検出されなかった。

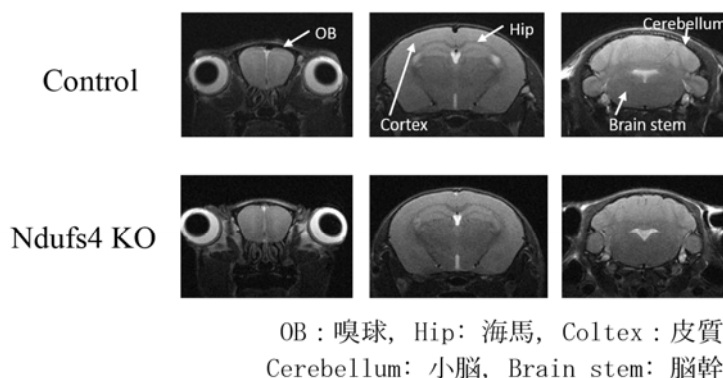


図 1. T<sub>2</sub>強調画像

次に 5 つのオフセット周波数での典型的な MTR asymmetry 画像を示す(図 2)。0.5、1.0、2.0ppm でコントロールマウスに比べて Leigh 脳症マウスが有意に上昇しているのが視覚的に分かった。

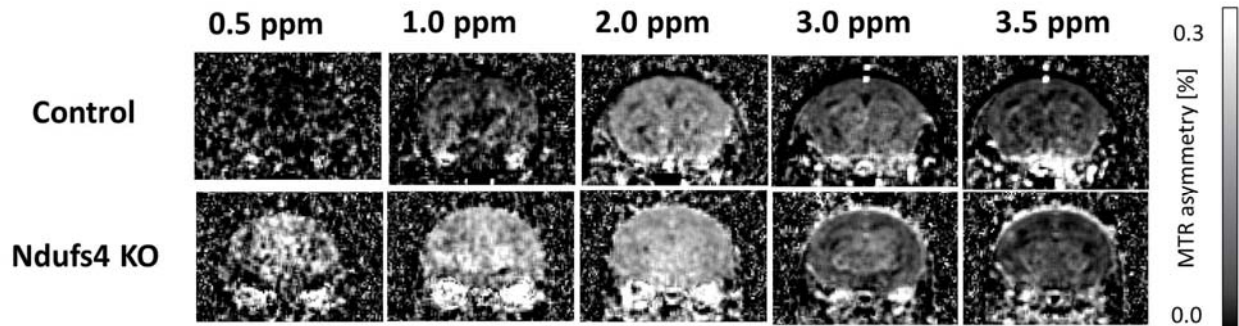


図2. MTR asymmetry 画像

実際の asymmetry 曲線では、0.5~2.0ppm 付近でコントロールマウスより Leigh 脳症マウスが高くなった (図3)。

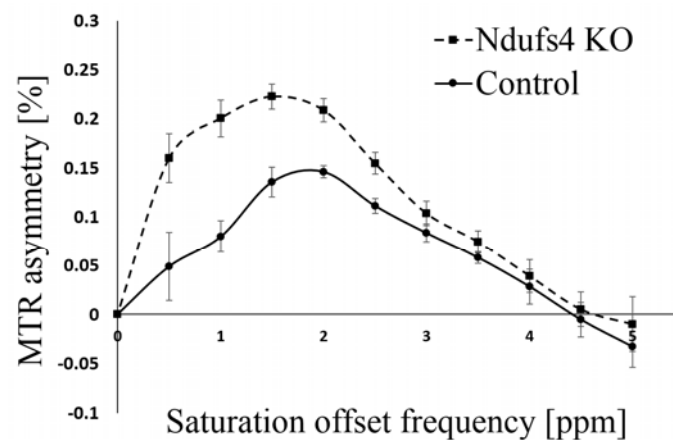


図3. MTR asymmetry 曲線

5つのオフセット周波数で有意差検定を行った結果、0.5、1.0、2.0ppm でコントロールマウスより Leigh 脳症マウスが高くなった (図4)。

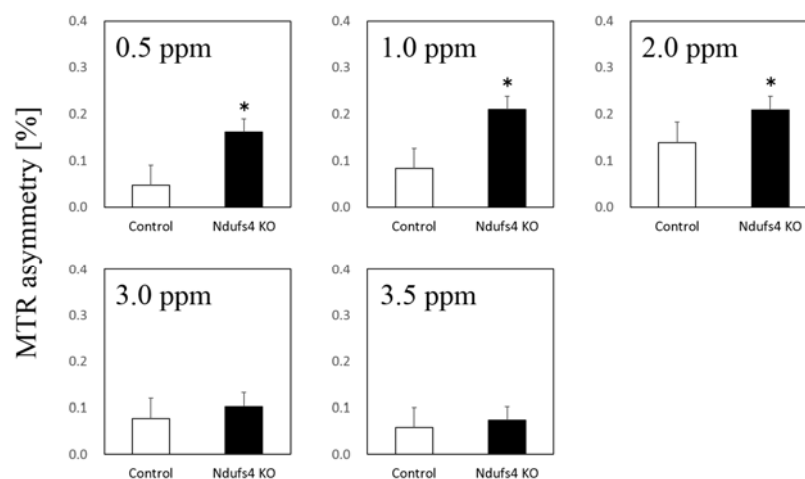


図4. 5つのオフセット周波数で有意差検定を行った結果

典型的な MRS スペクトルでは、Leigh 脳症マウスで乳酸のピークが有意に上昇しているのを確認することができた (図5)。

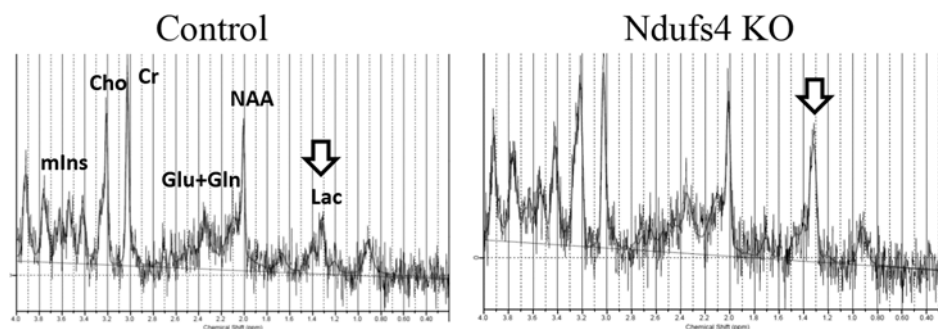


図 5. MRS スペクトル

MRS によって得られた 6 個の代謝物濃度の比較した (図 6)。乳酸が Leigh 脳症マウスで有意に上昇しているのが分かった。また、クレアチンも Leigh 脳症マウスで少し上昇していた。

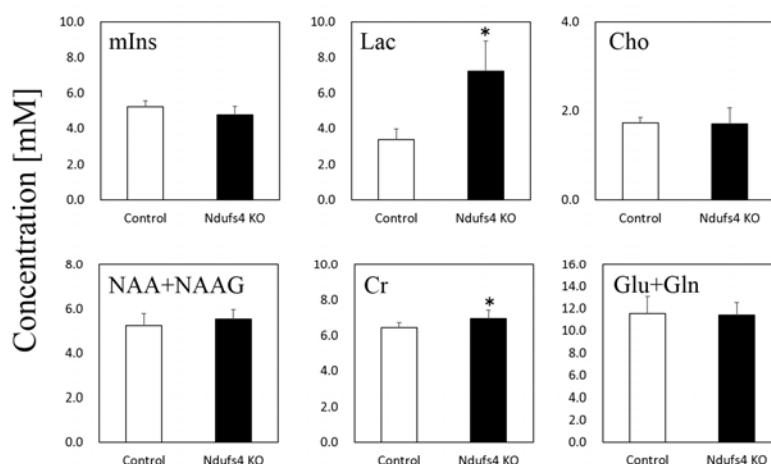


図 6. 代謝物濃度

## V. 考察

先行研究によるとミトコンドリア病モデルマウスの $T_2$ 強調画像での脳幹部病変は 9 週で観察される。本研究では 6 週齢の Leigh 脳症マウスで $T_2$ 強調画像では病変は検出されなかったが、MRS では脳内乳酸の上昇が確認された。よってこの実験で使われた 6 週齢の Leigh 脳症マウスは脳病変の検出が可能になる前の初期段階のミトコンドリア病マウスである。先行研究では乳酸のケミカルシフトは 0.4~1.0ppm に分布すると報告されている [2]。本研究では CEST で 0.5ppm 及び 1.0ppm の MTR asymmetry が上昇し、MRS では脳内乳酸の上昇が確認された。このことから 0.5ppm~1.0ppm の CEST 効果が 6 週齢の Leigh 脳症マウスの脳内乳酸の上昇を反映していると考えられる。また、先行研究ではクレアチンのケミカルシフトは 1.8~2.0ppm に分布すると報告されており [3]、本研究で 2.0ppm の MTR asymmetry が上昇し MRS で脳内クレアチンの上昇が確認された。よって 2.0ppm の CEST 効果の上昇は脳内クレアチンの上昇が反映されたと考えられる。

## VI. 結語

ミトコンドリア病モデルマウスにおいて、CEST イメージング、MRS を用いて  $T_2$  強調画像で病変が検出される前の早期の脳代謝変化を検出することができた。

**参考文献**

1. Quintana A, Kruse SE, Kapur RP, Sanz E, Palmiter RD. Complex I deficiency due to loss of Ndufs4 in the brain results in progressive encephalopathy resembling Leigh syndrome. *Proc Natl Acad Sci USA*. 2010;107(24):10996–1001.
2. DeBrosse C, Nanga RP, Bagga P, Nath K, Haris M, Marincola F, Schnall MD, Hariharan H, Reddy R. Lactate chemical exchange saturation transfer (LATEST) imaging in vivo A biomarker for LDH activity. *Sci Rep*. 2016;6:19517.
3. DeBrosse C, Nanga RP, Wilson N, D'Aquila K, Elliott M, Hariharan H, Yan F, Wade K, Nguyen S, Worsley D, Parris-Skeete C, McCormick E, Xiao R, Cunningham ZZ, Fishbein L, Nathanson KL, Lynch DR, Stallings VA, Yudkoff M, Falk MJ, Reddy R, McCormack SE. Muscle oxidative phosphorylation quantitation using creatine chemical exchange saturation transfer (CrCEST) MRI in mitochondrial disorders. *JCI Insight*. 2016;1(18):e88207.