The University of Osaka
Institutional Knowledge Archive

Title	シクロホスファミド投与が歯胚形成に与える影響
Author(s)	中津川, 昂平
Citation	大阪大学, 2019, 博士論文
Version Type	VoR
URL	https://doi.org/10.18910/72255
rights	
Note	

The University of Osaka Institutional Knowledge Archive : OUKA

https://ir.library.osaka-u.ac.jp/

The University of Osaka

学位論文

シクロホスファミド投与が
歯胚形成に与える影響

2019 年

大阪大学大学院歯学研究科
顎顔面口腔矯正学教室
中津川　昂平

緒　言

歯の発生は上皮と間葉の相互作用から始まり，蕾状期，帽状期，鐘状期前期，鐘状期後期，歯根形成期の順に各発生段階を経て完成する(1, 2)。矯正歯科治療の対象となる不正咬合を伴う患者では，しばしば歯の発生異常に起因して審美，咀嚼や発音といった口腔機能が障害される。歯の発生異常は，遺伝要因と環境要因が関係して生じることが臨床研究や動物実験により知られている(3)。実際，歯の発生に重要な MSX1, PAX9 といった遺伝子の異常，あるいは歯胚形成時のフッ素や抗菌薬等の暴露による環境的な要因により歯の形成異常が生じることが報告されている(3)。近年では，環境要因による歯の形成異常として小児がん治療に伴う歯の形成異常の報告が増加している(4, 5)。

医療技術の進歩により，小児がん患者の生存者率は著しく増加している(6, 7)。実際，14 歳以下の小児がん罹患患者の 10 年生存率は約 70%と言われている(6)。一方で小児がん患者の生存率の上昇に伴い，がん治療後の後遺症による生活の質の低下に関して徐々に焦点が当てられるようになってきた。

現在の小児がん患者の治療としては，化学療法，放射線療法，外科療法などが一般的に用いられている。小児がん患者への化学療法や放射線療法では，成長期において抗がん剤の投与や放射線の暴露に晒されるために治療後の成長発育に影響があると考えられている(8)。さらに，全身における晩期合併症として，内分泌，臓器や中枢神経系の異常などの多様な合併症が報告されている (8, 9)。 一方，口腔領域では，化学療法や放射線治療の晩期合併症とし

て歯の形成異常，唾液分泌不全や顎顔面骨の発育不全などが生じることが報告されている(4, 5)。

小児がんの代表的な治療薬としては，アルキル化剤のシクロホスファミド（CPA）が用いられている。CPA は，主に肝臓に存在する酸化還元酵素であるシトクロム P450 で代謝されてホスファラミドマスタードとアクロレインとなる(10)。この代謝産物であるホスファラミドマスタードによる二本鎖 DNA の架橋反応やアクロレインによる酸化ストレスによって DNA 損傷が生じる。一部は DNA 修復機構によって正常に修復されるが，修復困難な細胞はアポトーシスによって細胞死に至る(10-15)。このような CPA の作用機序により細胞増殖抑制や細胞傷害が生じ，がん細胞を死滅させることがわかっている(10)。一方で CPA 治療を受けた小児がん患者の多くでは，歯の形成異常が生じることが知られている(4)。そのような歯の形成異常の表現型や重症度は，CPA の投与時期，投与濃度や投与期間により異なることが報告されている(16, 17)。興味深い事に 5 歳以下で CPA 治療を受けた患者の多くに歯の形成異常を認めるが，この時期は永久歯胚の歯冠形成時期と一致していることが明らかとなっている(4)。

これまでのげっ歯類を用いた動物実験では，CPA 投与が切歯や臼歯の形成に与える影響について調べられている。ラットへの CPA 投与後の切歯では，歯髄の未分化間様細胞が障害され，部分的な象牙質形成不全，歯髄腔狭窄,切歯の形態異常が生じることが報告されている(18-21)。さらに臼歯を観察した実験結果から，ラットへの CPA 投与後の第一臼歯（M1）や第二臼歯（M2）で

は，短根が生じるとともに，根尖部の狭窄や骨様象牙質の形成などといった歯根の形態異常を認めることが明らかとなっており，これらの CPA 投与による短根は，投与濃度の増加により重症化することが報告されている(22-25)。また，第三臼歯（M3）については，鐘状期後期に CPA を投与すると矮小歯となることが明らかとなっている(22, 23)。

マウス臼歯の発生段階は歯種により異なる。M1 と比較して M2 と M3 の発生段階は数日遅れていることが知られており(26)，細胞増殖の分布は歯の各発生段階により変化することが報告されている(27)。CPA により増殖細胞が障害されると考えられているが(11, 14)，歯の各発生段階における CPA の影響は不明であり，動物実験での CPA による欠如歯の発生率や発生機構についても明らかとなっていない。これらのことから，本研究では歯の発生における CPA 投与時期や投与濃度の影響について形態学的，組織学的に観察し，CPA 投与が歯胚形成に与える影響について明らかにすることを目的とした。

材料と方法

1, 実験動物

実験には生後 1－10 日（P1-P10）の C57BL/6 マウス（日本クレア，東京，日本）を使用した。また，本実験では，上皮細胞で特異的に Green Fluorescent Protein (以下 GFP)を発現するトランスジェニックマウス（K14-GFP マウス）を使用した(28)。K14-GFP マウスは大阪大学大学院歯学研究科口腔病理学教室の宇佐美　悠先生から供与された。実験動物は母親マウスと飼育し，固形飼料と紫外線照射滅菌水は自由摂取とした。動物施設の環境条件としては，温度と湿度を一定に維持し，明暗 12 時間（明時間帯として 8：00−20：00）のサイクル下で飼育した。本研究は，大阪大学動物実験委員会および大阪大学遺伝子組み換え実験委員会の承認を得て行った（動物実験承認番号：動歯-29-033-0, 遺伝子組み換え実験承認番号：3745)。

2, 観察方法

実験群にはシクロホスファミド（エンドキサン®，和光純薬工業株式会社，大阪）を使用し，投与する薬剤の濃度は，急性リンパ性白血病の小児がん患者の治療に用いられる投与量に準じて決定した[21,22]。マウスは対照群と実験群の 2 群に分け，実験群にシクロホスファミド(CPA)を 1 回腹腔内投与した。対照群には同様にリン酸緩衝生理食塩水(PBS)を 1 回腹腔内投与した。本実験では，尾静脈の確保が困難であったため，薬剤投与方法は腹腔内

投与を選択した。また，歯胚形成状態を観察するために，マウスの下顎のM1,M2,M3を観察対象とした。

・実験1：CPAの投与時期の違いによる臼歯と切歯形態の変化の観察

P1,P2,P4,P6,P8,P10のC57BL/6マウスを使用し，実験群にはCPA 100 mg/kg（100-CPA）を1回腹腔内投与した（以下P1, P2, P4, P6, P8, P10 CPAマウスとする）。対照群には同様に同量のPBSを1回腹腔内投与した（以下P1, P2, P4, P6, P8, P10 PBSマウスとする）。CPA投与後は，M3の口腔内萌出が完了する生後26日目（P26）まで飼育した（29）。マウスの全身状態の指標として，実験群(P1, P2, P4, P6, P8, P10 CPAマウス)および対照群(P1,P6 PBSマウス)の生後26日目における生存個体数，生存率を計測した。また，P6 CPAマウスとP6 PBSマウスの体重の経日的変化についても観察を行った。生後26日目の各群のマウスは，下顎を分離摘出してμCTを撮影することで歯の形成状態の観察を行った。歯冠と歯根の形態については，対照群と実験群のμCTの矢状断スライス画像を用いて近遠心的歯冠幅径と近心歯根長を計測した。対照群の平均値と標準偏差を算出し，対照群の歯冠幅径と近心根長の－3S.D.の値をカットオフ値として，その値より歯冠幅径が小さいものを矮小歯と定義し，歯冠幅径がカットオフ値より大きく近心根長がカットオフ値より小さいものを短根と定義した。

・実験2：CPAの投与濃度の違いによる第三臼歯(M3)形態の変化の観察

P4,P6 の C57BL/6 マウスを使用し，実験群には 100 mg/kg（100-CPA），50 mg/kg（50-CPA），25 mg/kg (25-CPA) を 1 回腹腔内投与した。対照群には同様に同量の PBS を 1 回腹腔内投与した。その後，実験 1 と同様に各群の生後 26 日目のマウスの下顎を摘出して μCT の撮影を行い，P4,P6 マウスに CPA(100 mg/kg, 50 mg/kg, 25 mg/kg)投与した実験群との比較を行った。また，実験群のマウスにおいて M3 が欠如する確率を算出した。

・実験 3：P6 マウスへの CPA 投与後の頭蓋形態の変化の観察

P6 の C57BL/6 マウスを使用し，実験群には 100 mg/kg の CPA を 1 回腹腔内投与した。対照群には同様に同量の PBS を 1 回腹腔内投与した。その後，実験 1 と同様に各群の生後 26 日目のマウスの下顎を摘出して μCT の撮影を行い，対照群との頭蓋形態の比較を行った。

・実験 4：対照群の M2，M3 の発生段階と細胞増殖の観察

M2, M3 の発生段階を組織学的に観察するため，P1, P2, P4, P6, P8, P10 の C57BL/6 マウスを用いた。M2, M3 の歯胚の上皮領域を明示するために K14-GFP マウスを使用した。実験 1 と同様にそれぞれのマウスの下顎を摘出した。摘出した下顎から M1,M2,M3 を含む下顎ブロックを作製し，4%パラホルムアルデヒド固定液を用いて 4℃で一晩固定した。固定後に 10% EDTA（4℃）で 1-2 週間脱灰し，10%, 20%, 30%スクロース/0.1M PBS(pH7.4)の順に 4°C で 4 時間以上浸漬し，凍結包埋は Tissue-Tek O.C.T. compound

(Sakura Finetek, CA, USA)を用いて行った。連続凍結切片は，クリオスタット(CM1950, Leica, Germany)を用いて，10 μm の厚さで作製した。薄切方向は，M3 の近遠心の形態を同時に観察するため，矢状断とした。凍結切片は，対照群の M2, M3 の発生段階の観察のために，ヘマトキシリン・エオジン染色(HE 染色)を行った。また，対照群の細胞増殖の観察のために，Ki67 に対する抗体を用いた免疫染色を行った。

・実験 5：CPA(100 mg/kg)投与後の M3 における組織学的変化，細胞増殖と細胞死の観察

P6 の C57BL/6 マウスを用い，切片の蛍光染色に用いるマウスでは，歯胚の上皮領域を明示するために K14-GFP マウスを使用した。実験群には CPA(100 mg/kg)を 1 回腹腔内投与した。実験群では，CPA 投与から 0.5 日，1 日，2 日，4 日，6 日後のマウスの日齢である P6.5，P7，P8，P10，P12 まで飼育した。対照群では P6 で同様に同量の PBS を 1 回腹腔内投与し，P6（対照群のみ），P6.5，P7，P8，P10，P12 まで飼育した。各群の各日齢のマウスに BrdU Labeling Reagent (invitrogen life technologies, CA, USA)を 10 ml/kg で 1 回腹腔内投与し，投与して 2 時間後に実験 1 と同様に下顎を摘出した。摘出した下顎から実験 3 と同様に凍結切片を作製した。凍結切片は，各群の P6，P6.5，P7，P8，P10，P12 の組織学的変化の観察のために，ヘマトキシリン・エオジン染色(HE 染色)を行った。また，各群の P6.5，P7，P8，P10 の細胞増殖や細胞死といった細胞動態の観察のために，Ki67 や

Bromodeoxyuridine（BrdU）に対する抗体を用いた免疫染色と Terminal deoxynucleotidyl transferase-mediated dUTP nick end labeling assay（TUNEL 染色）を行った。

・実験 6：CPA(100 mg/kg)投与後の切歯と歯槽骨における組織学的変化，細胞増殖と細胞死の観察

P6 の C57BL/6 マウスを用いた。実験群には CPA(100 mg/kg)を 1 回腹腔内投与した。実験群では，CPA 投与から 0.5 日，1 日，2 日，4 日，6 日後のマウスの日齢である P6.5，P7，P8，P10，P12 まで飼育した。対照群では P6 で同様に同量の PBS を 1 回腹腔内投与し，P6.5，P7，P8，P10，P12 まで飼育した。各群の各日齢のマウスは，実験 4 と同様に凍結切片を作製し，切歯と歯槽骨における組織学的変化の観察のために HE 染色を行った。また，各群の P7，P8，P10 の細胞増殖や細胞死といった細胞動態の観察のために，Ki67 に対する抗体を用いた免疫染色と TUNEL 染色を行った。

3，　臼歯，切歯と頭蓋の三次元的解析

臼歯，切歯と頭蓋の三次元的形態観察をする目的で，下顎を μCT 装置(R_mCT2，Rigaku，Tokyo, Japan）を用いて撮影した。撮影条件は，管電圧：90 kV，管電流：160 μA，スライス厚さ：10 μm, pixel size：20.0 μm×20.0 μm とし，その後断層画像の再構成を行った。三次元構築は，μCT に付属した CT viewer ソフトを用いた。

4, M2, M3, 切歯と歯槽骨の組織学的解析

M2, M3, 切歯と歯槽骨の組織学的解析には Hematoxylin and Eosin (HE)染色切片を用いた。矢状断の凍結切片を 10μm の 厚さで通法通り作製した。作製した切片は，HE 染色により染色処理を施した(30)。M2, M3, 切歯と歯槽骨の HE 染色切片は，光学顕微鏡の BX51TF (OLYMPUS, Tokyo, Japan)を用いて観察した。

5, M2, M3 と切歯の細胞増殖解析

細胞増殖を検出する目的として，BrdU と Ki67 を用いた。チミジンアナログである BrdU は，S 期(DNA 合成期)の DNA に取り込まれることから，増殖期の細胞を標識することが知られている。Ki67 は，G0 期(停止期)と G1 期(DNA 合成準備期)初期以外の細胞周期で発現するタンパク質であることが知られており，細胞増殖のマーカーとして使用されている。

1） 抗 BrdU 抗体を用いた免疫組織学的染色

通法に従い凍結切片を作製し，BrdU Staining Kit (invitrogen life technologies, CA, USA)を用いて染色処理を施した(28)。3%過酸化水素水加メタノールにより内因性ペルオキシダーゼを非活性化した後，トリプシンと denaturing solutionをそれぞれ10分と25分反応させた。非特異的反応のブロッキング処理は，Blocking solutionにより行った。Biotinylated Mouse Anti-BrdUと50分反応させることで，BrdUを抗BrdUモノクローナル抗体と結合さ

せた。PBSで洗浄後，Streptavidin-Peroxidaseに10分反応させてビオチンーアビジン複合体を形成させた。その後，3-3’- diaminobenzidine tetrahydrochloride (DAB)で発色させ，ヘマトキシリンで核染色を行った。

2）抗 Ki67 抗体を用いた免疫組織学的染色

通法に従い凍結切片を作製し，M.O.M. Mice Ig Blocking Reagent (Vector Laboratories,Inc., Burlingame, CA, USA)でブロッキング処理を施した。一次抗体として，Anti-Ki67 antibody (dilution 1:500; ab15580, Abcam, USA)を使用し，4℃ で一晩反応させた。翌日，PBS で切片を洗浄し，二次抗体として，Alexa Fluor 546 donkey anti-rabbit IgG (dilution 1:500;Invitorogen Thermo Fisher Scientific, CA, USA) を用いて室温で 3 時間反応させた。核染色は，蛍光色素の 4′,6-diamidino-2-phenylindole dihydrochloride (DAPI) solution (Wako Pure Chemical Industries, Osaka, Japan)を用いて行った。

6，　M3 と切歯の細胞死解析

アポトーシスを観察するため，アポトーシスに伴う断片化された DNA を特異的に蛍光標識して検出を行う Terminal deoxynucleotidyl transferase-mediated dUTP nick end labeling (TUNEL) assay を細胞死マーカーとして用いた。通法に従い凍結切片を作製し，TUNEL 染色には In Situ Cell Death Detection kit TMR red (Roche Applied Science, IN, USA)を用いた。切片は，4%パラホルムアルデヒド固定液で 20 分処理し，PBS で 30 分洗浄した。その後，4℃で 20 μm/ml の Proteinase K Solution (invitrogen, CA, USA)に 2 分

反応させ， Enzyme Solution と Label Solution を 1:9 の比で混合した溶液に 37℃で 60 分反応させた。最後に蛍光色素の DAPI solution で核染色を行った。

7， 染色切片観察, M3 の上皮領域と歯乳頭における染色陽性細胞数の計測

光学顕微鏡の BX51TF (OLYMPUS, Tokyo, Japan)を用いて，HE 染色または抗 BrdU 抗体により免疫染色した組織切片を撮影した。共焦点レーザー顕微鏡の SP8 microscope (Leica, Wetzlar, Germany)を用いて，Ki67 の免疫染色または TUNEL 染色した組織切片を撮影した。

BrdU，Ki67 の免疫染色または TUNEL 染色した M3 の組織切片画像は Photoshop 6 に取り込み，図に示す領域に従って M3 における染色陽性細胞数を計測した（図 1)。各染色の計測は，各群の各時期(P6.5, P7, P8, P10)において 3 個体ずつ行い，それぞれの個体の 2 枚の代表的な切片を用いた。

8， 統計学的解析

統計学的有意差の検定方法としては，Student の t 検定の対応のない独立 2 群の検定（unpaired t test）を用いた。P 値が 0.05 未満を統計学的有意と判断した。

結果

1-1,生存個体数と生存率

マウスの全身状態の指標として, P1, P2, P4, P6, P8, P10 のマウスに CPA (100 mg/kg) を投与した実験群と P1, P6 のマウスに PBS を投与した対照群の生存個体数と生存率を算出した。P1, P2 で CPA を投与した実験群のマウスでは,生存率は 30%未満であったが, P6, P8, P10 で CPA を投与した実験群のマウスでは 80%以上の生存率を示した(表 1)。一方, P1 で PBS を投与した対照群のマウスの生存率は 70%未満となっていたが, P6 で PBS を投与した対照群の生存率は 90%以上であった。P1,P6 で薬剤を投与したマウスでは実験群と比較して対照群において高い生存率を示した(表 1)。

1-2, 体重変化

マウスの全身状態の経時的変化の観察のため, 体重変化を計測した。実験 1-1 の結果より P1,P2 の CPA(100 mg/kg)投与マウスでは生存率が低かったため, 生存率の高い P6 の CPA(100 mg/kg)投与マウスを観察対象とした。P6 マウスの実験群の体重は, P17 までは増加したが, その後 P26 までわずかに減少を続けた(図 2)。対照群では P6 から P26 まで経時的な体重の増加が見られた。また, 実験群の体重が対照群の体重と比較して小さいため, その平均体重の差は P10 において有意であり, P26 まで体重差は増加した(図 2)。

1-3, CPA の投与時期の違いによる臼歯の形態変化の三次元的解析

P1, P2, P4, P6, P8, P10 のマウスに CPA(100 mg/kg)を単回投与し，P26 の下顎臼歯を μCT で観察することにより,投与時期の違いによる臼歯形態の変化を三次元的に解析した。CPA(100 mg/kg)を投与した実験群の P26 での下顎臼歯では，投与時期により異なった形成異常が観察された(図 3)。対照群と実験群における歯冠および歯根の形態は μCT のスライス画像を用いて算出した歯冠幅径と近心根長の計測値を元に評価した(表 2)。M2 の矮小化と M3 の萌出遅延は P1, P2 マウスへの CPA(100 mg/kg)投与で生じ (図 3 D-F)，M3 の矮小化は P8 マウスへの CPA(100 mg/kg)投与により生じた(図 3 P-R)。また，M3 の欠如は P4, P6 マウスへの CPA(100 mg/kg)投与で生じたが(図 3 J-O)，M1,M2 には欠如は生じなかった。P10 マウスへの CPA(100 mg/kg)投与では歯の欠如，矮小化，萌出遅延は観察されなかった(図 3 S-U)。実験群の下顎臼歯では，すべての CPA(100 mg/kg)投与時期において，対照群と比較して短根化を認めた(図 3 D-U)。これらの結果から，CPA の投与時期の違いにより，異なった歯の形成異常を生じ，さらに M3 の欠如は P4, P6 マウスへの CPA(100 mg/kg)投与により生じることが明らかとなった(表 3)。

1-4, CPA の投与時期の違いによる切歯の形態変化の三次元的解析

P1, P2, P4, P6, P8, P10 のマウスに CPA(100 mg/kg)を単回投与し，P26 の切歯を μCT で観察することにより,投与時期の違いによる切歯形態の変化を三次元的に解析した。CPA(100 mg/kg)を投与した実験群の P26 での切歯では，

唇側と舌側に部分的に象牙質と歯髄が薄く狭窄している niche-like defects (NLD)が観察され，唇側の NLD におけるエナメル質の形成不全(図 4 A, C, E, G, I, K, M)と NLD 周囲での歯根膜腔の開大を認めた(図 4 A, C, E, G, I, K, M)。切歯の唇側における NLD の位置は，CPA の投与時期が遅いほど後方に位置していた(図 4 A, C, E, G, I, K, M)。全ての実験群の切歯では，NLD より前方の歯髄が狭窄し，切歯尖端は細くなっていた(図 4 A－N)。これらの結果より，CPA の投与により切歯においても形成異常が生じ，形成異常が生じる位置が投与時期の違いにより変化することやエナメル質の形成不全が著しく生じることが示された。

2, CPA の投与濃度の違いによる M3 の形態変化の三次元的解析

実験 1 の結果より，P4, P6 マウスへの CPA(100 mg/kg)投与で M3 の欠如が生じることが明らかとなったため, CPA 投与濃度は 100 mg/kg より低濃度の 50 mg/kg と 25 mg/kg を用い，P4, P6 のマウスへの CPA 投与濃度の違いによる M3 の形態の変化を三次元的に解析し，M3 の欠如の頻度を算出した。その結果，P4, P6 マウスへの CPA(100 mg/kg)投与では全てのマウスに M3 の欠如が生じた(表 4, 図 5 A,B,G,H)。P4 マウスへの CPA(50 mg/kg)投与により M3 では 12.5%の確率で欠如したが，P6 マウスへの CPA(50 mg/kg)投与では 50%の確率で M3 の欠如が生じた(表 4, 図 5 C, D ,I , J)。P4, P6 マウスへの CPA(25 mg/kg)投与では M3 の矮小化が生じ，P4 より P6 マウスで M3 の矮小化が重篤であった(図 5 E, F, K, L)。P4 マウスへの CPA 投与後の M3 では，

CPA 濃度が 25 mg/kg より 50 mg/kg において M3 の矮小化が重篤であった。これらの結果から，P4 CPA マウスと比較して，P6 CPA マウスでは低い CPA 投与濃度でも M3 の欠如が生じ，CPA 投与濃度の減少により歯胚の矮小化が軽減することがわかった。

3, CPA 投与後の頭蓋形態の三次元的解析

P6 のマウスに CPA(100 mg/kg)を単回投与し，μCT を用いて P26 のマウスの頭蓋部を観察することにより, CPA 投与による頭蓋形態への影響を三次元的に解析した。実験群では，上後頭骨と外後頭骨間の縫合の癒合，前頭鼻骨縫合の開大が観察された（図 6 A-H)。また，実験群では，対照群と比較して後頭部の突出が緩やかであり，頭蓋全体は小さかった(図 6 A,E)。これらの結果から，CPA 投与により頭蓋形態や縫合部の異常が生じることが明らかとなった。

4-1, M2 と M3 における対照群の組織学的解析

実験 1,2 の結果より，P1-P10 のマウスへの CPA 投与によって M2 や M3 の短根化のみならず多様な形成異常が生じることがわかった。そのため，P1-P10 における M2 と M3 の組織学的変化を調べるために，対照群のマウスにおける M2, M3 の HE 染色切片を用いて組織学的観察を行った。対照群のマウスにおいて，M2 の発生段階は P1, P2 で鐘状期前期であり歯冠の石灰化は生じていなかったが，P4, P6, P8 では鐘状期後期となりエナメル質と象牙質

の形成が開始し，P10 で歯根形成が開始していた(表 5，図 7 B, D, F, H, J, L)。M3 の発生段階は P1, P2 で蕾状期，P4 で帽状期，P6,P8 で鐘状期前期，P10 で鐘状期後期と歯胚形成が生じ，M2 と比較して約 6 日の発生段階の遅れが観察された(表 5，図 7A, C, E, G, I, K)。

4-2, M2 と M3 における対照群の細胞増殖解析

P1-P10 における M2 と M3 の細胞増殖を観察するため，Ki67 の免疫染色を行った。対照群のマウスにおいて，蕾状期（P1 の M3）では歯胚の尖端に限局して Ki67 染色陽性細胞が観察されたが，鐘状期前期（P1 の M2 と P6, P8 の M3）では歯乳頭全体と内エナメル上皮において Ki67 染色陽性細胞が観察された（図 8 A-C, E)。鐘状期後期（P6, P8 の M2 と P10 の M3）や歯根形成期（P10 の M2）では，サービカルループ，ヘルトヴィッヒ上皮鞘およびその周囲における歯乳頭の領域において Ki67 染色陽性細胞が観察された(図 8 D, F-H)。実験 1‐4 の結果から，CPA 投与により生じる形成障害は歯胚の発生段階，細胞増殖が関係していることが示された（図 9)。

5-1, M3 における CPA 投与後の組織学的解析

実験 1,2 の結果より，P1-P10 の投与時期の中では，P6 マウスへの CPA 投与により M3 の欠如が生じやすいことがわかった。そのため，M3 が欠如に至るまでの M3 の組織学的変化を調べるために，P6 マウスへの CPA(100 mg/kg)投与後 12 時間から 6 日 (P6.5, P7, P8, P10, P12)の M2,M3 の HE 染色

切片を用いて組織学的観察を行った。P6マウスでは，M3の遠心咬頭は形成途中であり，歯冠の石灰化も生じていない鐘状期前期の状態であった(図 10 A,B)。投与後 12 時間となる P6.5 マウスでは，実験群と対照群で M3 の歯胚形態に明らかな違いは観察されなかったが(図 10 C, D, M, N)，P7 マウスでは対照群と比較して実験群の M3 の歯胚が矮小化していた(図 10 E, F, O, P)。投与後 2 日の P8 マウスでは，実験群の M3 の遠心咬頭は形成されず，内外エナメル上皮の細胞の配向性が乱れるとともに疎になっていることがわかった(図 10 G, H, Q, R)。投与後 4 日の P10 マウスの対照群では，M3 の歯冠の石灰化が観察されたが，実験群では M3 の歯乳頭細胞はほぼ消失して退縮した内外エナメル上皮が残存していた(図 10 I, J, S, T)。投与後 6 日の P12 マウスの対照群では，M3 の歯冠の石灰化が進行し，歯根の形成が開始していたが，実験群では M3 の歯胚はほぼ消失していた(図 10 K, L, U, V)。このように、実験群の M3 では CPA 投与 1 日後(P7)から歯胚の縮小が認められ，CPA 投与 4 日後(P10)には歯乳頭はほぼ消失することが示された。

5-2, M3 における CPA 投与後の細胞増殖解析

1) BrdU 標識

P6 マウスへの CPA(100 mg/kg)投与後の M3 における細胞増殖を観察するため，BrdU を細胞核に取り込ませることで S 期の細胞を標識し，免疫染色により検出した。P6 マウスへの CPA(100 mg/kg)投与後 12 時間から 4 日の P6.5, P7, P8, P10 において，M3 の BrdU 染色陽性細胞数を算出した(各群

n=3)。対照群では P8 まで M3 の内エナメル上皮や歯乳頭全体に BrdU 染色陽性細胞が分布しており，歯胚の上皮領域と歯乳頭で BrdU 染色陽性細胞数が増加していた (図 11,A-C,I-K)。その後，対照群において M3 の歯根が形成し始める P10 では，M3 の BrdU 染色陽性細胞はサービカルループとその周囲の歯乳頭に限局し，歯胚の上皮領域と歯乳頭のどちらも BrdU 染色陽性細胞数は減少していた(図 11, D,I-K)。実験群では CPA(100 mg/kg)投与後 4 日の P10 まで M3 の上皮領域と歯乳頭で BrdU 染色細胞数が減少し(図 11, E-K),P10 の M3 の歯乳頭の BrdU 染色陽性細胞はほぼ消失していた。実験群の CPA(100 mg/kg)投与後 2，4 日の P8,P10 では，M3 の BrdU 染色陽性細胞数が対照群と比較して有意に少なかった（図 11, I-K)。

2) Ki67 の免疫染色

BrdU 標識用いた免疫染色と同様に，P6 マウスへの CPA(100 mg/kg)投与後の M3 の細胞増殖を観察するため，Ki67 の免疫染色を行い，CPA(100 mg/kg)投与後 12 時間から 4 日後の P6.5, P7, P8, P10 の Ki67 染色陽性細胞数を算出した(各群 n=3)。対照群では，P8 まで M3 の内エナメル上皮や歯乳頭全体に Ki67 染色陽性細胞が分布しており，歯胚の上皮領域と歯乳頭で Ki67 染色陽性細胞数が増加していたが(図 12,A-C,I-K)，P10 での Ki67 染色陽性細胞はサービカルループとその周囲の歯乳頭に限局し，歯胚の上皮領域と歯乳頭のどちらも減少した(図 10, D,I-K)。実験群では，CPA(100 mg/kg)投与 2 日後の P8 まで M3 の内エナメル上皮や歯乳頭周囲での Ki67 染色陽性細胞は観察されたが，CPA(100 mg/kg)投与 4 日後の P10 まで Ki67 染色陽性細胞数が減少し

(図 12, E-K), P10 の歯乳頭の Ki67 染色陽性細胞はほぼ消失していた。実験群の CPA(100 mg/kg)投与後 1, 2, 4 日後の P7, P8, P10 の Ki67 染色陽性細胞数は，対照群と比較して有意に少なかった（図 12, I-K)。以上の結果より，BrdU 標識による免疫染色と同様に，CPA の投与直後から歯胚全体の細胞増殖が減少し，CPA 投与 4 日後の歯乳頭では細胞増殖がほとんど認められなかった。

5-3, M3 における CPA 投与後の細胞死解析(TUNEL 染色)

P6 マウスへの CPA(100 mg/kg)投与後の M3 のアポトーシスを検出するため，TUNEL 染色を行った。P6 マウスへの CPA(100 mg/kg)投与後 12 時間から 4 日後の P6.5, P7, P8, P10 において TUNEL 染色陽性細胞数を算出した(各群 n=3)。対照群では，P6.5 から P10 まで外エナメル上皮を除く上皮領域と歯乳頭において TUNEL 染色陽性細胞数はほとんど観察されなかったが，P6.5 と P7 の外エナメル上皮周囲には TUNEL 染色陽性細胞が観察された(図 13 A-D,I-K)。実験群では，CPA 投与 12 時間後の P6.5 から TUNEL 染色陽性細胞が歯胚の上皮領域と歯乳頭で観察されはじめ，CPA 投与 2 日後の P8 まで TUNEL 染色陽性細胞数は増加した。その後，CPA 投与 4 日後の P10 の実験群の歯乳頭細胞はほぼ消失し，TUNEL 染色陽性細胞数は減少した(図 13 E-K)。 対照群と比較して実験群の M3 の上皮領域と歯乳頭における TUNEL 染色陽性細胞数は，CPA 投与 1, 2 日後の P7,P8 において有意に多かった。（図 13 I-K)。これらの結果より，CPA 投与直後から歯胚全体のアポトーシ

スが増加し，歯乳頭が消失する P10 でアポトーシスが減少することがわかった。

6-1, 切歯と歯槽骨における CPA 投与後の組織学的解析

実験 1 の結果より，CPA 投与により切歯では象牙質と歯髄が狭窄する NLD が生じ，唇側の NLD ではエナメル質の形成不全が生じることがわかった。そこで更に切歯の唇側における CPA 投与後の組織学的変化を調べるために，P6 マウスへの CPA(100 mg/kg)投与 12 時間から 6 日後(P6.5, P7, P8, P10, P12)の切歯の HE 染色切片を用いて組織学的観察を行った。投与後 12 時間となる P6.5 マウスでは，実験群と対照群で切歯形態に明らかな違いは観察されなかったが(図 14 A, F, K, P)，P7 マウスでは対照群と比較して実験群の唇側のエナメル芽細胞と象牙芽細胞の細胞配列の乱れが生じていた(図 14 B, G, L, Q)。投与後 2, 4 日後の P8, P10 マウスでは，実験群の切歯の歯髄細胞が減少し，エナメル芽細胞，象牙芽細胞と外エナメル上皮細胞が退縮し，エナメル芽細胞と外エナメル上皮間に細胞のない空隙が観察された(図 14 C, D, H, I, M, N, R, S)。P7 から P10 の実験群の切歯唇側の歯根膜腔は開大していた(図 14 B-D,G-I,L-N,Q-S)。投与後 6 日後の P12 マウスでは，実験群の切歯の前エナメル芽細胞，前象牙芽細胞は正常な形態に改善し，歯根膜腔の開大は観察されなかった(図 14 E, J, O, T)。実験群の歯槽骨組織においては，対照群と比較して明らかな変化は観察されなかった(図 14A-I)。これらの結果から，CPA 投与により切歯のサービカルループ周囲の細胞は細胞数の減少や細

胞の退縮が生じるが，その後正常な形態まで改善することが明らかとなった。

6-2, 切歯における CPA 投与後の細胞増殖解析(Ki67 の免疫染色)

P6 マウスへの CPA(100 mg/kg)投与後の切歯における細胞増殖を観察するため，Ki67 の免疫染色を行い，CPA(100 mg/kg)投与後 1 日から 4 日後の P7, P8, P10 の Ki67 染色陽性細胞を観察した。P7, P8, P10 の対照群では，切歯のサービカルループ周囲のエナメル芽細胞，象牙芽細胞，歯髄細胞において Ki67 染色陽性細胞が観察された(図 15 A, B, C)。P7 の実験群では，切歯のサービカルループ周囲のエナメル芽細胞，象牙芽細胞，歯髄細胞において Ki67 染色陽性細胞が観察され，特にエナメル芽細胞と象牙芽細胞において多数の Ki67 染色陽性細胞が分布していた(図 15 D)。P8 の実験群では，P7 の実験群と比較して切歯の歯髄細胞における Ki67 染色陽性細胞が広範囲に分布していた(図 15 D, E)。P10 の実験群では，P8 の実験群の切歯と比較して歯髄領域における Ki67 染色陽性細胞は減少し，対照群の切歯と類似した Ki67 染色陽性細胞の分布が観察された(図 15 A-E)。以上の結果より，CPA の投与後の切歯においてサービカルループ周囲のエナメル芽細胞と象牙芽細胞の増殖が生じ，その後近接した歯髄細胞の増殖が生じてサービカルループの組織の形態が改善することが示された。

6-3, 切歯における CPA 投与後の細胞死解析(TUNEL 染色)

P6マウスへのCPA(100 mg/kg)投与後のM3のアポトーシスを検出するため，TUNEL染色を行った。P6マウスへのCPA(100 mg/kg)投与1日から4日後のP7, P8, P10においてTUNEL染色陽性細胞を観察した。P7, P8, P10の対照群の切歯では，TUNEL染色陽性細胞はほとんど観察されなかった(図16 A, B, C)。P7とP8の実験群では，切歯のエナメル芽細胞，象牙芽細胞においてTUNEL染色陽性細胞が観察され，エナメル芽細胞，象牙芽細胞に近接した歯髄細胞においてもTUNEL染色陽性細胞は観察された(図16 D, E)。P10の実験群の切歯では，対照群の切歯と同様にTUNEL染色陽性細胞はほとんど観察されなかった(図16 A-E)。

考察

本研究で我々は，小児がん治療に用いられているアルキル化剤である CPA を歯胚形成時のマウスに投与し，投与時期(P1-P10)や投与濃度(100 mg/kg, 50 mg/kg, 25 mg/kg)の違いによる下顎臼歯の歯胚形成への影響について μCT を用いて形態学的検討を行った。P6 マウスへの CPA(100 mg/kg)投与後における M3 の組織学的変化を観察することで歯胚形成が停止するまでの経時的変化を示し, P6 マウスへの CPA(100 mg/kg)投与後の M3 の上皮領域や歯乳頭における細胞増殖とアポトーシスを観察することで欠如歯に至るまでの細胞動態を明らかにした。また，CPA 投与後の切歯や頭蓋骨の形態学的変化を示した。切歯においても CPA 投与後の組織学的変化，細胞増殖とアポトーシスを観察することで，形態異常に至る細胞動態を明らかにした。

本研究結果より，様々な歯の形成段階や薬物濃度での CPA 投与後の下顎臼歯の形態学的変化を μCT によって三次元的に解析することで，欠如歯，矮小歯や萌出遅延といった歯の形成異常が生じることを示し，CPA を投与した歯の形成段階と歯の形成異常の表現型が密接に関係していることが明らかとなった(表 3，5，図 3,7-9)。この結果は，小児（5 歳未満）への CPA 投与や高濃度の CPA 投与が歯の形成異常の危険因子であることを示した臨床研究の結果と一致する(4)。化学療法を受けた患者では，4-5 歳において鐘状期である第二小臼歯が最も欠如しやすいことが報告されており，鐘状期前期の CPA 投与により第三臼歯が欠如した本研究結果と一致する(31)。興味深いこ

とに，下顎第二小臼歯と歯胚の形成段階が類似している下顎第二大臼歯において 2 番目に化学療法による欠如が生じやすいとの報告がある(32,33)。さらに，我々は CPA 投与濃度の増加により歯の形成異常が重症化することを確認した(図 4，表 4)。つまり，歯の形成段階および CPA の投与濃度は，歯胚形成に対する CPA の影響を決定する重要な要因であることがわかった。

歯胚形成期のヒトでは，歯種によって歯の発生段階は異なり，マウスでも同様に臼歯の中では M1 がまず形成され始め，その後 M2，M3 と順に歯の形成が進行していく(表 5)。本研究結果より，歯の発生段階が異なれば歯胚への CPA の影響が異なることを示した（図 9)。本研究は，動物実験において，CPA 投与による臼歯の欠如を示した初めての報告である。 過去の CPA を投与して臼歯を観察した実験では，P10 より後に CPA を投与していたため，鐘状期後期以降の発生段階にある M1, M2，M3 では欠如に至らなかったと考えられる(22-25)。

P6 で CPA を投与したマウスの臼歯歯胚の組織学的解析により，P6 で鐘状期前期である M3 は消失し，P6 で鐘状期後期である M2 は明らかな組織学的な異常は観察されなかった（図 8)。細胞動態の解析により鐘状期前期の歯胚では CPA 投与により歯胚全体で細胞増殖は減少し，歯乳頭でアポトーシスが増加することを示した（図 11－13)。

歯乳頭には増殖活性の高い幹細胞が存在することはすでに報告されている(34)。また、本研究で行った各発生段階での細胞増殖分布を観察した結果は，過去の研究結果と一致している(27)。帽状期の歯胚ではエナメル結節を

除く歯乳頭とエナメル器において細胞増殖が観察され，鐘状期前期の歯胚では内エナメル上皮と歯乳頭で細胞増殖が観察された。鐘状期後期の歯胚ではサービカルループと咬頭間の内エナメル上皮領域に細胞増殖が認められ，その後の発生段階では，ヘルトヴィッヒ上皮鞘とその周囲の歯乳頭に限局して細胞増殖が観察された。このように各歯胚発生段階により細胞増殖の局在は変化し，その局在は歯の形成が進行するに従って歯冠側から歯根側に移行していた。歯胚形成期における歯胚の細胞増殖は，形態形成に不可欠であり，歯胚の体積増加や咬頭形成，歯根の伸長に必要であることが知られている(35-40)。そのため，歯胚の細胞増殖が抗がん剤などの環境的要因によって阻害されることにより歯の形成異常が生じると考えられる。

CPA の主要な標的細胞は増殖細胞であるため，高い増殖活性を示す組織において細胞周期の停止やアポトーシスといった重篤な CPA の副作用が生じることが知られている(41,42)。組織の発生や代謝過程において，高い増殖活性を示す細胞は transient amplifying cell (TA 細胞)と呼ばれている(43)。今回の研究結果から，臼歯の発生段階における内エナメル上皮や歯乳頭，切歯のサービカルループ周囲のエナメル芽細胞，象牙芽細胞や歯髄細胞は，増殖活性が増加している TA 細胞様の性質を有するものと考えられる(図 8, 15)。また，鐘状期前期において，臼歯の内エナメル上皮や歯乳頭は CPA 投与によりアポトーシスが増加し，細胞増殖は減少して欠如歯に至ることを示した(図 10-13)。これらの結果から，発生中の臼歯歯胚では CPA の感受性の高い TA 細胞様の細胞が存在し，この細胞がアポトーシスにより消失して臼歯の

欠如が生じることが示唆された。また，切歯の TA 細胞であるサービカルループ周囲の細胞は，CPA 投与後にアポトーシスが増加し，切歯のエナメル質や象牙質の形成不全が生じることが示唆された(図 14-16)。これらの結果は，CPA 投与後の味蕾での細胞動態を観察した過去の研究結果と一致していた(44)。切歯と臼歯どちらにおいても，細胞の増殖活性が低い領域での歯の形成異常はほとんど生じなかった。

小児がん治療における副作用としては，歯の形成異常の他に顎顔面領域での異常が生じることが知られている（4,5)。CPA 投与後のマウスの頭蓋骨において，前頭鼻骨縫合の開大や後頭部の縫合の癒合が観察され(図 6)，後頭部の形態変化が生じた本研究の結果より縫合の異常が顎顔面形態異常に関与していることが示唆された。

本研究は CPA 投与濃度と CPA 投与時の歯胚発生段階が臼歯歯胚形成に及ぼす影響を観察した初めての報告である。本研究結果より，CPA の投与が歯胚の上皮や間葉細胞の細胞動態に大きな影響を与えることで，化学療法を受けた小児がん患者では歯の形成異常が生じることが示唆された。CPA 治療の晩期合併症である歯の形成異常のメカニズムを明らかにするためには本研究結果は大変有用である。臨床において，専門医による歯の適切なマネージメントや包括的な治療を受けることは，小児がん生存者にとって生活の質を確保する上で重要である。そのため，抗がん剤治療前の歯胚の発生段階を観察することにより，歯科治療の将来的な必要性や歯の形成への影響の事前診断や説明が必要となる。本研究結果は抗がん剤、特にＣＰＡを投与された際の

歯の発生異常を予測するうえで有用な知見となり得る。

結論

本研究では，歯の形成障害には抗がん剤の投与時期と投与濃度が重要であることがわかった。特に鐘状期前期への抗がん剤の投与が著しく歯胚の形成障害を引き起こし，欠如歯に至ることを示した。欠如歯に至る細胞動態としては，歯胚の細胞増殖減少とアポトーシスの増加が生じ，歯乳頭が消失して欠如歯に至ることが明らかとなった。

謝辞

本研究を行う機会を与えて頂き，終始ご懇意なるご指導とご鞭撻を賜りました顎顔面口腔矯正学教室山城　隆　教授に深甚なる感謝の意を表します。本研究を遂行するにあたり，直接のご指導を賜りました
同教室　黒坂　寛　講師に心より感謝し，篤く御礼申し上げます。また，様々なご助言とご高閲を賜りました犬伏　俊博　助教に謹んで感謝の意を表します。

本研究を進めるにあたり，K14-GFP マウスを譲渡していただきました顎口腔病因病態制御学講座　宇佐美　悠　講師に感謝申し上げます。

最後に，本研究を行うに際し，ご理解とご協力を賜りました顎顔面口腔矯正学教室の皆様に篤く御礼申し上げます。

文献

1. Gaete M, Lobos N, Torres-Quintana MA. Mouse tooth development time sequence determination for the ICR/Jcl strain. J Oral Sci 2004;46:135-141.

2. Vaahtokari A, Aberg T, Thesleff I. Apoptosis in the developing tooth: association with an embryonic signaling center and suppression by EGF and FGF-4. Development 1996;122:121-129.

3. Brook AH. Multilevel complex interactions between genetic, epigenetic and environmental factors in the aetiology of anomalies of dental development. Arch Oral Biol. 2009; S3-S17

4. Effinger KE, Migliorati CA, Hudson MM, McMullen KP, Kaste SC, Ruble K et al. Oral and dental late effects in survivors of childhood cancer: a Children's Oncology Group report. Support Care Cancer 2014;22:2009-2019.

5. Denys D, Kaste SC, Kun LE, Chaudhary MA, Bowman LC, Robbins KT. The effects of radiation on craniofacial skeletal growth: a quantitative study. Int J Pediatr Otorhinolaryngol 1998;45:7-13.

6. Katanoda K, Shibata A, Matsuda T, Hori M, Nakata K, Narita Y et al. Childhood, adolescent and young adult cancer incidence in Japan in 2009-2011. Jpn J Clin Oncol 2017;47:762-771.

7. Maeda M. Late effects of childhood cancer: life-threatening issues. J Nippon Med Sch 2008;75:320-324.

8. Schwartz CL. Long-term survivors of childhood cancer: the late effects of

therapy. Oncologist 1999;4:45-54.

9. Nandagopal R, Laverdière C, Mulrooney D, Hudson MM, Meacham L. Endocrine late effects of childhood cancer therapy: a report from the Children's Oncology Group. Horm Res 2008;69:65-74.

10. Amit Sarder MGR, A. S. M. Homaun Kabir Chowdhury, Mahbub-E-Sobhani. Molecular Basis of Drug Interactions of Methotrexate, Cyclophosphamide and 5-Fluorouracil as Chemotherapeutic Agents in Cancer. Biomedical Research and Therapy 2015;2:196-206.

11. Moghe A, Ghare S, Lamoreau B, Mohammad M, Barve S, McClain C et al. Molecular mechanisms of acrolein toxicity: relevance to human disease. Toxicol Sci 2015;143:242-255.

12. Kehrer JP, Biswal SS. The molecular effects of acrolein. Toxicol Sci 2000;57:6-15.

13. Kondo N, Takahashi A, Ono K, Ohnishi T. DNA damage induced by alkylating agents and repair pathways. J Nucleic Acids 2010;2010:543531.

14. Deans AJ, West SC. DNA interstrand crosslink repair and cancer. Nat Rev Cancer 2011;11:467-480.

15. McHugh PJ, Spanswick VJ, Hartley JA. Repair of DNA interstrand crosslinks: molecular mechanisms and clinical relevance. Lancet Oncol 2001;2:483-490.

16. Carrillo CM, Corrêa FN, Lopes NN, Fava M, Odone Filho V. Dental

anomalies in children submitted to antineoplastic therapy. Clinics (Sao Paulo) 2014;69:433-437.

17. Pedersen LB, Clausen N, Schrøder H, Schmidt M, Poulsen S. Microdontia and hypodontia of premolars and permanent molars in childhood cancer survivors after chemotherapy. Int J Paediatr Dent 2012;22:239-243.

18. Adatia AK. The effects of cyclophosphamide on odontogenesis in the rat. Arch Oral Biol 1975;20:141-144.

19. Koppang HS. Histomorphologic investigations of dentinogenesis in incisors of offspring of cyclophosphamide-treated pregnant rats. Scand J Dent Res 1978;86:444-458.

20. Vahlsing HL, Kim SK, Feringa ER. Cyclophosphamide-induced abnormalities in the incisors of the rat. J Dent Res 1977;56:809-816.

21. Koppang HS. Effect of cyclophosphamide on dentinogenesis in the rat incisor: fluorescence microscopic and microradiographic investigations. Scand J Dent Res 1981;89:59-70.

22. Näsman M, Hammarström L. Influence of the antineoplastic agent cyclophosphamide on dental development in rat molars. Acta Odontol Scand 1996;54:287-294.

23. Näsman M, Hultenby K, Forsberg CM. A scanning electron microscopy study of disturbances in the developing rat molar induced by cyclophosphamide. Acta Odontol Scand 1997;55:186-191.

24. Kawakami T, Nakamura Y, Karibe H. Cyclophosphamide inhibits root development of molar teeth in growing mice. Odontology 2015;103:143-151.

25. Kawakami T, Nakamura Y, Karibe H. Cyclophosphamide-Induced Morphological Changes in Dental Root Development of ICR Mice. PLoS One 2015;10:e0133256.

26. Juuri E, Isaksson S, Jussila M, Heikinheimo K, Thesleff I. Expression of the stem cell marker, SOX2, in ameloblastoma and dental epithelium. Eur J Oral Sci 2013;121:509-516.

27. Ishikawa Y, Ida-Yonemochi H, Nakakura-Ohshima K, Ohshima H. The relationship between cell proliferation and differentiation and mapping of putative dental pulp stem/progenitor cells during mouse molar development by chasing BrdU-labeling. Cell Tissue Res 2012;348:95-107.

28. Vaezi A, Bauer C, Vasioukhin V, Fuchs E. Actin cable dynamics and Rho/Rock orchestrate a polarized cytoskeletal architecture in the early steps of assembling a stratified epithelium. Dev Cell 2002;3:367-381

29. Chlastakova I, Lungova V, Wells K, Tucker AS, Radlanski RJ, Misek I et al. Morphogenesis and bone integration of the mouse mandibular third molar. Eur J Oral Sci 2011;119:265-274.

30. Inubushi T, Lemire I, Irie F, Yamaguchi Y. Palovarotene Inhibits Osteochondroma Formation in a Mouse Model of Multiple Hereditary Exostoses. J Bone Miner Res 2018;33:658-666.

31. Hölttä P, Alaluusua S, Saarinen-Pihkala UM, Peltola J, Hovi L. Agenesis and microdontia of permanent teeth as late adverse effects after stem cell transplantation in young children. Cancer 2005;103:181-190.

32. AlQahtani SJ, Hector MP, Liversidge HM. Brief communication: The London atlas of human tooth development and eruption. Am J Phys Anthropol 2010;142:481-490.

33. Smith BH. Standards of human tooth formation and dental age assessment. Advances in Dental Anthropology 1991;26:143–168.

34. Catón J, Tucker AS. Current knowledge of tooth development: patterning and mineralization of the murine dentition. J Anat 2009;214:502-515.

35. Nakasone N, Yoshie H, Ohshima H. An immunohistochemical study of the expression of heat-shock protein-25 and cell proliferation in the dental pulp and enamel organ during odontogenesis in rat molars. Arch Oral Biol 2006;51:378-386.

36. Nakasone N, Yoshie H, Ohshima H. The relationship between the termination of cell proliferation and expression of heat-shock protein-25 in the rat developing tooth germ. Eur J Oral Sci 2006;114:302-309.

37. Bronckers AL, Bervoets TJ, Wöltgens JH. A morphometric and biochemical study of the pre-eruptive development of hamster molars in vivo. Arch Oral Biol 1982;27:831-840.

38. Coin R, Lesot H, Vonesch JL, Haikel Y, Ruch JV. Aspects of cell

proliferation kinetics of the inner dental epithelium during mouse molar and incisor morphogenesis: a reappraisal of the role of the enamel knot area. Int J Dev Biol 1999;43:261-267.

39. Jernvall J, Aberg T, Kettunen P, Keränen S, Thesleff I. The life history of an embryonic signaling center: BMP-4 induces p21 and is associated with apoptosis in the mouse tooth enamel knot. Development 1998;125:161-169.

40. Shigemura N, Kiyoshima T, Kobayashi I, Matsuo K, Yamaza H, Akamine A et al. The distribution of BrdU- and TUNEL-positive cells during odontogenesis in mouse lower first molars. Histochem J 1999;31:367-377.

41. Hannun YA. Apoptosis and the dilemma of cancer chemotherapy. Blood 1997;89:1845-1853.

42. Emadi A, Jones RJ, Brodsky RA. Cyclophosphamide and cancer: golden anniversary. Nat Rev Clin Oncol 2009;6:638-647.

43. An Z, Akily B, Sabalic M, Zong G, Chai Y. Sharpe PT3Regulation of mesenchymal stem to transit-amplifying cell transition in the continuously growing mouse incisor. Cell Rep 2018;23, 3102–3111

44. Mukherjee N, Pal Choudhuri S, Delay RJ, Delay ER. Cellular mechanisms of cyclophosphamide-induced taste loss in mice. PLoS One 2017;12:e0185473.

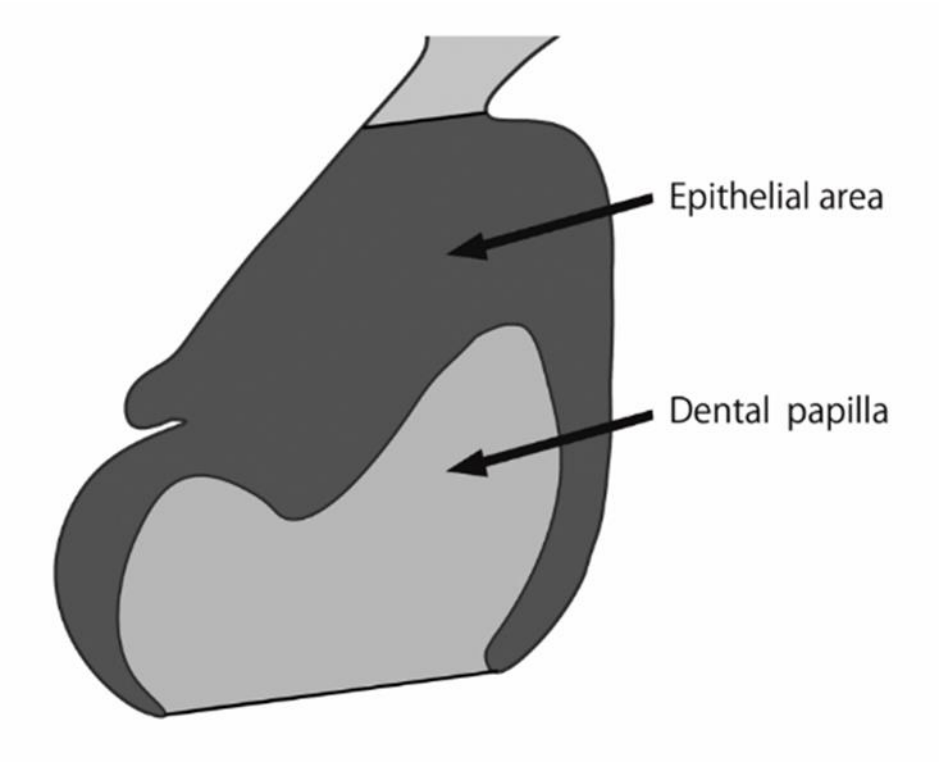

図 1　染色細胞数の計測領域の図解

第三臼歯（M3）の染色細胞数の計測は，近遠心のサービカルループを直線で結び，その内側を歯乳頭と定義した。上皮領域の上方限界は，サービカルループの直線と平行な直線を歯冠上部近心の変曲点から引き，上皮領域の境界線とした。染色細胞数の計測は，M3 の上皮領域と歯乳頭で分けて行い，それぞれの和を歯胚全体の数とした。

種類	生存率
P1 Control マウス	9/13 (69.2%)
P6 Control マウス	12/13 (92.3%)
P1 100-CPA マウス	3/11 (27.3%)
P2 100-CPA マウス	1/4 (25.0%)
P4 100-CPA マウス	6/8 (75.0%)
P6 100-CPA マウス	12/15 (80.0%)
P8 100-CPA マウス	5/5 (100.0%)
P10 100-CPA マウス	7/8 (87.5%)

表 1　P1-P10 マウスへの CPA（100 mg/kg）投与後の生存率の比較

P1,P2,P4,P6,P8,P10 マウスに CPA(100 mg/kg)を投与した実験群のマウスと P1,P6 マウスに PBS を投与した対照群のマウスの P26 における生存率を示した。

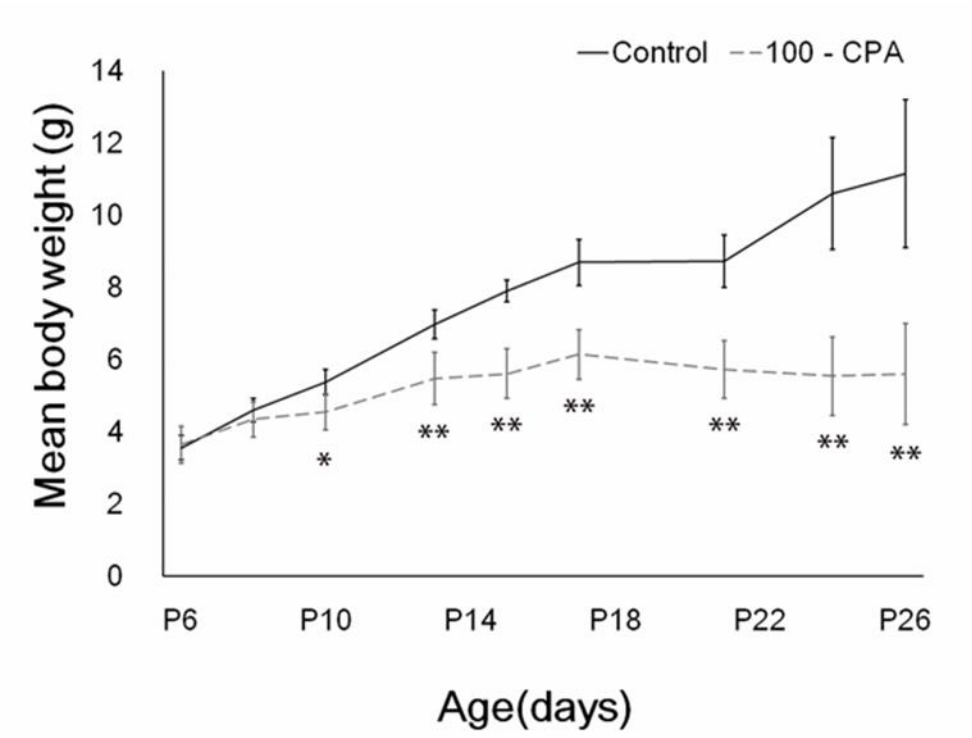

図 2　P6 から P26 までの実験群（P6 CPA マウス）と対照群（P6 PBS マウス）の体重の経日的変化

P6 マウスに CPA(100 mg/kg)あるいは PBS を投与し，P26 までの実験群（n=6）と対照群（n=5）の体重の平均と標準偏差を計測することで，体重の経日的変化を示した。

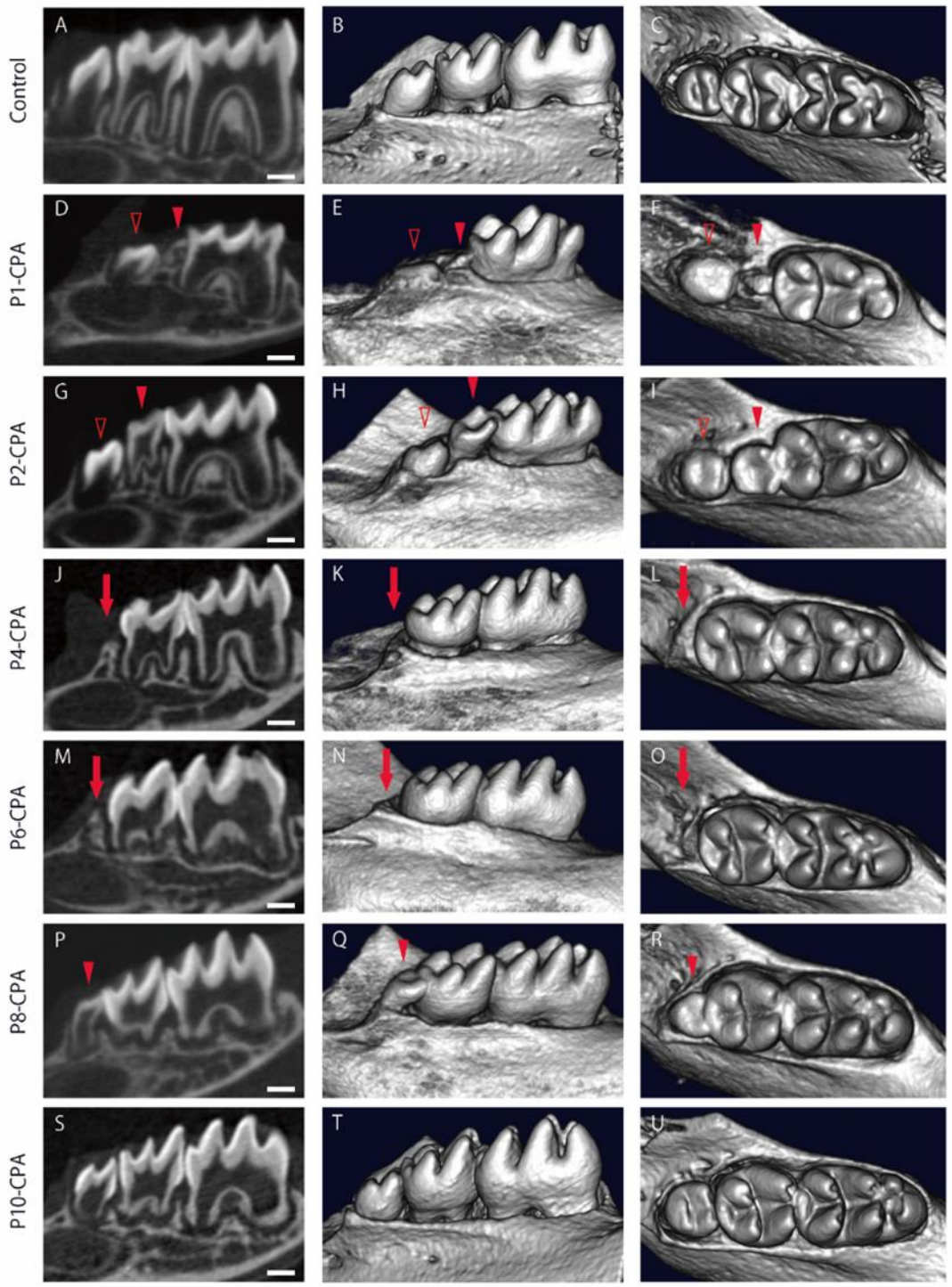

図 3　P1-P10 マウスへの CPA 投与（100 mg/kg）後の下顎臼歯の三次元構築像

A-U)P26 における下顎臼歯の μCT 画像(bar=500μm)
A-C）対照群のマウス　D-F)P1 で CPA を投与したマウス
G-I）P2 で CPA を投与したマウス　J-L)P4 で CPA を投与したマウス
M-O）P6 で CPA を投与したマウス　P-R)P8 で CPA を投与したマウス
S-U）P10 で CPA を投与したマウス　CPA：シクロホスファミド
►：矮小歯　▷：萌出遅延　→：欠如部

		標本数	歯冠幅径(μm)			歯根長(μm)		
			M1	M2	M3	M1	M2	M3
対照群	平均値	15	1499	935	593	1202	796	652
	標準偏差	15	32	28	19	90	40	89
	カットオフ値	ー	1403	850	537	932	674	384
実験群	P1-CPA	3	1413	536	565	935	467	441
	P2-CPA	1	1484	464	525	993	457	476
	P4-CPA	5	1504	930	-	822	513	-
	P6-CPA	5	1465	893	-	550	322	-
	P8-CPA	3	1471	913	357	646	414	383
	P10-CPA	5	1489	904	544	608	337	324

表 2　CPA(100 mg/kg)投与時期と臼歯の歯冠幅径，歯根長の関係

対照群の μCT の矢状断スライス画像を用いて近遠心的歯冠幅径と近心根長の平均値と標準偏差を算出した。実験群の臼歯において，カットオフ値より歯冠幅径が小さいものを矮小歯と定義し，歯冠幅径がカットオフ値より大きく近心根長がカットオフ値より小さいものを短根と定義した。
カットオフ値：対照群の歯冠幅径と近心根長の-3S.D.の値，M1：第一臼歯，M2：第二臼歯，M3：第三臼歯

<table>
<tr><th>投与時期</th><th>M1</th><th>M2</th><th>M3</th></tr>
<tr><td>P1, P2</td><td rowspan="4">短根</td><td>矮小歯</td><td>萌出遅延</td></tr>
<tr><td rowspan="2">P4, P6</td><td rowspan="3">短根</td><td>欠如歯</td></tr>
<tr><td>矮小歯</td></tr>
<tr><td>P8</td><td></td></tr>
<tr><td>P10</td><td></td><td>短根</td></tr>
</table>

表 3　CPA(100 mg/kg)投与時期と臼歯の形成異常の関係

M1：第一臼歯，M2：第二臼歯，M3：第三臼歯

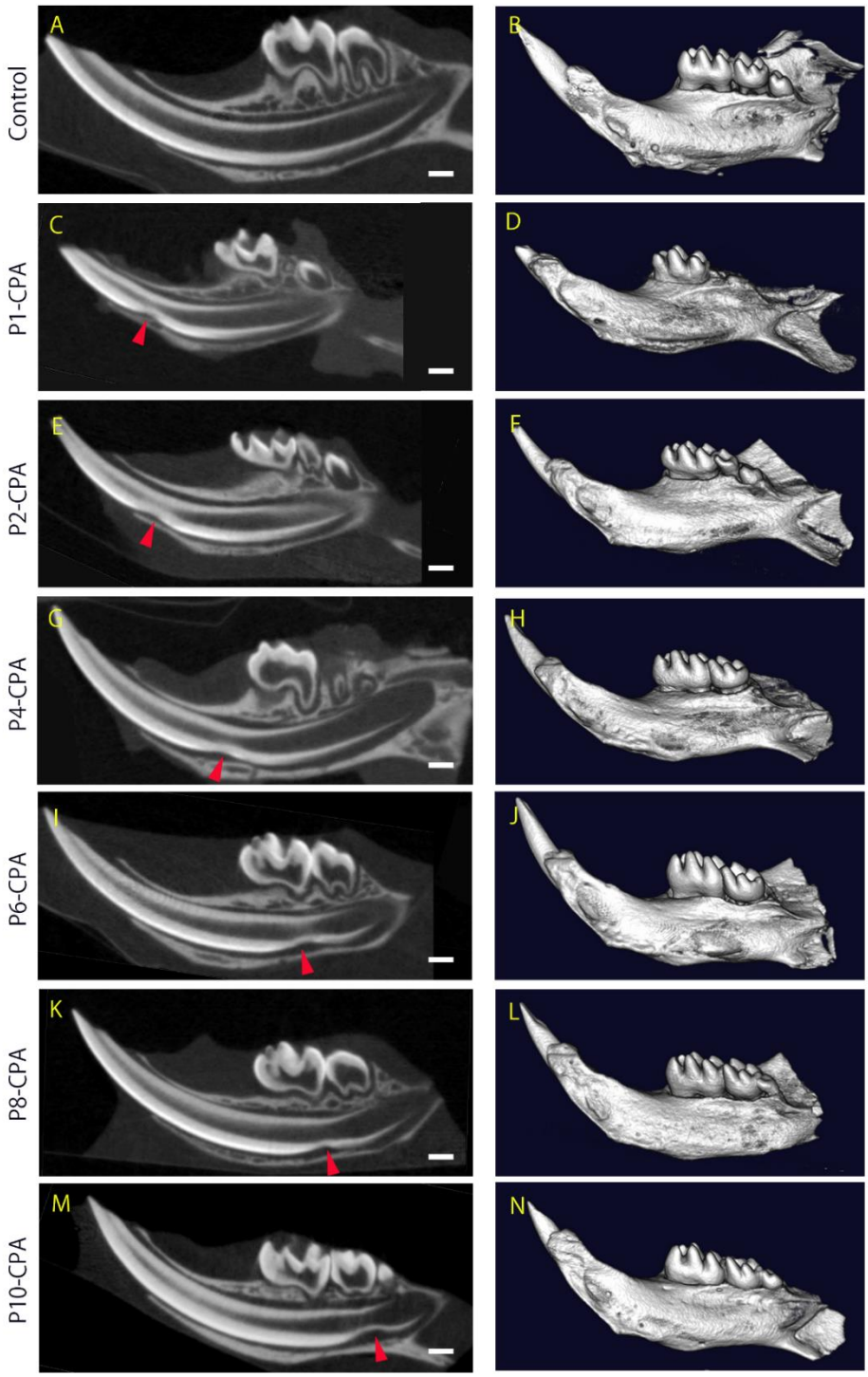

図 4　P1-P10 マウスへの CPA 投与（100 mg/kg）後の下顎切歯の三次元構築像

A-N)P26 における下顎切歯の μCT 画像(bar=500μm)
A-B）対照群のマウス　C-D)P1 で CPA を投与したマウス
E-F）P2 で CPA を投与したマウス　G-H)P4 で CPA を投与したマウス
I-J）P6 で CPA を投与したマウス　K-L)P8 で CPA を投与したマウス
M-N）P10 で CPA を投与したマウス
CPA：シクロホスファミド　►：niche-like defects

投与時期	投与濃度(mg/kg)	欠如率(%)
P4	0	0/6(0%)
	100	6/6(100%)
	50	1/8(12.5%)
	25	0/8(0%)
P6	0	0/12(0%)
	100	12/12(100%)
	50	3/6(50%)
	25	0/6(0%)

表 4　CPA 投与濃度（100 mg/kg, 50 mg/kg, 25mg/kg）の違いによる第三臼歯の欠如する確率の比較

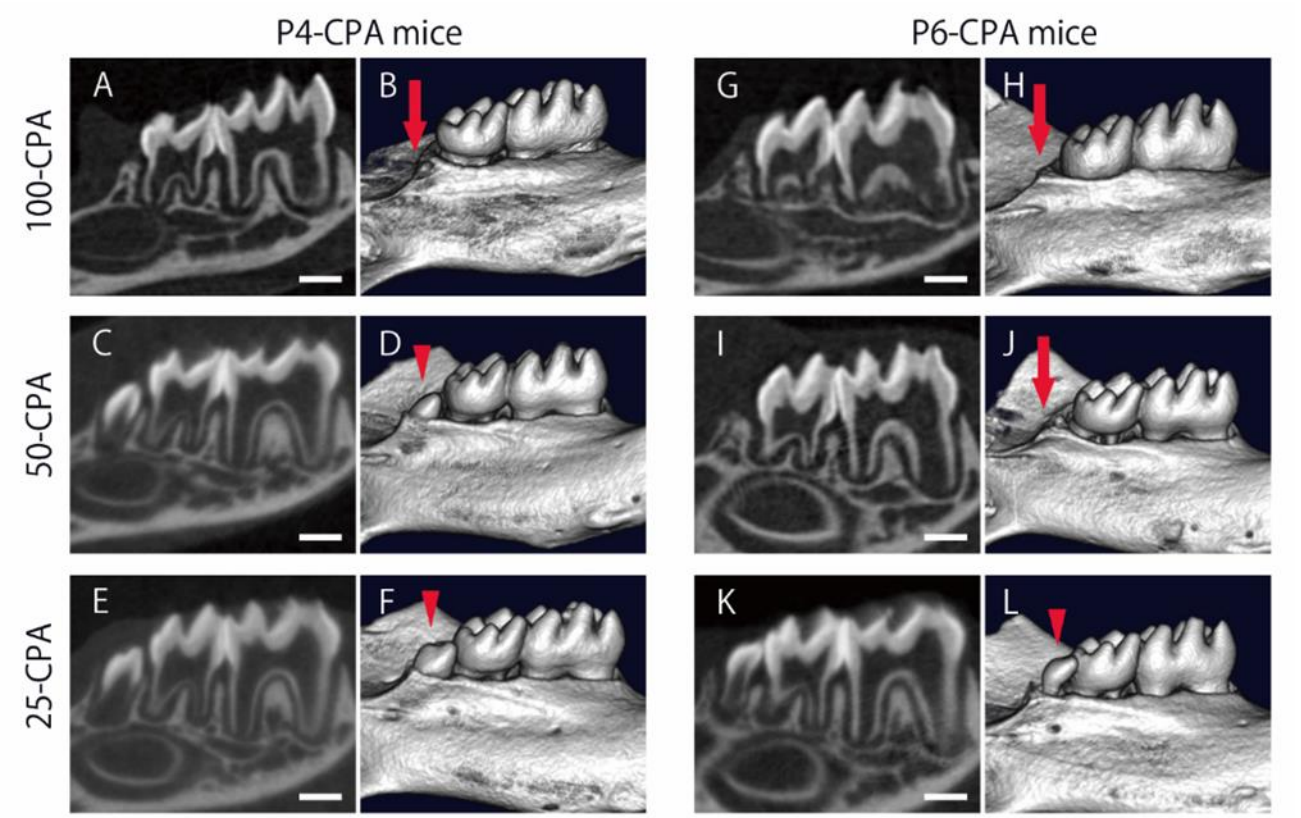

図 5　P4,6 マウスへの CPA 投与（100 mg/kg, 50 mg/kg, 25mg/kg）後の下顎臼歯の三次元構築像

A-L)P26 における下顎臼歯の μCT 画像(bar=500μm)
A-F)P4 で CPA を投与したマウス　G-L)P6 で CPA を投与したマウス
A,B,G,H)100 mg/kg の CPA を投与　C,D,I,J)50 mg/kg の CPA を投与
E,F,K,L)25 mg/kg の CPA を投与

CPA：シクロホスファミド　►：矮小歯　→：欠如部

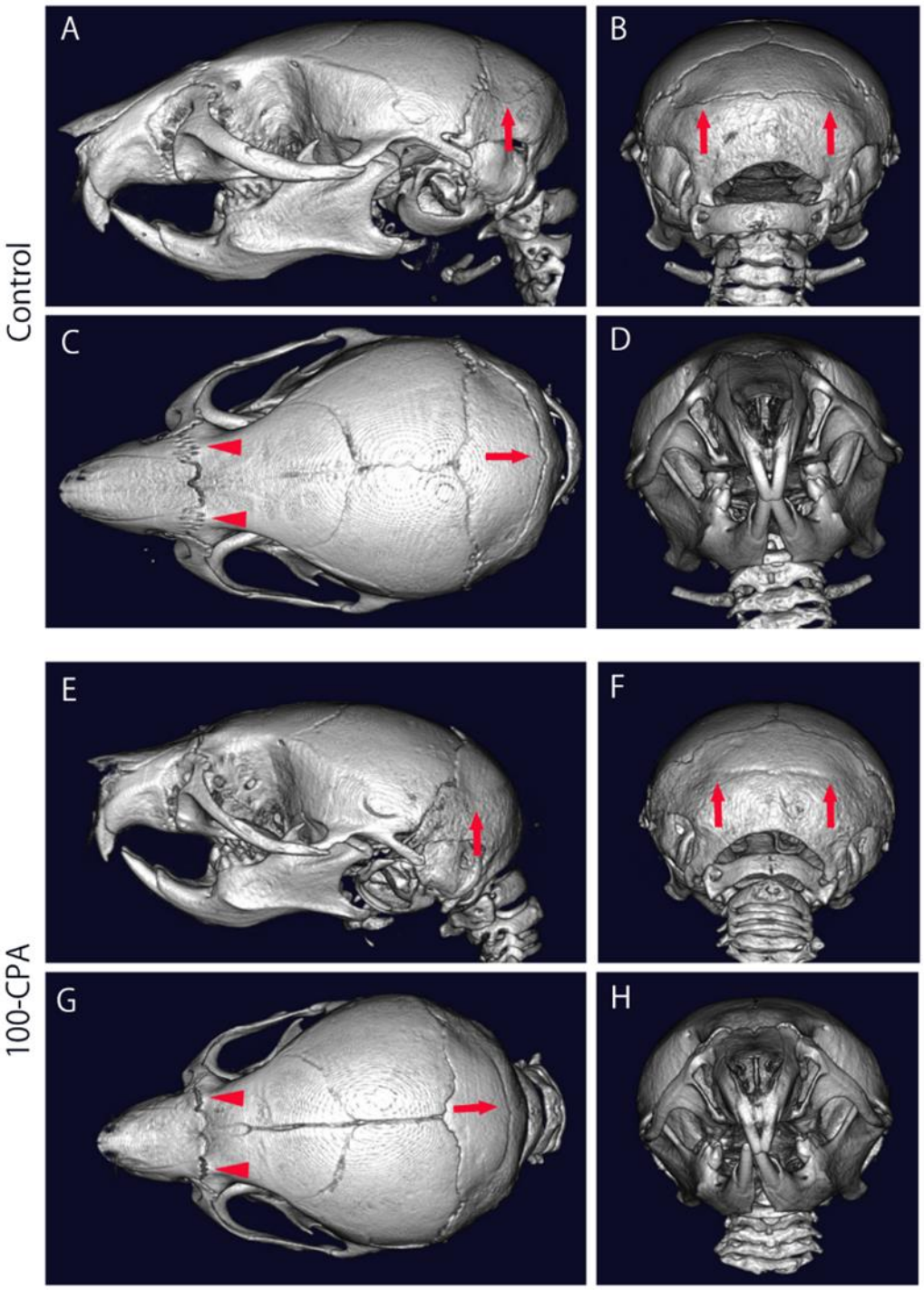

図 6, CPA 投与後の頭蓋形態の三次元的解析

A-H)P26 における頭蓋骨の μCT 画像
A-D)対照群のマウス　E-H)P6 で CPA(100 mg/kg)を投与したマウス
►：前頭鼻骨縫合部　→：外後頭骨と上後頭骨の縫合

<table>
<tr><th>日齢</th><th>M1</th><th>M2</th><th>M3</th></tr>
<tr><td>P1,P2</td><td rowspan="3">鐘状期後期</td><td>鐘状期前期</td><td>蕾状期</td></tr>
<tr><td>P4</td><td rowspan="2">鐘状期後期</td><td>帽状期</td></tr>
<tr><td>P6</td><td>鐘状期前期</td></tr>
<tr><td>P8</td><td rowspan="2">歯根形成期</td><td rowspan="2">歯根形成期</td><td rowspan="2">鐘状期後期</td></tr>
<tr><td>P10</td></tr>
</table>

表 5　対照群の各日齢における下顎臼歯の発生段階

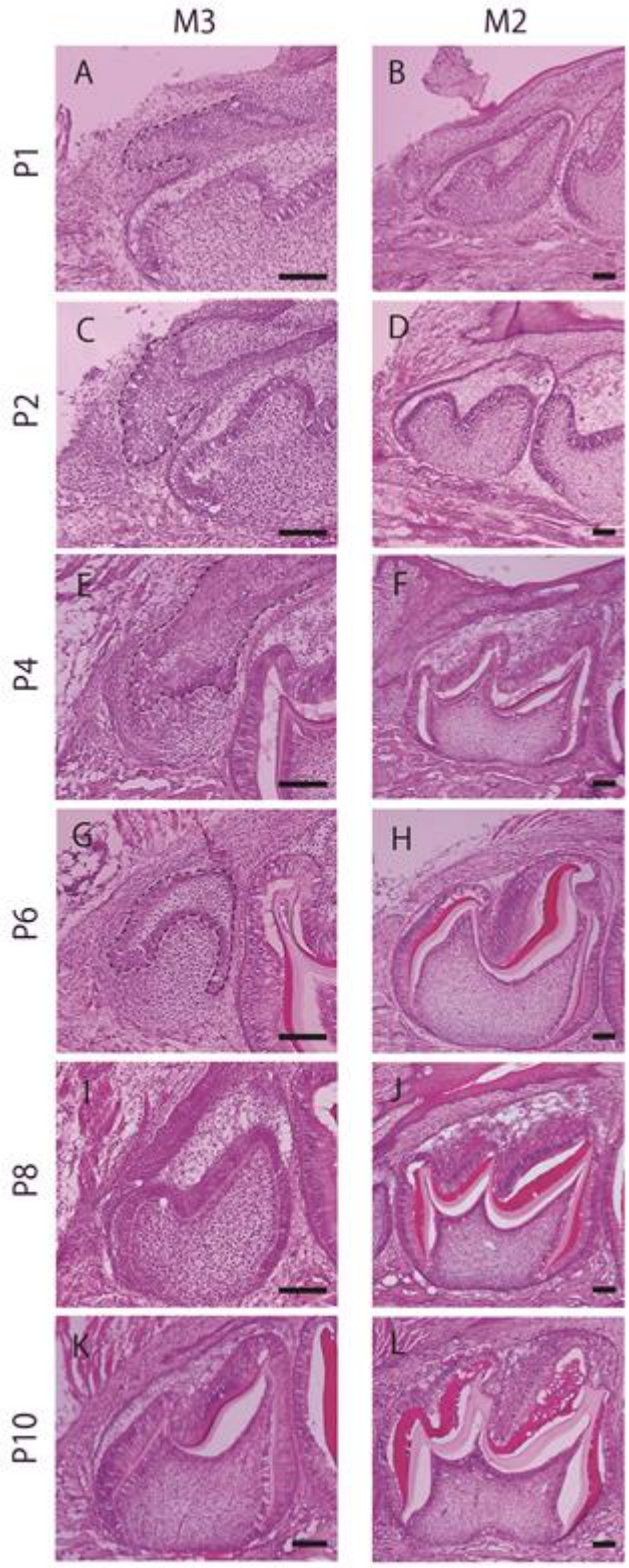

図 7，対照群における第二臼歯，第三臼歯の HE 染色像

A,C,E,G,I,K)対照群の M3 の Ki67 に対する免疫染色像(bar=100μm)
B,D,F,H,J,L)対照群の M2 の Ki67 に対する免疫染色像(bar=100μm)。
M2：第二臼歯，M3：第三臼歯

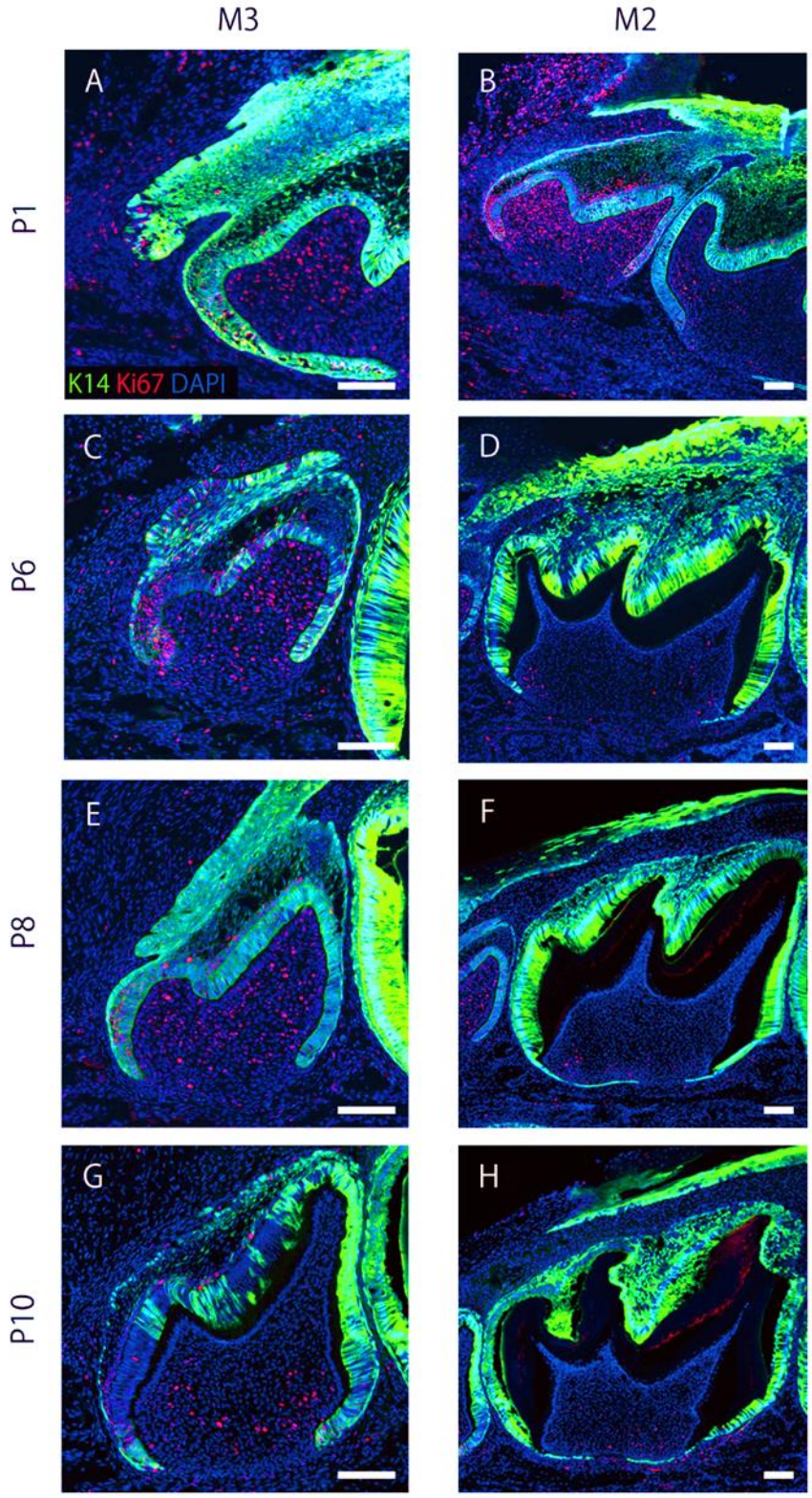

図 8　対照群の第二臼歯，第三臼歯における Ki67 免疫染色像

A,C,E,G)対照群の M3 の Ki67 免疫染色像(bar=100μm)
B,D,F,H)対照群の M2 の Ki67 免疫染色像(bar=100μm)。
M2：第二臼歯，M3：第三臼歯

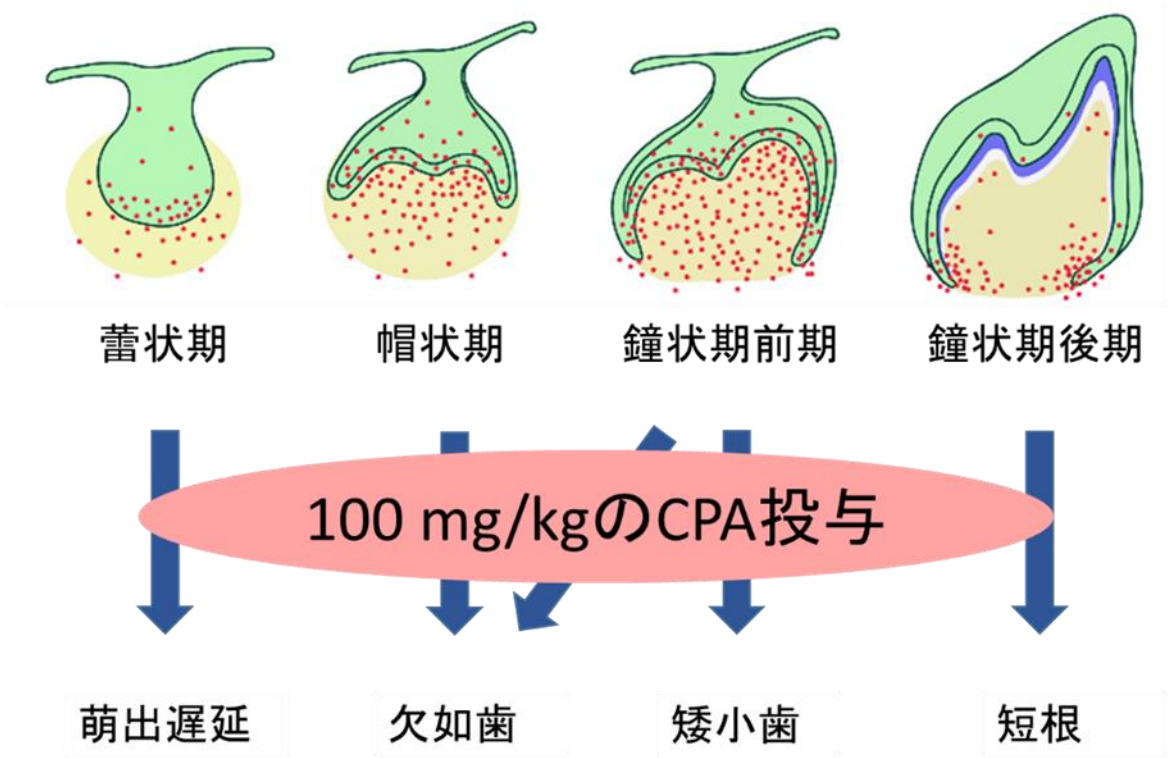

図 9，CPA 投与時の歯胚発生段階と歯の形成異常の関係

CPA：シクロホスファミド，赤丸：細胞増殖している細胞

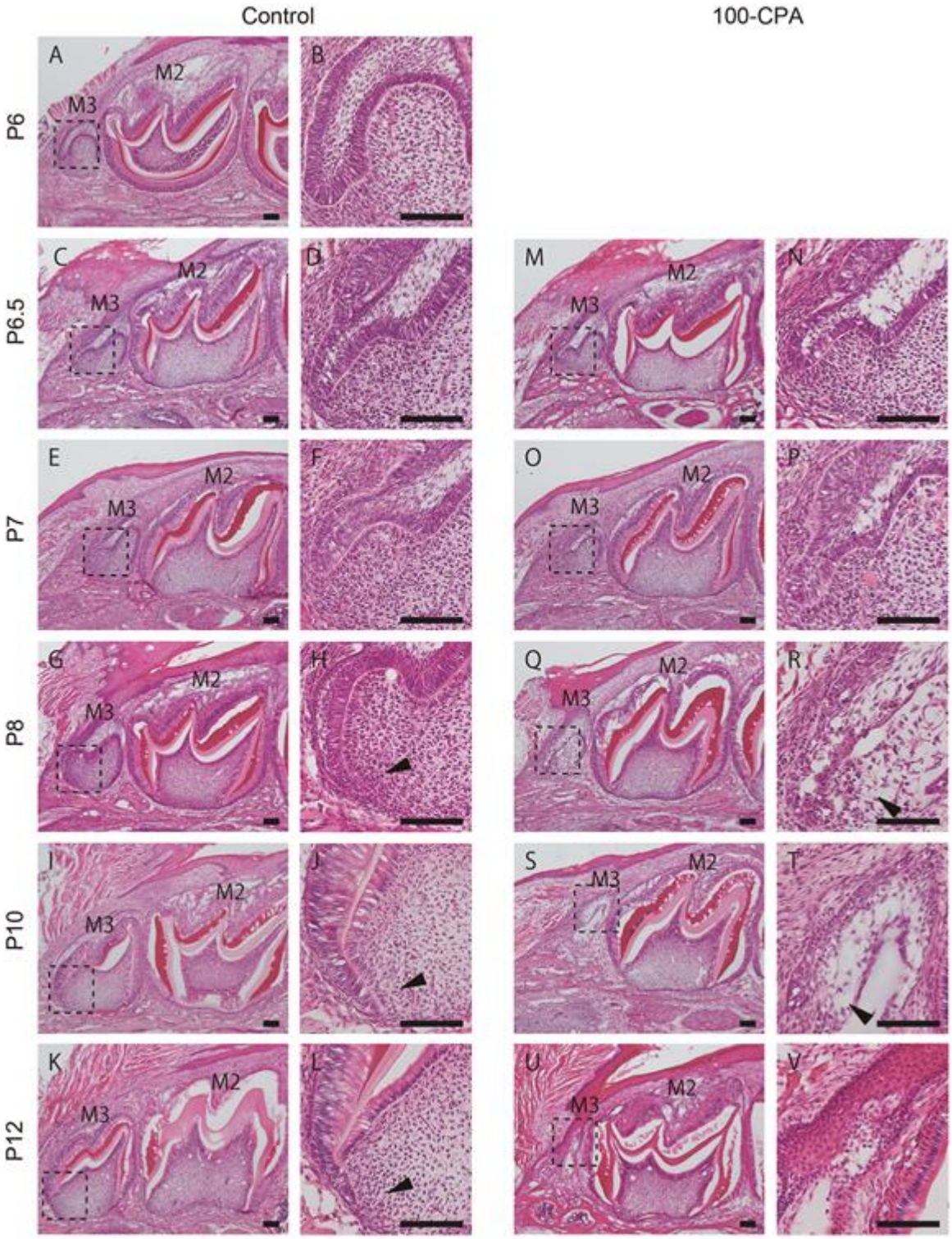

図 10　P6 CPA マウスと P6 PBS マウスの第三臼歯の経時的変化の比較

A,C,E,G,I,K,M,O,Q,S,U) M2,M3 の HE 染色像(bar=100 μm)
B,D,F,H,J,L,N,P,R,T,V)M3 の遠心部分の HE 染色像(bar=100 μm)
►：対照群と比較して実験群において細胞の減少が観察される部位
100-CPA：100 mg/kg のシクロホスファミド(CPA)
M2：第二臼歯，M3：第三臼歯

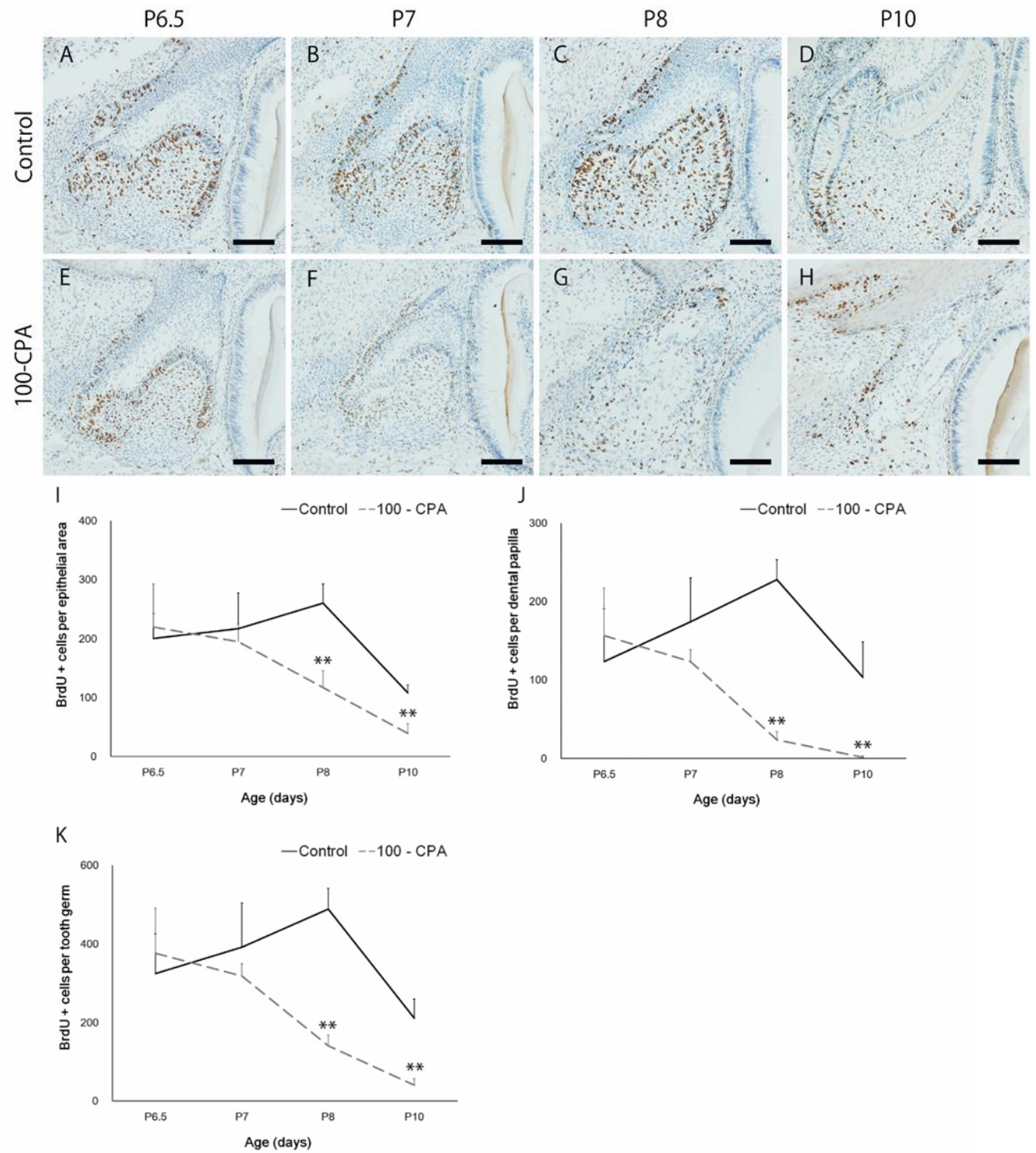

図 11　BrdU の免疫染色を用いた CPA 投与後の第三臼歯の細胞増殖数の計測
A-D)対照群の M3 の BrdU 免疫染色像(bar=100μm)
E-H)実験群の M3 の BrdU 免疫染色像(bar=100μm)
I)M3 の上皮領域における対照群と実験群の BrdU 染色陽性細胞数の比較
J)M3 の歯乳頭領域における対照群と実験群の BrdU 染色陽性細胞数の比較
I)M3 の歯胚全体における対照群と実験群の BrdU 染色陽性細胞数の比較
* P<0.05, ** P<0.01　100-CPA：100 mg/kg のシクロホスファミド(CPA)

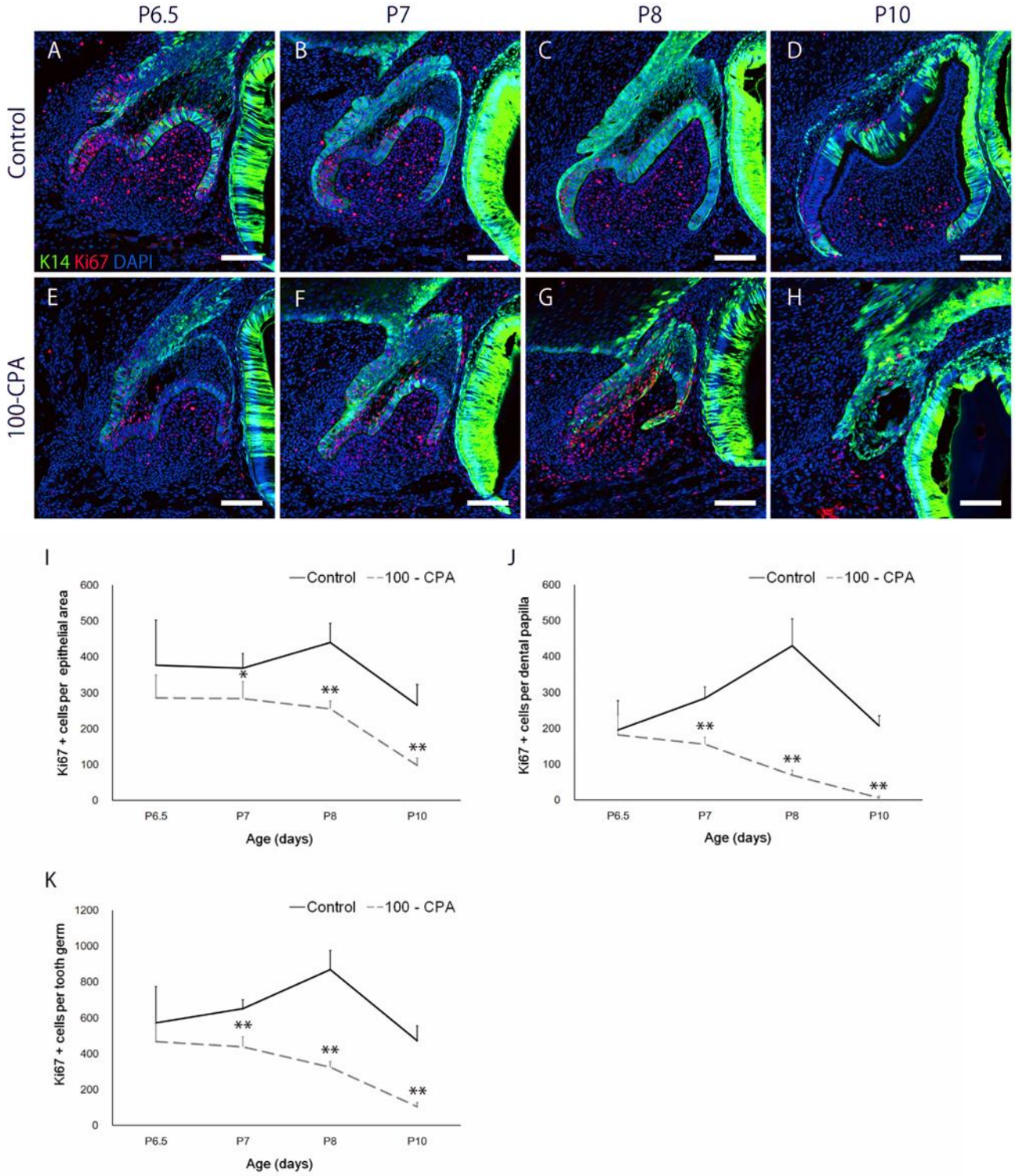

図 12　Ki67 の免疫染色を用いた CPA 投与後の第三臼歯の細胞増殖の計測
A-D)対照群の M3 の Ki67 免疫染色像(bar=100μm)
E-H)実験群の M3 の Ki67 免疫染色像(bar=100μm)
I)M3 の上皮領域における対照群と実験群の Ki67 染色陽性細胞数の比較
J)M3 の歯乳頭領域における対照群と実験群の Ki67 染色陽性細胞数の比較
I)M3 の歯胚全体における対照群と実験群の Ki67 染色陽性細胞数の比較
* P<0.05, ** P<0.01　100-CPA：100 mg/kg のシクロホスファミド(CPA)

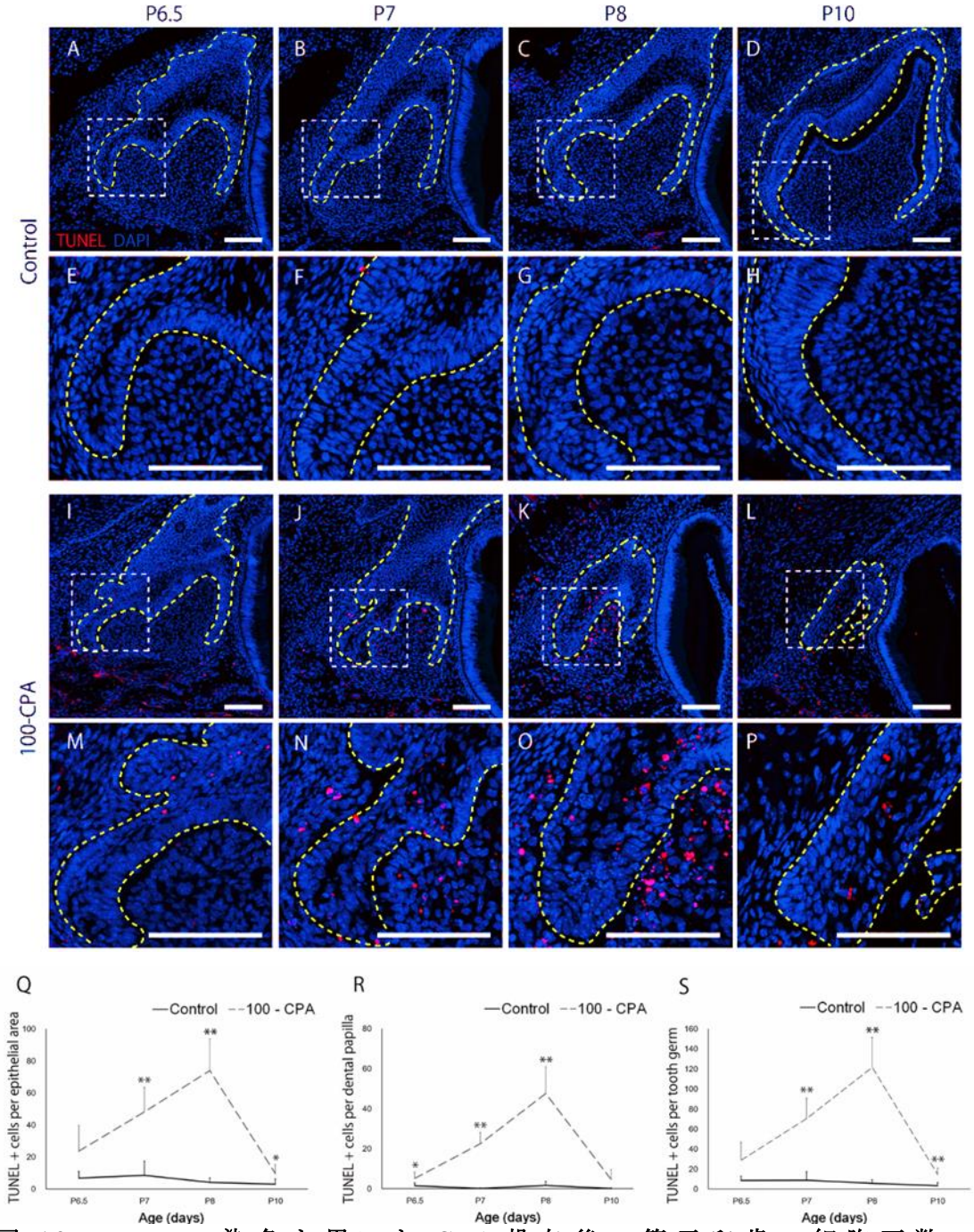

図 13　TUNEL 染色を用いた CPA 投与後の第三臼歯の細胞死数の計測

A-D)対照群の M3 の TUNEL 染色像(bar=100μm)
E-H)対照群の M3 の遠心部分における TUNEL 染色像(bar=100μm)
I-L)実験群の M3 の TUNEL 染色像(bar=100μm)
M-P)実験群の M3 の遠心部分における TUNEL 染色像(bar=100μm)
Q)M3 の上皮領域における対照群と実験群の TUNEL 染色陽性細胞数の比較
R)M3 の歯乳頭領域における対照群と実験群の TUNEL 染色陽性細胞数の比較
S)M3 の歯胚全体における対照群と実験群の TUNEL 染色陽性細胞数の比較
* P<0.05, ** P<0.01　100-CPA：100 mg/kg のシクロホスファミド(CPA)

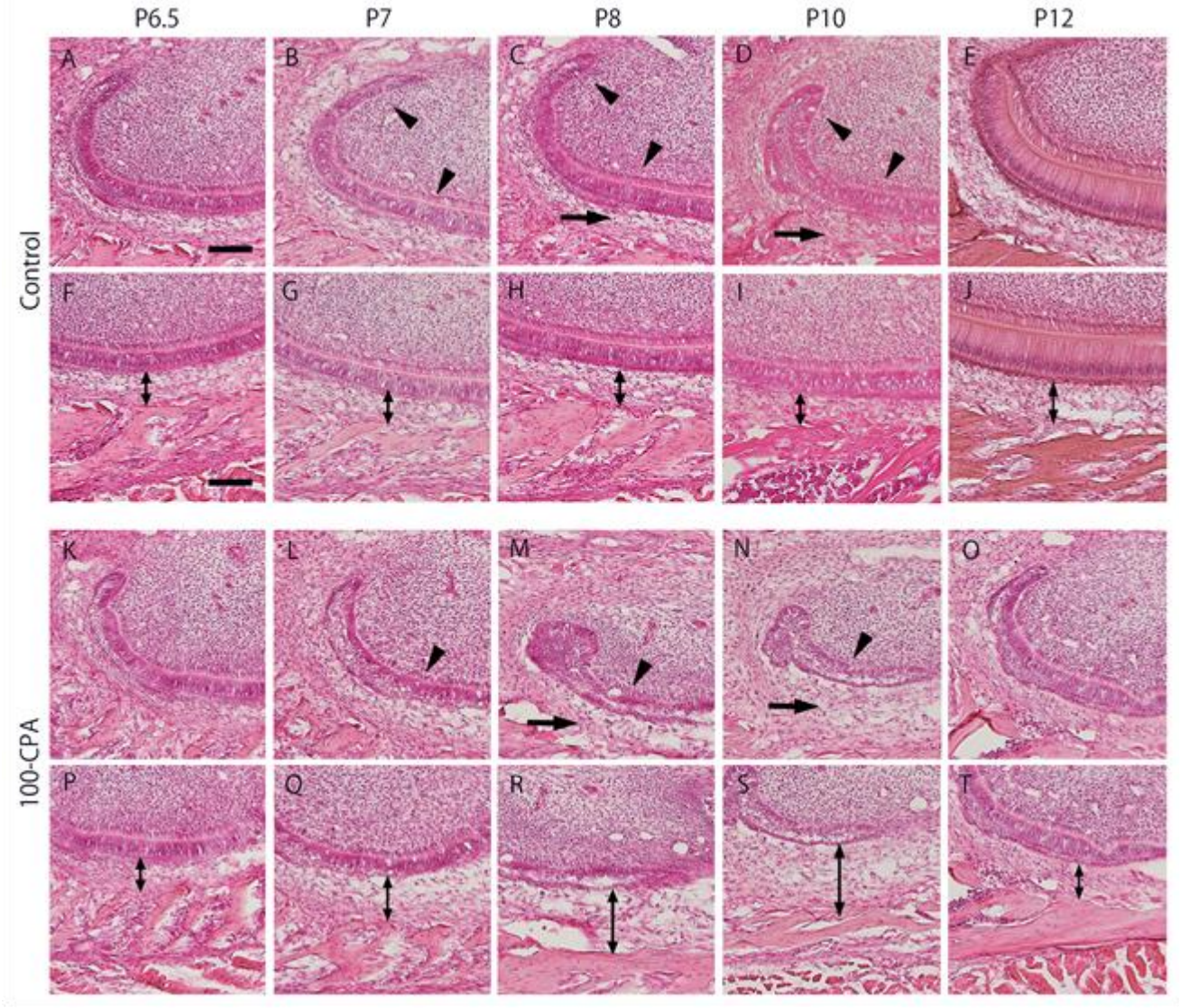

図 14　P6 CPA マウスと P6 PBS マウスの切歯と歯槽骨の経時的変化の比較

A-E)対照群の切歯のサービカルループにおける HE 染色像(bar=100μm)
F-J)対照群の切歯と歯槽骨の HE 染色像(bar=100μm)
K-O)実験群の切歯のサービカルループにおける HE 染色像(bar=100μm)
P-T)実験群の切歯と歯槽骨の HE 染色像(bar=100μm)
►：対照群と比較して実験群において細胞の退縮が観察される部位
→, ↔：対照群と比較して実験群において歯根膜腔の拡大が観察される部位
100-CPA：100 mg/kg のシクロホスファミド(CPA)

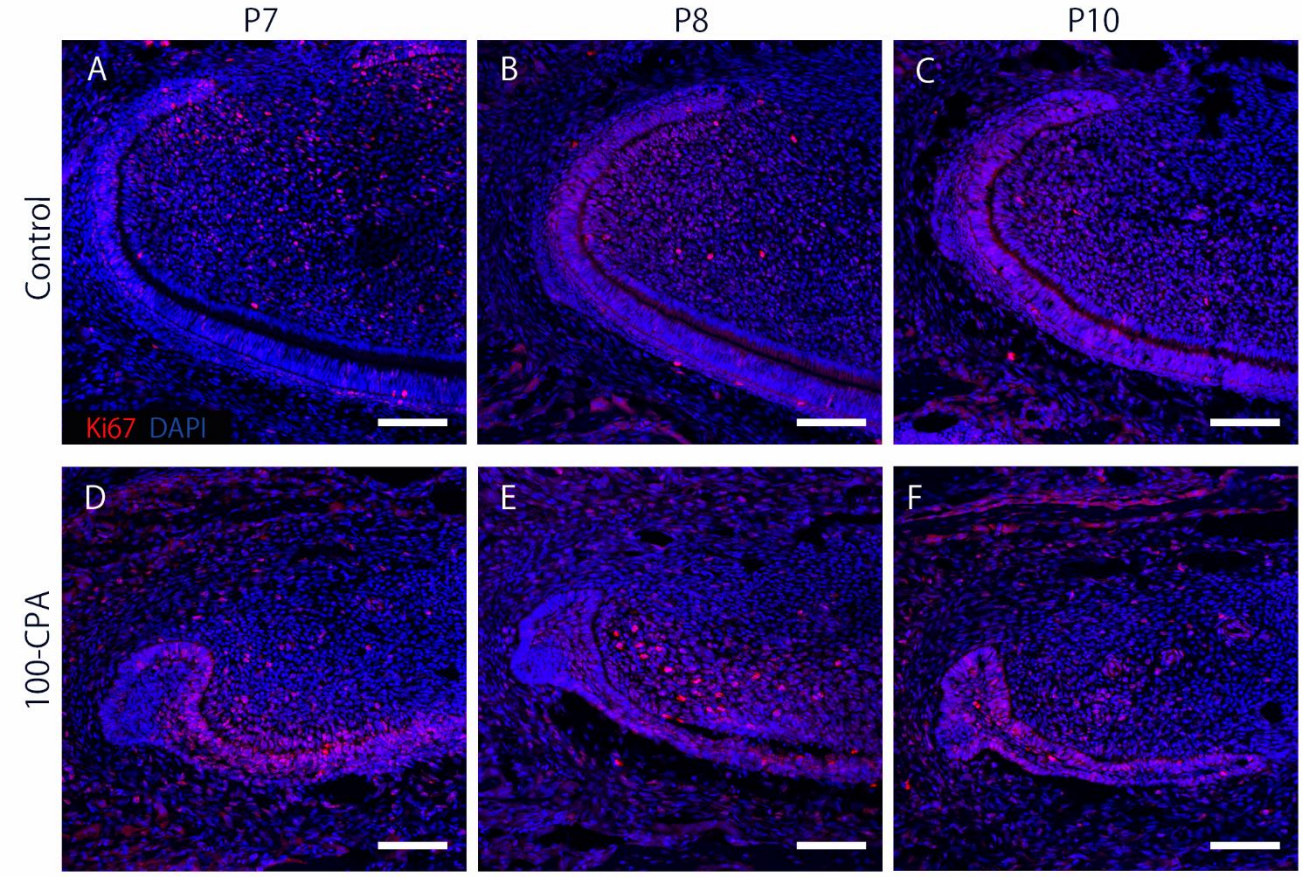

図 15　CPA 投与後の切歯における Ki67 免疫染色像

A-C)対照群の切歯の Ki67 免疫染色像(bar=100μm)
D-F)実験群の切歯の Ki67 免疫染色像(bar=100μm)。
100-CPA：100 mg/kg のシクロホスファミド(CPA)

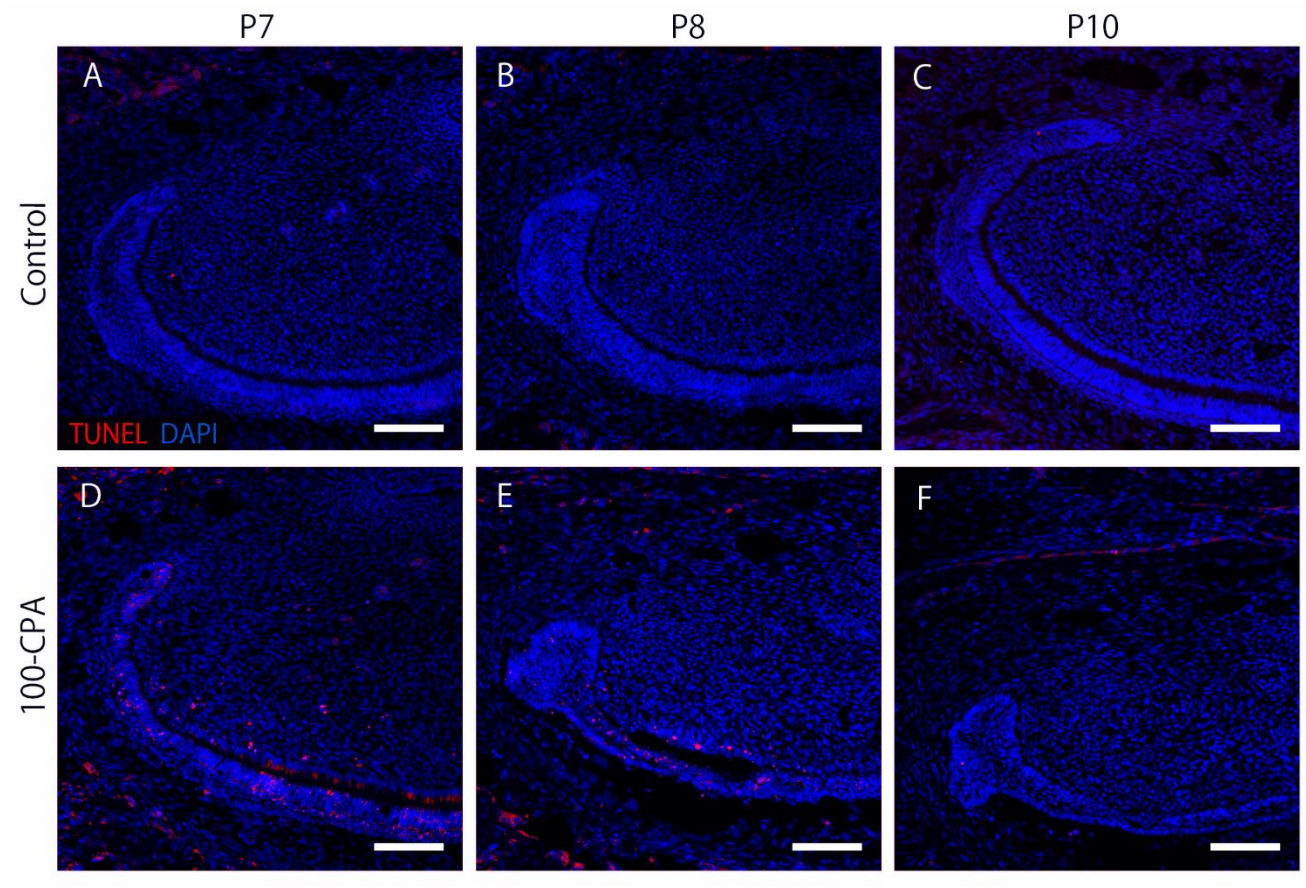

図 16　CPA 投与後の切歯における TUNEL 染色像

A-C)対照群の切歯の TUNEL 染色像(bar=100μm)
D-F)実験群の切歯の TUNEL 染色像(bar=100μm)。
100-CPA：100 mg/kg のシクロホスファミド(CPA)