The University of Osaka
Institutional Knowledge Archive

Title	変形性顎関節症に認められる下顎頭のSubchondral cystの横断的ならびに縦断的観察
Author(s)	小石, 由紀子
Citation	大阪大学, 2020, 博士論文
Version Type	VoR
URL	https://doi.org/10.18910/76279
rights	
Note	

The University of Osaka Institutional Knowledge Archive : OUKA

https://ir.library.osaka-u.ac.jp/

The University of Osaka

変形性顎関節症に認められる
下顎頭の Subchondral cyst の横断的ならびに縦断的観察

大阪大学大学院歯学研究科　口腔科学専攻
顎口腔機能再建学講座　クラウンブリッジ補綴学分野
小石由紀子

緒言

変形性顎関節症と確定診断される画像所見の一つに subchondral cyst（以下 SC）がある【1】．SC は下顎骨内部に生じる軟骨下あるいは皮質下嚢胞と呼ばれ，まれな所見である【1，2】．SC は MRI の T1 強調像およびプロトン密度強調像において低信号，T2 強調像において高信号を呈し，CT では周囲の骨破壊を伴わない境界明瞭な内部透過像を示す【3】．過去に，CT を用いて SC の大きさや位置および個数等を調査した研究は少数存在するが【4，5】， MRI を用いて SC を詳しく調査した研究は，Li ら【6】によるわずか 14 名の SC を有する下顎頭の MR 画像評価を行なったものしか存在せず，未だ SC の詳しい原因および病態は明らかではない．

正常な顎関節において，関節円板は下顎頭の前上方に位置し，下顎頭を保護するとともに，口腔機能運動を潤滑にする重要な役割を担っている．しかし，関節円板は外傷や睡眠時ブラキシズムのようなパラファンクションなどの種々の原因により転位する可能性が報告されている【7】．初期には転位した関節円板は開口に伴って正常な位置に復位するが，末期には開口時においても転位したままの状態となり，非復位性顎関節円板障害と呼ばれる状態に移行する．この非復位性顎関節円板障害は，下顎頭の退行性骨変化の大きなリスクファクターであることがたびたび報告されている【8-14】．変形性顎関節症の画像所見の一つに分類される SC も，同様に非復位性顎関節円板障害との関連が疑われるが，これまでに SC と関節円板の位置異常および動態異常との関連性を調べた報告はない．

顎関節以外の変形性膝関節症や変形性股関節症等にも SC は認められ，CT や MRI などの画像検査を用いた調査が実施されている【15-20】．SC の病因に関しては，関節軟骨の損傷から生じた亀裂から炎症性サイトカインを含む滑液が軟骨下骨に侵入することにより SC が生じるとする滑液侵入理論【21，22】と，関節軟骨の損傷や軟骨下骨の微小骨折により局所的な壊死が起こり，同部に浮腫が生じた結果発生するという骨挫傷理論が提唱されている【23，24】．これら以外にも，遺伝的素因，性別，年齢，肥

満，身体活動，外傷，あるいは異常な関節形態などが SC 発生のリスクファクターであるとする報告も存在するが【25】，現時点においては SC の原因は不明である【26】．四肢の変形性関節症に関しては縦断調査が行われており，Kellgren-Lawrence 分類【27】や Tonnis の分類【28】などの画像診断基準において，SC は病期としては後期に発生し，重症度の高い所見とされている．一方で，顎関節においては SC に関する縦断調査は皆無であり，SC が変形性顎関節症のどの病期に位置付けられるかは未だ明らかではない．

そこで本研究では，変形性顎関節症に認められる SC の病態とその運命を知る一助とするため，顎関節症症状を主訴に来院した患者の大規模顎関節 MRI データから SC を抽出し，SC の横断的および縦断的調査を実施した．SC の横断的調査においては，SC を有する下顎頭の解剖学的特徴，SC と関節円板転位との関連性，および SC とその他の下顎頭退行性変化との関連を調査した．SC の縦断的調査では，SC を有する顎関節の初診時および平均 5 年 6 か月（40～107 か月）経過した時点の MR 画像を用い，SC および SC を有する顎関節の経時的変化を調査した．

【実験 1．SC を有する顎関節の横断的調査】

被験者および方法

１．被験者

被験者は, 2009 年から 2015 年の間に大阪大学歯学部附属病院に顎関節症症状（開口制限, 関節雑音, 疼痛のうち少なくとも一つ）を主訴に来院した 944 名の連続サンプルより抽出した．以下の 3 項目の除外基準に該当する 260 名（①MRI が未撮像であった 232 名，②MRI が読影不可能であった 26 名，③他病院で撮影を受けた 1 名，④骨折の既往があった 1 名）を除き， 684 名の患者（1368 関節，平均年齢

44.8±18.0 歳，12-87 歳，男性 152 名，女性 532 名）を調査対象群として選択し，その中から SC を認める顎関節を有する被験者 41 名（42 関節，平均年齢 58.5±10.7 歳，37-87 歳，男性 3 名，女性 38 名）を SC 群として抽出した．選択した 684 名の患者の中から，比較のため，SC 以外の下顎頭退行性骨変化である osteophyte，erosion および atrophy を有する顎関節も同時に抽出した．また，MRI 上で両側において正常な関節円板および下顎頭を有する顎関節も抽出した．本研究は，大阪大学大学院歯学研究科･歯学部及び歯学部附属病院倫理審査委員会の承認を得て実施した（委員会番号 11000078，承認番号: H30-E11）．また，本研究に関わるすべての被験者から文書により研究参加に関するインフォームドコンセントを得た．

２．MR 画像撮像条件

MRI 装置には Signa HDxt 1.5T（GE Healthcare，Wisconsin, U.S.A.）を用い，ファストスピンエコーシークエンスにより矢状面と冠状面の撮像を実施した．矢状面は下顎頭の長軸に垂直な平面とし，冠状面は下顎頭の長軸に平行な平面とした．T1 強調像（TR = 150 ms, TE = 4.2 ms）はローカライザーとして撮像された．閉口時の両側の矢状面および冠状面のプロトン強調像は TR = 2,500 ms，TE = 20 ms，ETL = 8，NEX = 2 のシーケンスで撮像した．閉口時の両側の矢状面および冠状面の脂肪抑制 T2 強調像は TR = 2,000 ms，TE = 85 ms，ETL = 16，NEX = 3 のシーケンスで撮像した．また，関節円板の復位性を評価するためにプロトン強調像（TR = 800 ms，TE = 24 ms， ETL = 4， NEX = 1）で開閉口時の撮像を行った．その他の条件は，FOV 22.2 × 10 cm，256 × 160 matrix，スライス幅 3 mm とした．

３．MR 画像評価

各患者の臨床症状をブラインドとして大阪大学歯学部附属病院口腔補綴科の歯科医師 2 名が別々に MR 画像の評価を行った．下顎頭および関節円板は，MR 画像の矢状面および冠状面におけるすべてのスライスを評価した．検者間で診断もしくは計測結果が異なった場合は，合議の上で診断を一致させた．

MR 画像上の解剖学的指標の計測は DICOM viewer Osirix（ver.11.0.0）を使用して行った．調査項目を以下に記す.

1） SC の解剖学的調査

1 回目の MRI の矢状面および冠状面 T2 強調像から下顎頭内に認めた SC について，以下の 4 項目の解剖学的計測を行った.

(1)SC の面積（㎟）：T2 強調像上で 1 ㎟以上の境界明瞭な高信号を示す領域の面積を，矢状面および冠状面において評価した.

(2)下顎頭表層から SC までの距離（㎜）:プロトン強調像上で下顎頭外形とそれに対する接線を描き，それを T2 強調像へ重ね合わせ，下顎頭表層の接点から SC 表層への最短距離を矢状面，冠状面の両方において計測した（図 1).

(3)SC の個数：矢状面と冠状面の両方の載面から SC の存在を確認し，その個数を数えた.

(4)SC の位置：矢状面および冠状面における位置をそれぞれ評価した．矢状面では下顎頭の前方および後方点を結んだ線を基準線とし，冠状面では下顎頭内側極と外側極を結んだ線を基準線とし，それぞれの基準線を 3 等分した点に垂線を引き，矢状面では，前方 1/3 に位置するものを前方，中央 1/3 に位置するものを中央，後方 1/3 に位置するものを後方とした．冠状面では，内側 1/3 に位置するものを内側，中央 1/3 に位置するものを中央，外側 1/3 に位置するものを外側とした（図 2)．SC がちょうど垂線上にある場合は，SC の面積が大きい方の位置を採用した.

2） 下顎頭の解剖学的調査

1 回目の MRI の矢状面および冠状面プロトン強調像から，下顎頭の解剖学的計測を行った．SC を認める下顎頭（以下，SC 群）と，対照群とした関節円板の位置は正常で骨変形のない下顎頭（以下，正常群）の計測を行い，2 群間の比較を行った．計測にあたり採択した矢状面は，MRI 上のリファレンス線で冠状面の内側極と外側極の間のほぼ中心の載面，冠状面は，内側極と外側極間の距離が最大となる載

面をそれぞれ採択した．下顎頭の解剖学的計測項目は以下の 4 項目とした．これらの計測方法および計測項目は MRI を用いて下顎頭の計測を行った過去の報告を参考に決定した【29-31】.

(1)前方関節腔隙および上方関節腔隙：前方関節腔隙は関節隆起後壁から下顎頭前方点までの最短距離，上方関節腔隙は下顎窩最深部から下顎頭上方点までの最短距離をそれぞれ計測した（図 3).

(2)下顎頭の前後径：関節隆起の最下点と外耳孔中央点を結んだ線に対して平行に下顎頭の前方点と後方点を結んだ線の最長距離を計測した（図 4).

(3)関節隆起の角度（以下，Angle)：下顎窩最深点，関節隆起最下点，外耳孔中央点の 3 点によって形成される角度を計測した（図 5).

(4)下顎頭の内側極と外側極間の距離（図 6).

3)　顎関節内障の調査

顎関節内障の評価項目は，関節円板の位置，動態，および下顎頭の退行性骨変化の 3 項目とした．1 回目の MRI の矢状面および冠状面のプロトン強調像および T2 強調像のすべての載面をもとに評価した．関節円板の位置および動態については抽出した 684 名の評価も併せて行い，SC 群と分布の比較を行った．顎関節内障の評価は過去の報告を参考に行った【1，2】.

(1)関節円板の位置

正常，側方転位，部分前方転位，部分前方および側方転位，完全前方転位の 5 つに分類した．SC を有する顎関節に後方転位は認められなかった.

①正常：閉口時矢状面のすべての載面において，下顎頭前方関節面が関節円板中央狭窄部に位置し，円板形態が biconcave であるもの（図 7-a).

②側方転位：冠状面で関節円板が内側極もしくは外側極を超えて転位しており，かつ矢状面の下顎頭を含む載面において少なくとも 1 つの載面以上で円板が消失していることを確認できるもの（図 7-b).

③部分前方転位：矢状面において，円板が正常な位置に存在する載面と円板後方肥厚部が下顎頭の11時半方向より前方に位置する載面の両方が確認できるもの（図7-c）.

④部分前方および側方転位：部分前方転位に側方転位が随伴しているもの.

⑤完全前方転位：すべての矢状面の載面において，関節円板の後方肥厚部が下顎頭の 11 時半方向より前方に位置するもの（図7-d）.

(2)関節円板の動態

正常，復位性顎関節円板障害，非復位性顎関節円板障害の3つに分類した.

①正常：閉口時および開口時の矢状面のすべての載面において，下顎頭前方関節面が関節円板中央狭窄部に位置し，円板形態が biconcave 型であるもの（図8-a）.

②復位性顎関節円板障害：閉口時に関節円板は転位しているが，開口時には，下顎頭および下顎窩と関節円板の位置関係が正常であるもの（図8-b）.

③非復位性顎関節円板障害：閉口時に関節円板は転位しており，開口時においても転位したままの状態であるもの．あるいは開口時においても側方転位が残留することにより，開口時の内側もしくは外側部の矢状面の載面において関節円板が消失しているもの（図8-c）.

(3)下顎頭の骨変形

下顎頭の骨変形は SC 以外に osteophyte, erosion, atrophy に分類した（図9）. flattening, concavity は骨変形像には含めなかった【1，2】．それぞれの骨変形の定義は以下の通りである.

osteophyte：硬化性境界を有する辺縁肥大ならびに骨表面から生じる鋭角な外方への骨増生を認める異常像.

erosion：下顎頭関節面皮質の連続性の喪失，断裂を認める異常像.

atrophy：下顎頭が縮小化した異常像.

flattening：下顎頭関節面の丸みを帯びた輪郭が失われ，平坦化した像を呈するもの，皮質の連続性

は保たれている．

concavity：平坦化，骨びらん，骨棘，過形成または形成不全に起因しない皮質の輪郭の凹形のような正常な形状から逸脱した像を呈するもの，皮質の連続性は保たれている．

calcified body：関節円板または顎関節の骨構造と連続していない明瞭な石灰化構造，MRI では，プロトン密度強調像および T2 強調像で低信号または高信号として認められる．

cortical sclerosis：隣接する非耐荷重領域と比較して耐荷重領域における皮質の厚さが明らかに増加した像を呈するもの，MRI ではプロトン密度強調像と T2 強調像で骨髄の低信号を呈する．

4） データ解析および統計手段

統計解析には，統計解析ソフト SPSS ver. 23.0 （SPSS Inc. Japan）を使用した．検者間の画像診断の一致度の評価には kappa 係数を用いた．SC 群および正常な顎関節群間の下顎頭の解剖学的計測の差の検定には Mann-Whitney の U 検定を用いた．SC 群とその他退行性骨変化群間の年齢の差の検定には one-way ANOVA（Games-Howell 法）を，性別の分布の比較の検定には χ^2 検定（Bonferroni の補正）を用いた．群間の関節円板の位置および動態の分布の比較には χ^2 検定を用いた．有意水準はすべて $\alpha=0.05$ とした．

結果

1．検者間の一致度

SC を有する顎関節 42 関節において SC の面積および SC の位置についての検者間の画像診断の一致度は，それぞれ $\kappa=0.824$，0.849 であり，高い一致度を示した．

調査対象群の関節円板の位置，動態および下顎頭骨変化についての検者間の画像診断の一致度は，それぞれ $\kappa=0.895$，0.982，0.847 であり，高い一致度を示した．

2．SC の解剖学的調査

SC の面積は，矢状面において平均 3.5±1.9 ㎟，冠状面において平均 3.4±2.3 ㎟であった．最も小さい SC の面積は矢状面および冠状面で 1.1 ㎟，最も大きいものは冠状面で 13.4 ㎟であった（図 10）．

下顎頭表層から SC までの距離は，矢状面において平均 0.8±0.5 ㎜，冠状面においては平均 0.8±0.7 ㎜であった（図 11）．

SC の個数は，SC を有する下顎頭の 60%（25 関節）において 1 個のみ，その他の 40%の下顎頭では複数個の SC が存在していた（表 1）．

矢状面における SC の位置は，前方，中央，後方にそれぞれ 35%，48%，17%の割合で存在し，冠状面における SC の位置は，内側，中央，外側にそれぞれ 10%，81%，9%の割合で存在していた（表 2）．

3．SC 群および正常群における下顎頭の解剖学的調査

前方関節腔隙は SC 群で平均 1.0±0.7 ㎜，正常群で平均 1.7±0.5 ㎜，上方関節腔隙は SC 群で平均 1.5±0.9 ㎜，正常群で平均 4.5±0.9 ㎜，下顎頭前後径は SC 群で平均 8.5±1.6 ㎜，正常群で平均 8.2±1.2 ㎜，Angle は SC 群で平均 34.4±6.2°，正常群で平均 42.0±5.9°，下顎頭内外側径は SC 群で平均 16.3±2.3 ㎜，正常群で平均 19.7±2.0 ㎜であった（図 12）．SC 群の前方関節腔隙，上方関節腔隙，Angle および下顎頭内外側径は正常群よりも有意に小さかった（$P<0.05$）．下顎頭前後径は，両群間に有意差を認めなかった（$P=0.65$）（図 13）．

4．SC 群および調査対象群における関節円板の状態

SC 群の関節円板の位置異常に関しては，完全前方転位，側方転位，部分前方転位ならびに側方転位，および正常を，それぞれ 35 関節（83.3%），3 関節（7.2%），3 関節（7.2%），および 1 関節（2.3%）に認めた．調査対象群については，完全前方転位，部分前方転位，側方転位，部分前方転位および側方転位，後方転位，および正常を，それぞれ 544 関節（39.2%），292 関節（21.3%），105 関節（7.7%），77 関節（5.6%），42 関節（3.1%），308 関節（22.5%）に認めた（表 3）．両群を比較したところ，関節円板の位置異常の割合に有意差を認め（$P<0.001$），SC 群の方が関節円板の位置異常を認める顎関節の割

合が大きかった.

SC 群の関節円板の動態異常に関しては，正常，復位性顎関節円板障害および非復位性顎関節円板障害の割合はそれぞれ 1 関節（2.4%），5 関節（11.9%），36 関節（85.7%）と非復位性顎関節円板障害が圧倒的多数を占めた．調査対象群に関しては，正常，復位性顎関節円板障害，および非復位性顎関節円板障害の割合は，それぞれ 348 関節（25.4%），542 関節（39.6%），478 関節（35.0%）であった（表 4）．SC 群と調査対象群を比較したところ，関節円板の動態異常の割合に有意差を認め（$P<0.001$），SC 群の方が非復位性顎関節円板障害を認める顎関節の割合が大きかった.

5．SC を有する下顎頭に随伴する退行性骨変化

SC を認めた下顎頭に随伴する退行性骨変化の割合は，SC のみ：20 関節（48%），SC と osteophyte：18 関節（43%），SC と atrophy：1 関節（2%），SC と osteophyte と erosion：1 関節（2%），SC と osteophyte と atrophy：2 関節（5%）であった（表 5）．調査対象群における下顎頭変形像の分布を表 6 に示す．複数の下顎頭変形像を有する場合は，重複して各群に含めた．SC 群の年齢は，osteophyte 群，erosion 群，atrophy 群，正常群の年齢と比較して有意に高かった（$P<0.05$）（図 14）．SC 群の性別の分布は，erosion 群，atrophy 群および正常群の性別の分布と有意差を認めたが（$P<0.001$），osteophyte 群との間には有意差を認めなかった（$P=0.22$）（図 15）.

【実験 2．SC を有する顎関節の縦断的調査】

被験者および方法

1．被験者

実験 1 において SC を認めた 41 名の被験者（42 関節，平均年齢：58.5±10.7 歳，37-87 歳，性別：

男性 3 名，女性 38 名）に対して，研究協力依頼の手紙を郵送し，研究参加に対する同意が得られた 28 名の被験者（29 関節，平均年齢：65.2±9.1 歳，49-79 歳，性別：男性 2 名，女性 26 名，リコール率 68%）に来院を依頼し，来院時に 2 回目の MRI 撮像を行うとともに同日に患者質問表の記入を指示した．すべての被験者より書面にて研究参加に関するインフォームドコンセントを得た．研究に参加しなかった 13 名の具体的理由は，スケジュールが合わない（7 名），連絡先不明（4 名），高齢もしくは遠方に在住のため来院不可能（2 名）であった．

２．MR 画像撮像条件および MR 画像評価

MR 撮像条件および MR 画像評価は実験 1 と同一とした．顎関節部の経時的変化について，以下の 4 項目を調査した．

1） SC の経時的変化

2 回目の MRI で SC が消失したかどうかを評価した．SC が残存していた場合は，その大きさの変化を観察した．

2）下顎頭の経時的変化

下顎頭の解剖学的計測項目は実験 1 と同一とした．1 回目および 2 回目の MRI をもとに，経時的変化量を調査し，以下の 2 つの解析を行った．

(1) 1 回目の MRI で SC が存在する下顎頭（以下，SC 群），その反対側の下顎頭（以下，対側群）の 2 群に分類し，2 群間で経時的変化量を比較した．

(2) 2 回目の MRI で SC が消失した下顎頭（以下，SC 消失群）と SC が残存した下顎頭（以下，SC 残存群）の 2 群に分類し，2 群間で経時的変化量を比較した．

3）顎関節内障の経時的変化

顎関節内障の評価は実験 1 と同一とした．SC 群の関節円板の位置，関節円板の動態，および随伴する下顎頭退行性骨変化の 3 項目について経時的変化を調査した．

4）臨床症状の経時的変化

1 回目および 2 回目の MR 撮像時に記入した患者質問表に含まれる質問項目のうち，visual analogue scale（VAS）を用いて，顎の症状と日常生活支障度（ADL）の 2 項目を評価した．SC 消失群および SC 残存群に分け，それぞれ臨床症状の経時的変化を調査した．

３．データ解析

SC 群と対側群の下顎頭の解剖学的計測，SC 消失群と SC 残存群の下顎頭の解剖学的計測ならびに患者質問表から得られた臨床症状における 1 回目と 2 回目のデータの比較には Wilcoxon の符号付順位和検定を用いた．SC 消失群と SC 残存群間の下顎頭解剖学的計測の経時的変化量，SC 消失群および SC 残存群間の平均年齢の比較, および 1 回目から 2 回目の MRI 撮像までの平均経過月数の比較には Mann-Whitney の U 検定を用いた．有意水準はすべて α=0.05 とした．

結果

1．SC の経時的変化

調査対象である 29 関節のうち，SC 消失群は 19 関節（66%），SC 残存群は 10 関節（34%）であった．SC 消失群のうち，SC の消失を認めたものは 15 関節（52%），元の SC が消失し，新たな SC の出現を認めたものは 4 関節（14%）であった．SC 残存群のうち，SC にほとんど変化がなかったものが 5 関節（17%），SC の大きさもしくは数の減少を認めたものが 5 関節（17%）であった（図 16）．

SC 消失群と SC 残存群の初診時の平均年齢はそれぞれ 64.8±9.6 歳，66.0±7.5 歳であり，両群間に有意差を認めなかった（P=0.74）．SC 消失群と SC 残存群における 1 回目から 2 回目の MRI 撮像までの平均経過期間はそれぞれ，72 か月（40～107 か月），56 か月（42～94 か月）であり，両群間の経過期間に有意差を認めなかった（P=0.77）．

2．下顎頭の経時的変化

(1) SC 群 vs. 対側群

SC 群と対側群の両方で，前方関節腔隙（SC 側：0.9 ㎜→0.7 ㎜，P=0.04，対側：1.4 ㎜→1.1 ㎜，P=0.03），上方関節腔隙（SC 側：1.5 ㎜→1.2 ㎜，P=0.01，対側：1.9 ㎜→1.6 ㎜，P=0.001），および Angle（SC 側：33.3°→29.7°，P=0.002，対側：35.4°→32.7°，P=0.004）に有意な減少を認めた．また，SC 群では下顎頭の前後径が有意に増加したのに対し（8.5 ㎜→9.6 ㎜，P<0.001），対側群では有意な変化は認められなかった（8.2 ㎜→8.3 ㎜，P=0.52）（図 17，18）．

(2) SC 消失群 vs. SC 残存群

SC 消失群は，前方関節腔隙（1.0 ㎜→0.7 ㎜，P=0.004），上方関節腔隙（1.5 ㎜→1.2 ㎜，P=0.03），下顎頭の前後径（8.3 ㎜→9.7 ㎜，P=0.004），および Angle（33.7°→29.0°，P<0.001）のすべての項目で有意な変化を認めた．SC 残存群では下顎頭の前後径（9.1 ㎜→9.5 ㎜）の有意な増加（P=0.01）と Angle（32.5°→31.1°）の有意な減少（P=0.01）を認めたが，前方および上方関節腔隙に有意な変化は認められなかった（P=0.24，P=0.11）．SC 消失群は SC 残存群と比較して，前方関節腔隙（SC 消失群：−0.3 ㎜，SC 残存群：＋0.1 ㎜，P=0.04），下顎頭の前後径（SC 消失群：＋1.4 ㎜，SC 残存群：＋0.4 ㎜，P=0.03），および Angle（SC 消失群：−4.7°，SC 残存群：−1.4°，P=0.02）の経時的変化量が有意に大きかった（図 19，20）．

3. 関節円板の経時的変化

調査対象である 29 関節の 1 回目の MRI における関節円板の位置異常は，完全前方転位が 80%（23 関節），側方転位が 7%（2 関節），部分前方転位ならびに側方転位が 3 関節（10%），正常が 1 関節（2%）であった．転位が認められたもののうち，復位性顎関節円板障害は 3 関節（11%），非復位性顎関節円板障害は 25 関節（89%）であった．2 回目の MRI で変化があったのはわずかに 1 関節で，正常から非復位性の側方転位へと変化した．

4. 下顎頭の経時的骨変化

調査対象である 29 関節の 1 回目の MRI における下顎頭の退行性骨変化の割合は，SC のみが 12 関節（41%），SC と osteophyte が 14 関節（49%），SC と osteophyte と erosion が 1 関節（3%），SC と osteophyte と atrophy が 2 関節（7%）であった．2 回目の MRI では，退行性骨変化を認めないものが 2 関節（7%），SC のみが 3 関節（10%），osteophyte のみが 9 関節（31%），SC と osteophyte が 11 関節（38%），osteophyte と erosion が 2 関節（7%），osteophyte と atrophy が 2 関節（7%）であり，osteophyte を認めた下顎頭が 59%から 83%に増加していた（図 21）.

5．臨床症状の経時的変化

SC 群全体，SC 消失群，および SC 残存群に分けて日常生活支障度（ADL）および顎の痛み（VAS）の経時的変化を評価した．ADL は全群において減少していたが，有意差は認めなかった（SC 群全体：7.3→4.7，SC 消失群：6.9→5.1，SC 残存群：7.9→4，$P>0.05$）.

顎の痛み（VAS）は全群で有意に低下していた（SC 群全体：3.8→1.2，SC 消失群：3.6→0.9，SC 残存群：4.2→1.6，$P<0.05$）（図 22）.

考察

顎関節症は多因子性疾患として知られ，近年，顎関節症患者と遺伝子，健康状態，精神心理学的要因等の様々な要因との関連が明らかにされつつあり，顎関節症に関する研究は飛躍的に進歩している【32】. また，顎関節症患者の臨床症状や顎関節内障の状態が，経時的にどのように変化するかを，MRI や CT を用いた画像診断により縦断的に調査した報告もこれまでにいくつか存在する【33–37】.

一方，SC の存在は変形性顎関節症の国際的な画像診断基準の一つとして重要視されているにもかかわらず，これまで顎関節部の SC に関する横断研究は皆無に近く，まして SC に関する縦断研究は存在

しないのが現状である．その原因として，SC の発生頻度が低いことや，海外において MRI 検査が高額であることが挙げられる．我が国では，顎関節症の診断に必要な MRI 検査の費用の一部が社会保険で給付されるため，顎関節内障診断のゴールデンスタンダードとされている MRI 撮影【38，39】を希望される患者は多い．

これまで我々は，2009 年から 2015 年までの大阪大学歯学部附属病院口腔補綴科に顎関節症状を主訴に来院した患者 684 名の初診時の MRI データから 42 関節の SC を抽出し，調査するに十分量の症例を確保することができた．また，縦断研究においては 41 名（42 関節）のうち 28 名（29 関節）の協力が得られ，68%のリコール率であったことから，脱落バイアスの影響を避けるのに必要な症例数は確保できたと考える．

1．SC を有する顎関節の横断的調査

本研究の横断調査結果の興味深い点は，SC を有する下顎頭のほとんどに関節円板の状態異常が認められたことである．具体的には 98%の関節円板の位置異常を認め，そのうち 88%は非復位性関節円板転位であり，関節円板の位置および動態異常が SC の発生に強く関連している可能性が示された．顎関節円板が転位し，さらに非復位性顎関節円板障害の状態となることで関節円板による力学的な負荷緩衝機構が失われ，SC の発症につながる可能性があると考えられる．四肢の変形性関節症における SC のリスクファクターとして半月板の損傷や肥満等が知られているが【25，40】，変形性顎関節症においては関節円板の転位が SC の大きなリスクファクターである可能性が明らかとなった．SC を認めるものの中には定義上で正常な関節円板の位置を有する下顎頭が 1 関節存在していたが，この顎関節においては下顎頭と下顎窩間に関節円板が介在せず，骨が近接した部位が存在し（図 23），同部に SC が形成されていた．この事実は，関節円板による負荷緩衝機能が失われた下顎頭の近傍に SC が形成されるという SC の発生機序を支持するものと思われた．

SC の解剖学的調査において，SC は下顎頭表層から平均 0.8 ㎜の近接した場所に存在し，矢状面において前方と中央に位置する SC は全体のうち 83%を占め, 冠状面においては中央に位置するものが 81%を占めていた．多くの SC が前方もしくは上方の位置に多く存在していたという結果は，最も関節負荷の加わる前方関節面直下に生じることが多いことを意味しており，CT を用いて行った SC の横断調査結果を支持するものである【5】.

四肢の変形性関節症に認められる SC の発生機序に関し，2 つの仮説が提唱されている．1 つは滑液侵入仮説であり，関節軟骨表面の損傷を発端として，軟骨の亀裂や欠落部を通じて，関節内の滑液が軟骨下骨に侵入し，SC が生じるというものである【21，22】．この仮説では，軟骨が欠失した部位直下に SC が生じるはずであるが，本研究結果では下顎頭表層から平均 0.8 ㎜，最大で 2.7 ㎜の距離をおいた軟骨下に SC が形成されていたことから，滑液侵入仮説は必ずしも当てはまらないと考えられた．もう 1 つは，関節軟骨に加わる外傷性負荷を発端として骨の微小骨折が生じ，負荷の加わった部位に対向した軟骨下において骨髄浮腫が引き起こされ，SC が生じるという骨挫傷仮説である【23，24】．近年の MRI を用いた変形性膝関節症における SC の横断調査においても，この理論は支持されている【15】．今回の調査により，関節円板の位置異常によって下顎頭に過剰な負荷が加わり，その部位の近傍に SC が形成されることが明らかとなり，本研究結果もこの骨挫傷仮説を裏付けるものと考えられた.

本研究における下顎頭の解剖学的調査では，SC を有する下顎頭は，正常な顎関節群と比較して下顎頭が内外側的に小さく, 関節腔隙の狭小化および関節隆起の平坦化が認められた(図 12). Vieira ら【41】は，関節円板転位群および正常群の下顎頭内外側径はそれぞれ 18.21 ㎜，19.63 ㎜であり有意差があったと報告している．今回の研究結果では正常群は 19.7 ㎜であり，Vieira らの研究と近似した値を示していたが，SC 群では 16.3 ㎜とさらに小さい値であった．また，筒井ら【42】は，顎関節症群の方が正常群に比べて下顎頭が小さい傾向を認めたと報告している．以上のことから，SC を有する下顎頭は，正常な顎関節群と比較して相対的に下顎頭形態が矮小であり，また関節隆起がより平坦化していたことか

ら，関節円板の位置異常をきたし，解剖学的形態が変化するまで継続して過剰な力学的負荷が加わった結果，下顎頭に SC が発生した可能性が示唆された．

さらに，その他の退行性骨変化群と比べて SC 群の年齢が高いことから，SC の発生には時間的な要因も関与しており，SC は下顎頭骨変化の中でも比較的後期に生じる可能性が示された．この事実は四肢の変形性関節症において SC が晩期に発生するという報告【20，26】や，変形性関節症の画像診断の重症度の分類基準においても SC は後期のステージに認められる【27，28】という報告と一致するものである．また，SC 群の性別の分布に関しては，41 名のうち男性はわずかに 3 名でありその他 38 名は女性であることから，erosion や atrophy と比較して，男性の占める割合が有意に低く，女性の割合が相対的に大きいことが明らかとなった．このことは，四肢の変形性関節症において SC の発生は有意に女性に多かったという過去の報告と一致していた【25，26】．原因として女性の閉経後のエストロゲン分泌の減少や，また女性は男性よりも体脂肪率が高いことが知られており，この脂肪細胞から分泌されるレプチンが軟骨下骨形態に影響を及ぼす可能性があり，これらが SC の発生のリスクを高める理由になるのかもしれない．また，SC を有する下顎頭の半数が osteophyte を有しており，SC は osteophyte の発生する下顎頭に随伴する，もしくは osteophyte の形成と類似した機序で発生する可能性があるものと考える．

2．SC を有する顎関節の縦断的調査

本研究の縦断的調査により，平均 5 年 6 か月（40～107 か月）の経過を経て，SC は約 2/3 が消失し，約 1/3 が残存することが明らかとなった．顎関節部の SC は経時的に多くが消失傾向を認め，また残存していても増大することがなかったという事実から，口腔顔面領域に発生するその他の嚢胞や腫瘍と比べて進行性を示さない病態であることが示唆された．これは変形性膝関節症における SC の縦断研究結果においては顕著な SC の増大を示さなかったという結果と類似していた【16】．

SC が消失した下顎頭と SC が残存した下顎頭を比較すると，SC が消失したものの方が，関節腔隙の狭小化，下顎頭前後径の増大および関節隆起の平坦化が進行していた（図 20）．以上のことから SC は下顎頭や関節隆起の骨変化を伴いながら消失する可能性が示唆された．一方，SC が消失したものの中でも，下顎頭が吸収して SC が消失したものと，下顎頭形態が大きく変化せずに消失したものが存在していた．下顎頭が吸収して SC が消失したものは，下顎頭の吸収に伴って SC が消失した可能性が考えられた（図 24）．下顎頭形態が大きく変化せずに SC が消失したものは，リモデリングにより SC が存在していた場所に骨が再生した可能性が考えられる．また，液体成分が消失しただけで内部が空洞になっている可能性も考えられるが，CT を撮影していないため，本研究結果からは SC 内部の状態を評価することは困難である．

初診時に SC を有していた下顎頭のうち 59%に osteophyte が随伴しており，さらに 2 回目の MR 撮像時においては osteophyte を随伴するものは 83%に増加していた．また，SC 群では下顎頭前後径の増加が認められた一方で，対側群には下顎頭前後径の変化が認められなかった（図 18）．さらに，SC 消失群では，SC 残存群と比較して下顎頭前後径の増加がより大きく認められた．以上のことから，SC は osteophyte と関連性をもって発生し，さらに osteophyte 様の骨変化が進行しながら SC が消失していく傾向が明らかとなった．

その他の解剖学的な経時的変化として，SC 群では関節腔隙の狭小化が認められたが，Gynther ら【43】の変形性顎関節症の進行とともに関節腔隙は狭小化するという報告があることからも，本研究により SC が変形性顎関節症の一つとして定義されていることの妥当性を裏付けることができた．

顎関節症患者において，臨床症状は患者の QOL と大きく関わっているため，注意して観察すべき項目の一つである．本研究においては，SC の運命とは関係なく顎の痛みは有意に減少し，また，被験者が少ないことから統計学的に有意な結果ではなかったものの，ADL の数値に減少を認めた．本研究の被験者には，11 名は認知行動療法，13 名は運動療法，9 名はアプライアンス療法，8 名は運動療法および

アプライアンス療法が実施されていたが，2 回目の MR 撮影時には治療介入を必要とする被験者は存在しなかった．したがって，SC の存在と臨床症状の関連は薄く，SC の発生が原因となって生じる特異的な臨床症状は特に認められなかった．また，保存的療法により SC を有する顎関節部の疼痛およびそれに伴う機能障害は十分に改善が見込めることが明らかであることから，SC に特化した外科的な治療介入の必要性は低いことが示唆された．一方，SC を有する下顎頭が大きく変形していく症例も少なからず存在したことから，SC を認める顎関節症患者については，治療後も咬合関係や下顎位に関して定期的な観察が必要であると考えられた．

結論

SC の横断的調査により，SC は下顎頭の力学的負荷の加わりやすい部位の近傍に形成される可能性が示唆された．また，SC は関節円板の位置異常，特に非復位性顎関節円板転位との関連が強いことが明らかとなった．さらに，SC は下顎頭退行性骨変化の中でも，晩期に発生する可能性が示唆された．

SC の縦断的調査により，SC の 66%は時間経過とともに消失し，消失しない場合も増大のような進行性を示さないことが判明した．また，SC を有する患者の臨床症状は SC の運命に関わりなく保存療法により十分に改善することも明らかとなった．

謝辞

稿を終えるにあたり，終始ご懇篤なるご指導とご高閲を賜りました，大阪大学大学院歯学研究科口腔科学専攻顎口腔機能再建学講座（クラウンブリッジ補綴学分野）の矢谷博文教授，石垣尚一准教授ならびに高岡亮太先生に深甚なる謝意を表します．本研究に際し，終始ご理解とご協力を頂きました同教室の教員をはじめ教室員各位ならびに被験者としてご協力頂きました方々に深くお礼申し上げます．

本研究は，科学研究費補助金（KAKENHI JP 17K17165）の補助を受けて行った．本研究結果に関し申告すべき利益相反はない．

文献

1. Ahmad M, Hollender L, Anderson Q, Kartha K, Ohrbach R, Truelove EL, John MT, Schiffman EL. Research diagnostic criteria for temporomandibular disorders (RDC/TMD): development of image analysis criteria and examiner reliability for image analysis. Oral Surg Oral Med Oral Pathol Oral Radiol Endod. 2009; 107: 844-860.
2. Ahmad M, Schiffman EL. Temporomandibular joint disorders and orofacial pain. Dent Clin North Am. 2016; 60: 105-124.
3. Pouders C, De Maeseneer M, Van Roy P, Gielen J, Goossens A, Shahabpour M. Prevalence and MRI-anatomic correlation of bone cysts in osteoarthritic knees. Am J Roentgenol. 2008; 190: 17–21.
4. Li S, Lei J, Fu KY. Radiological characteristics of the cyst-like lesion of condyle in temporomandibular joint by cone beam computed tomography. WCJS. 2018 ;36: 498-502.
5. Nozawa M, Ogi N, Ariji Y, Kise Y, Nakayama M, Nishiyama M, Naitoh M, Kurita K, Ariji E. Reliability of diagnostic imaging for degenerative diseases with osseous changes in the temporomandibular joint with special emphasis on subchondral cyst. Oral Radiol. 2019; 35: 1-7.
6. Li S, Lei J, Fu KY. Characteristics of MRI and associated pathological features of the condylar cyst like lesions in temporomandibular joint. Chinese Journal of Stomatology. 2019; 58: 527-531.
7. Okeson TMD 原著第 5 版 Jeffrey P. Okeson　著／矢谷博文・和嶋浩一　監訳，医歯薬出版. 2006; 148-154.
8. Dias IM, Coelho PR, Picorelli Assis NM, Pereira Leite FP, Devito KL. Evaluation of the correlation between disc displacements and degenerative bone changes of the temporomandibular joint by means of magnetic resonance images. Int J Oral Maxillofac Surg. 2012; 41: 1051-1057.

9. De Leeuw R, Boering G, van der Kuijl B, Stegenga B. Hard and soft tissue imaging of the temporomandibular joint 30 years after diagnosis of osteoarthrosis and internal derangement. J Oral Maxillofac Surg. 1996; 54: 1270-1280.

10. Cortés D, Exss E, Marholz C, Millas R, Moncada G. Association between disk position and degenerative bone changes of the temporomandibular joints: an imaging study in subjects with TMD. Cranio. 2011; 29: 117-126.

11. Dias IM, Cordeiro PC, Devito KL, Tavares ML, Leite IC, Tesch Rde S. Evaluation of temporomandibular joint disc displacement as a risk factor for osteoarthrosis. Int J Oral Maxillofac Surg. 2016; 45: 313-317.

12. Roh HS, Kim W, Kim YK, Lee JY. Relationships between disk displacement, joint effusion, and degenerative changes of the TMJ in TMD patients based on MRI findings. J Craniomaxillofac Surg. 2012; 40: 283-286.

13. Hirata FH, Guimarães AS, Oliveira JX, Moreira CR, Ferreira ET, Cavalcanti MG. Evaluation of TMJ articular eminence morphology and disc patterns in patients with disc displacement in MRI. Braz Oral Res. 2007; 21: 265-271.

14. Kurita H, Ohtsuka A, Kobayashi H, Kurashina K. Flattening of the articular eminence correlates with progressive internal derangement of the temporomandibular joint. Dentomaxillofac Radiol. 2000; 29: 277-279.

15. Crema MD, Roemer FW, Zhu Y, Marra MD, Niu J, Zhang Y, Lynch JA, Javaid MK, Lewis CE, El-Khoury GY, Felson DT, Guermazi A. Subchondral cystlike lesions develop longitudinally in areas of bone marrow edema-like lesions in patients with or at risk for knee osteoarthritis: detection with MR imaging--the MOST study. Radiology. 2010; 256: 855-862.

16. Carrino JA, Blum J, Parellada JA, Schweitzer ME, Morrison WB. MRI of bone marrow edema-like signal in the pathogenesis of subchondral cysts. Osteoarthritis Cartilage. 2006; 14: 1081-1085.
17. Roemer FW, Crema MD, Trattnig S, Guermazi A. Advances in imaging of oseteoarthritis and cartilage. Radiology. 2011; 260: 332-354.
18. Crema MD, Roemer FW, Marra MD, Niu J, Lynch JA, Felson DT, Guermazi A. Contrast-enhanced MRI of subchondral cysts in patients with or at risk for knee osteoarthritis: the MOST study. Eur J Radiol. 2010; 75: 92-96.
19. Crema MD. MRI-detected bone marrow edema-like lesions are strongly associated with subchondral cysts in patients with or at risk for knee osteoarthritis: the MOST study. Osteoarthritis Cartilage. 2008; 16: 160.
20. Huang BK, Tan W, Scherer KF, Rennie W, Chung CB, Bancroft LW. Standard and advanced imaging of hip osteoarthritis. What the radiologist should know. Semin Musculoskelet Radiol. 2019; 23: 289-303.
21. Landells JW. The bone cysts of osteoarthritis. J Bone Joint Surg Br. 1953; 35: 643-649.
22. Freund E. The pathological significance of intra-articular pressure. Edinb Med J. 1940; 47: 192-203.
23. Rhaney K, Lamb DW. The cysts of osteoarthritis of the hip; a radiological and pathological study. J Bone Joint Surg Br. 1955; 37: 663-675.
24. Ferguson AB Jr. The pathological changes in degenerative arthritis of the hip and treatment by rotational osteotomy. J Bone Joint Surg Am. 1964; 46: 1337-1352.
25. Li G, Yin J, Gao J, Cheng TS, Pavlos NJ, Zhang C, Zheng MH. Subchondral bone in osteoarthritis: insight into risk factors and microstructural changes. Arthritis Res Ther. 2013; 15: 223-234.
26. Audrey HX, Abd Razak HR, Andrew TH. The truth behind subchondral cysts in osteoarthritis of the

knee. Open Orthop J. 2014; 8: 7-10.

27. Kellgren JH, Lawrence JS. Radiological assessment of osteoarthrosis. Ann Rheum Dis. 1957; 16: 494-502.

28. Tönnis D. Normal values of the hip joint for the evaluation of X-rays in children and adults. Clin Orthop Relat Res. 1976; 119: 39-47.

29. Torres MG, Crusoé-Rebello IM, Rosário M, Albuquerque MC, Campos PS. Morphometric features of the mandibular condyle and association with disk abnormalities. Oral Surg Oral Med Oral Pathol Oral Radiol. 2016; 121: 566-572.

30. Park IY, Kim JH, Park YH. Three-dimensional cone-beam computed tomography based comparison of condylar position and morphology according to the vertical skeletal pattern. Korean J Orthod. 2015; 45: 66-73.

31. Kinzinger G, Kober C, Diedrich P. Topography and morphology of the mandibular condyle during fixed functional orthopedic treatment --a magnetic resonance imaging study. J Orofac Orthop. 2007; 68: 124-147.

32. Slade GD, Ohrbach R, Greenspan JD, Fillingim RB, Bair E, Sanders AE, Dubner R, Diatchenko L, Meloto CB, Smith S, Maixner W. Painful Temporomandibular disorder: Decade of discovery from OPPERA studies. J Dent Res. 2016; 95: 1084-1092.

33. Kurita H, Uehara S, Yokochi M, Nakatsuka A, Kobayashi H, Kurashina K. A long-term follow-up study of radiographically evident degenerative changes in the temporomandibular joint with different conditions of disk displacement. Int J Oral Maxillofac Surg. 2006; 35: 49-54.

34. Schiffman EL, Ahmad M, Hollender L, Kartha K, Ohrbach R, Truelove EL, Zhang L, Hodges JS, Sommers E, Anderson GC, Gonzalez YM, Guo X, Look JO. Longitudinal stability of common TMJ

structural disorders. J Dent Res. 2017; 96: 270-276.

35. Kurita H, Uehara S, Sakai H, Kamata T, Kurashina K. Radiographic follow-up of diseased temporomandibular joints. Oral Surg Oral Med Oral Pathol Oral Radiol Endod. 2005; 100: 427-432.
36. Lee PP, Stanton AR, Schumacher AE, Truelove E, Hollender LG. Osteoarthritis of the temporomandibular joint and increase of the horizontal condylar angle: a longitudinal study. Oral Surg Oral Med Oral Pathol Oral Radiol. 2019; 127: 339-350.
37. Salé H, Bryndahl F, Isberg A. Temporomandibular joints in asymptomatic and symptomatic nonpatient volunteers: a prospective 15-year follow-up clinical and MR imaging study. Radiology. 2013; 267: 183-194.
38. Larheim TA. Role of magnetic resonance imaging in the clinical diagnosis of the temporomandibular joint. Cells Tissues Organs. 2005; 180: 6-21.
39. Tasaki MM, Westesson PL. Temporomandibular joint: diagnostic accuracy with sagittal and coronal MR imaging. Radiology. 1993; 186: 723-729.
40. Misra D, Fielding RA, Felson DT, Niu J, Brown C, Nevitt M, Lewis CE, Torner J, Neogi T. Risk of knee osteoarthritis with obesity, sarcopenic obesity, and sarcopenia. Arthritis Rheumatol. 2019; 71: 232-237.
41. Vieira-Queiroz I, Gomes Torres MG, de Oliveira-Santos C, Flores Campos PS, Crusoé-Rebello IM. Biometric parameters of the temporomandibular joint and association with disc displacement and pain: a magnetic resonance imaging study. Int J Oral Maxillofac Surg. 2013; 42: 765-770.
42. 筒井重行. オトガイ下－頭頂方向撮影法による顎関節のエックス線学的研究：下顎頭形態の分析. 日口外誌. 1986; 32: 1975-1984.
43. Gynther GW, Tronje G, Holmlund AB. Radiographic changes in the temporomandibular joint in

patients with generalized osteoarthritis and rheumatoid arthritis. Oral Surg Oral Med Oral Pathol Oral Radiol Endod. 1996; 81: 613-618.

表 1．SC の個数

SCの個数	%（関節数）
1個	60% (25)
2個	26% (11)
3個	5% (2)
4個以上	9% (4)

表 2. SC の位置

		sagittal			
		前方	中央	後方	計
coronal	内側	1% (1)	8% (5)	1% (1)	10% (7)
	中央	31% (22)	34% (24)	16% (11)	81% (57)
	外側	3% (2)	6% (4)	0	9% (6)
	計	35% (25)	48% (33)	17% (12)	100% (70)
		83%			

カッコ内：SC の個数

表 3. SC 群および調査対象群における関節円板の位置異常の割合

	SC群	調査対象群
完全前方転位	35（83.3%）	544（39.8%）
部分前方転位	0	292（21.3%）
側方転位	3（7.2%）	105（7.7%）
部分前方および側方転位	3（7.2%）	77（5.6%）
後方転位	0	42（3.1%）
正常	1（2.3%）	308（22.5%）
	計 42（100%）	計 1368（100%）

$P<0.001$：χ^2 検定

表 4. SC 群および調査対象群における関節円板の動態の割合

	SC群	調査対象群
正常	1（2.4%）	348（25.4%）
復位性顎関節円板障害	5（11.9%）	542（39.6%）
非復位性顎関節円板障害	36（85.7%）	478（35.0%）
	計 42（100%）	計 1368（100%）

$P<0.001$：χ^2 検定

表 5. SC を有する下顎頭に随伴する退行性骨変化

下顎頭退行性骨変化	関節数 (%)
SCのみ	20 (48%)
SC +osteophyte	18 (43%)
SC +atrophy	1 (2%)
SC +osteophyte +erosion	1 (2%)
SC +osteophyte+atrophy	2 (5%)

表 6. 調査対象群の分布

		SC群	osteophyte群	erosion群	atrophy群	正常群
被験者数 （関節数）		41 名 （42 関節）	122名 （159 関節）	54 名 （60 関節）	40 名 （53 関節）	81 名 （162 関節）
性別	女性	38 名 （39 関節）a	104 名 （137 関節）abc	41 名 （47 関節）bcd	32 名 （43 関節）cd	47 名 （94 関節）d
	男性	3 名 （3 関節）	18 名 （22 関節）	13 名 （13 関節）	8 名 （10 関節）	34 名 （68 関節）
年齢（歳）		58.5±10.7 A	51.4±15.7 B	45.1±25.1 BC	47.2±13.6 BCD	51.3±17.2 BCDE

※同一のアルファベット文字を付けた群間には有意差がないことを示す.

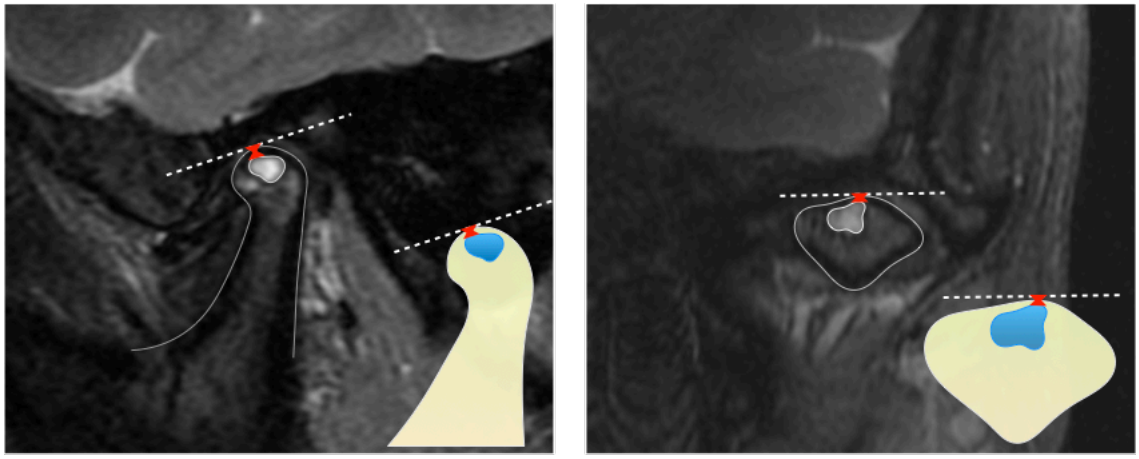

sagittal　　coronal

図 1.　下顎頭表層から SC までの距離

※赤線で示す部位を計測した

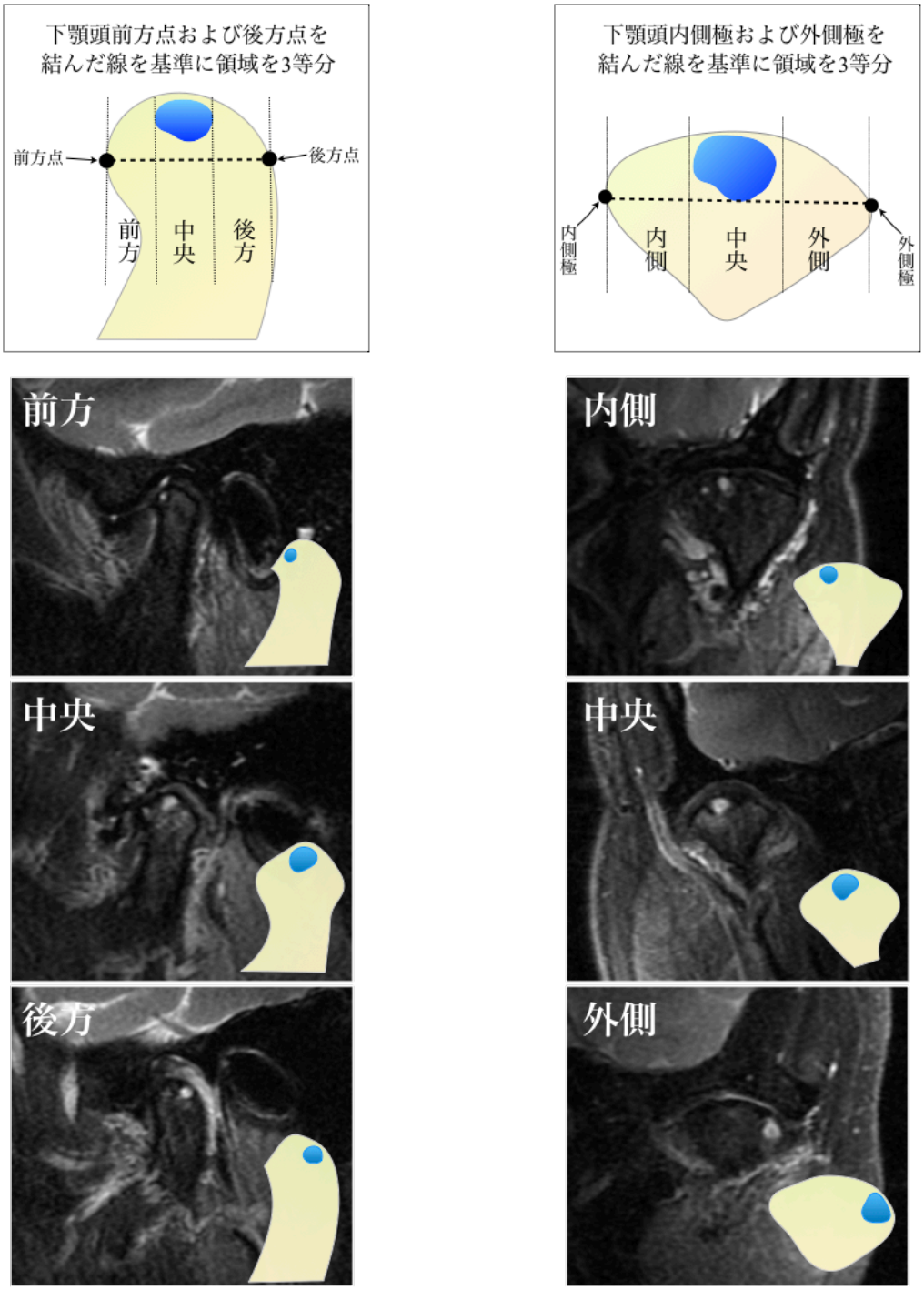
下顎頭前方点および後方点を
結んだ線を基準に領域を3等分
前方点
後方点
前方
中央
後方
下顎頭内側極および外側極を
結んだ線を基準に領域を3等分
内側極
内側
中央
外側
外側極
前方
中央
後方
内側
中央
外側

図 2. SC の位置

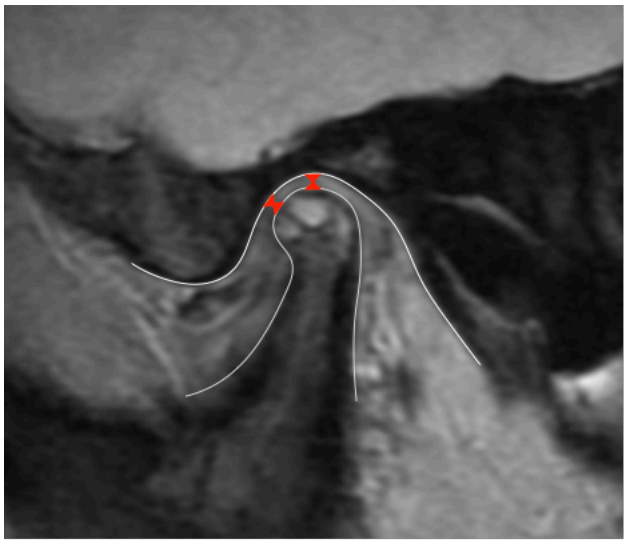

sagittal

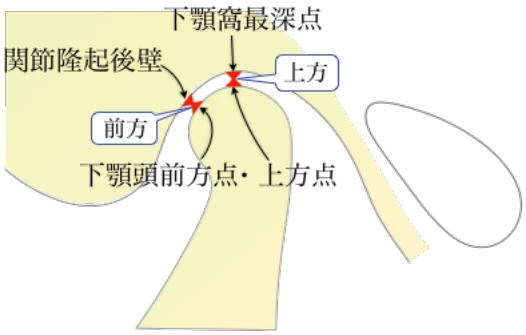

図 3. 前方関節腔隙および上方関節腔隙

※赤線で示す部位を計測した.

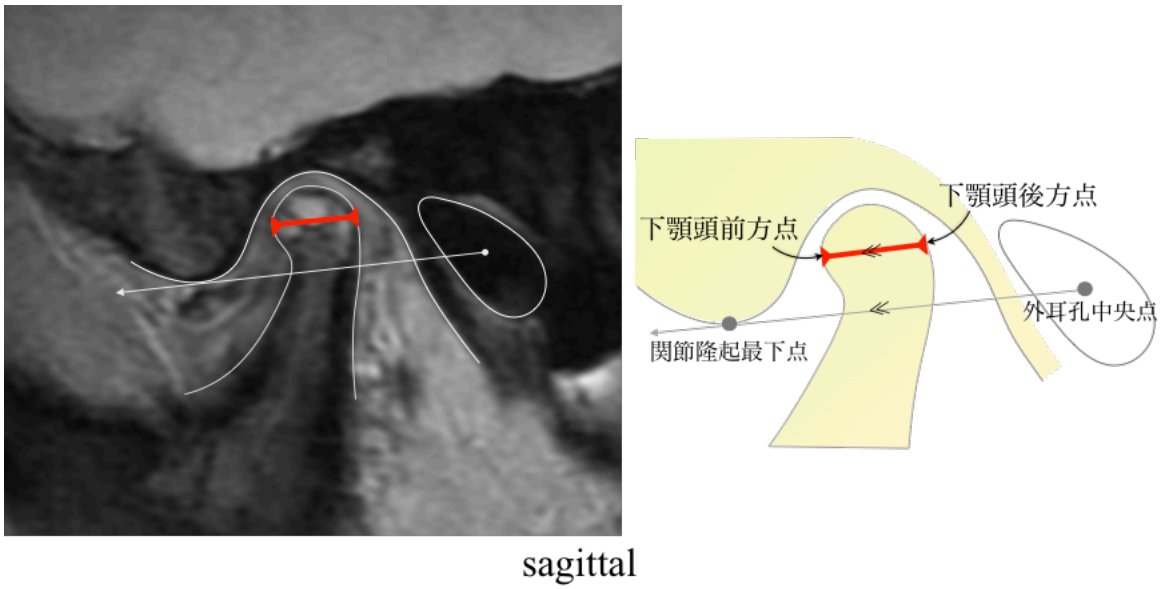

図 4. 下顎頭の前後径

※赤線で示す部位を計測した.

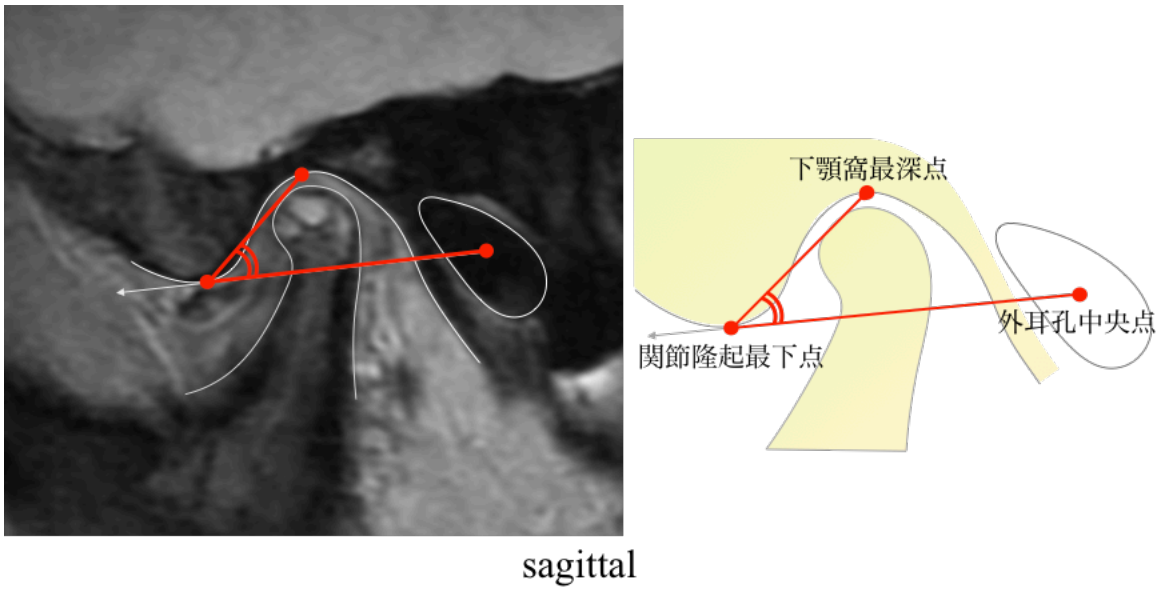

図 5. 関節隆起の角度（Angle）

※赤線のなす角度を計測した.

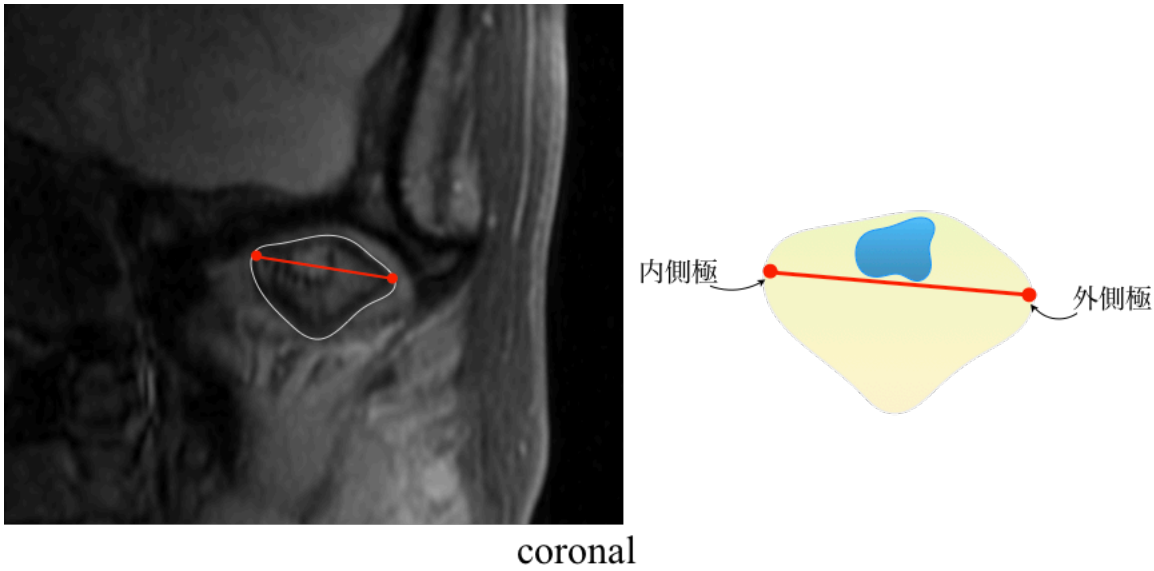

図 6. 下顎頭の内外側径

※赤線で示す部位を計測した.

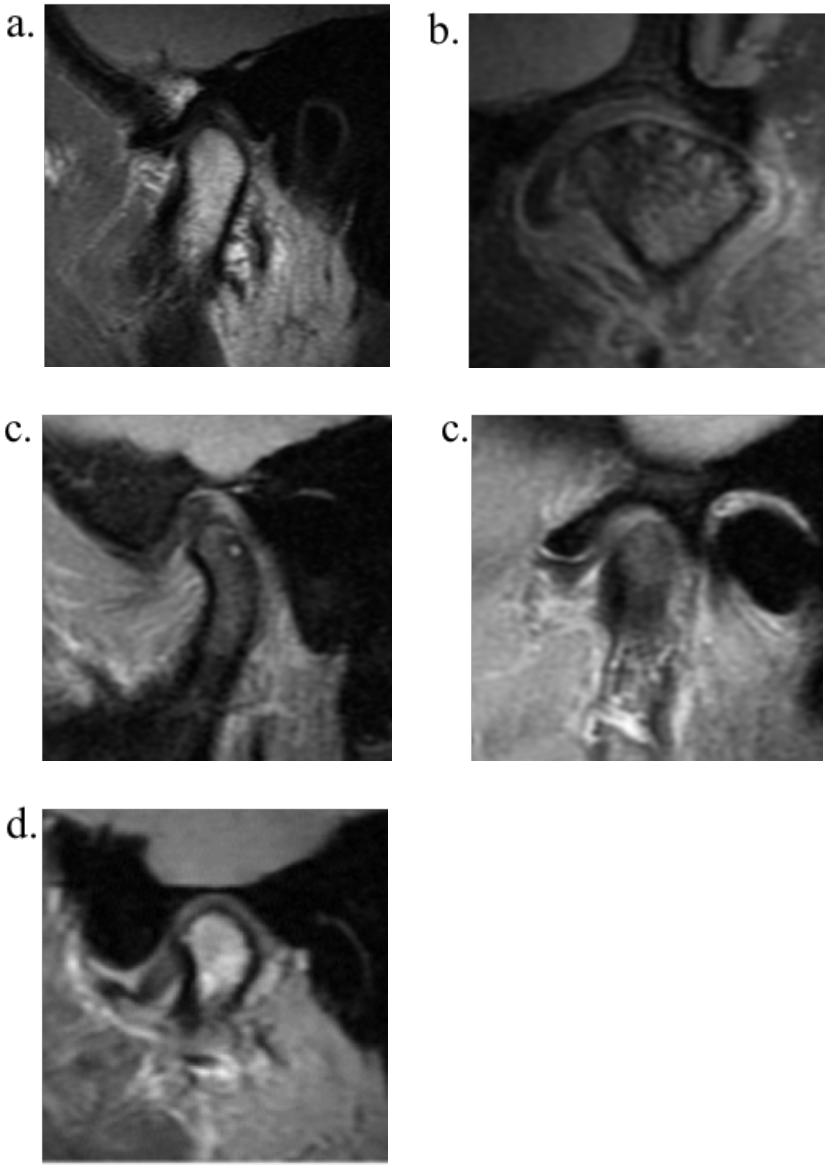

図 7．関節円板の位置

a：正常

b：側方転位

c：部分前方転位（左側：関節円板が正常な位置に存在する載面，右側：関節円板後方肥厚部が下顎頭の 11 時半方向より前方に位置する載面）

d：完全前方転位

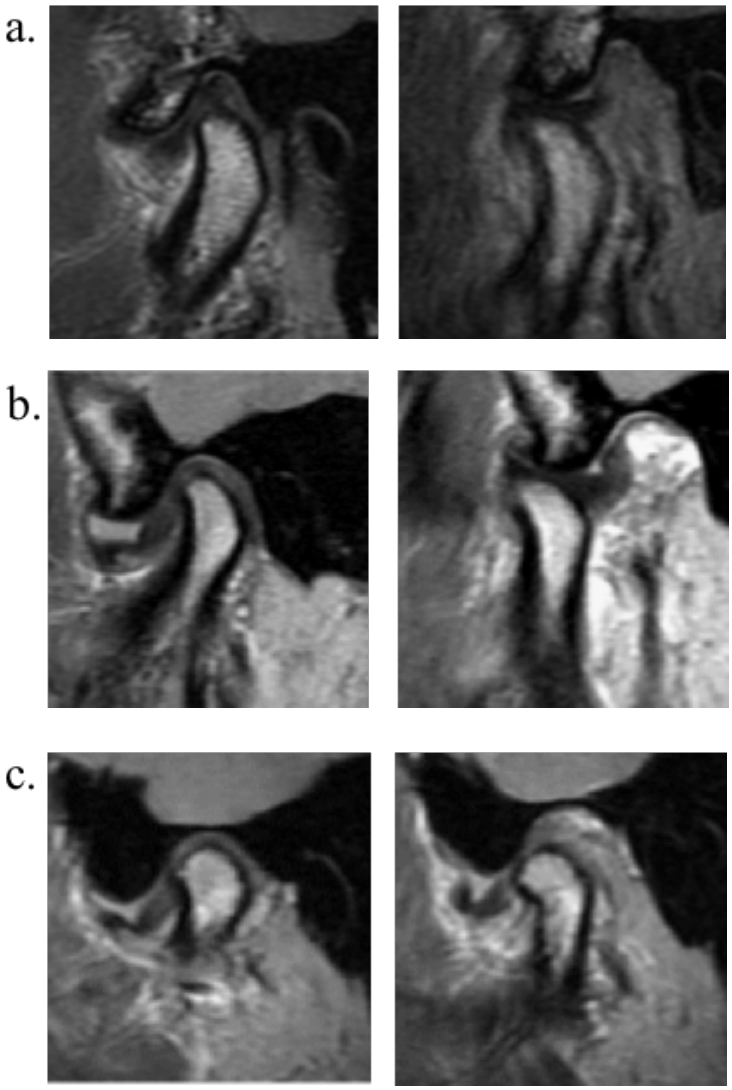

図 8 関節円板の動態

左側：閉口時，右側：開口時

a：正常図

b：復位性顎関節円板障害

c：非復位性顎関節円板障害

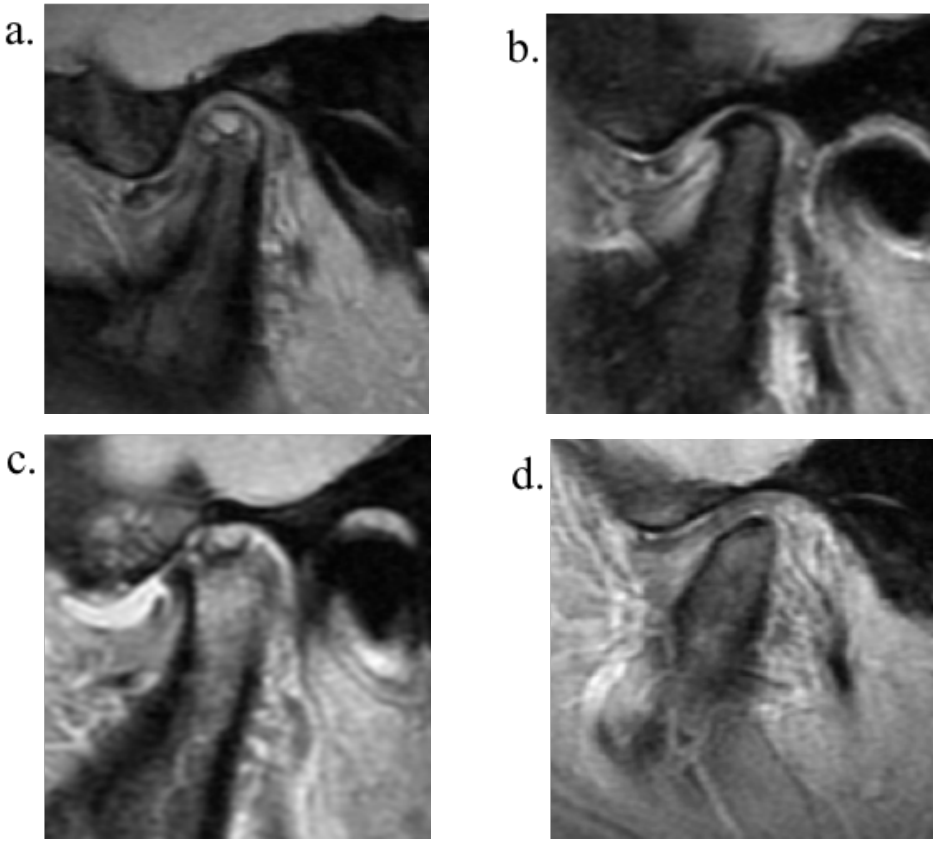

図 9.　下顎頭の骨変形

a：SC

b：osteophyte

c：erosion

d：atrophy

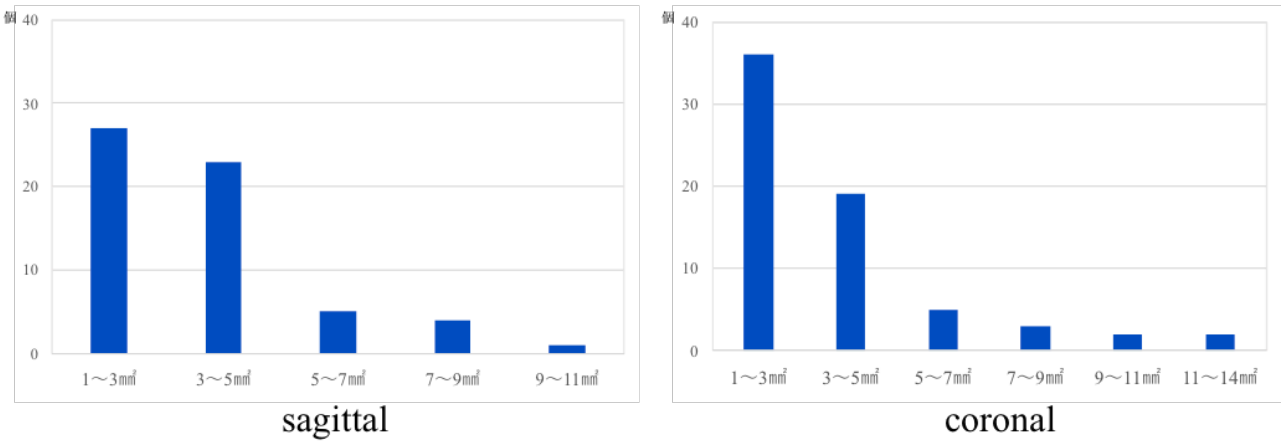

図 10．SC の面積のヒストグラム

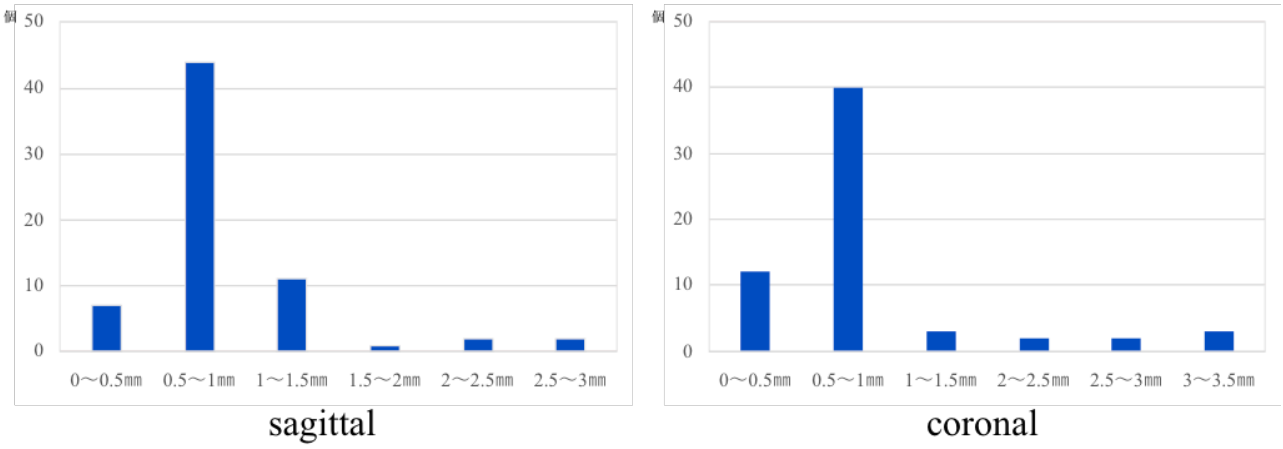

図 11．下顎頭表層から SC までの距離のヒストグラム

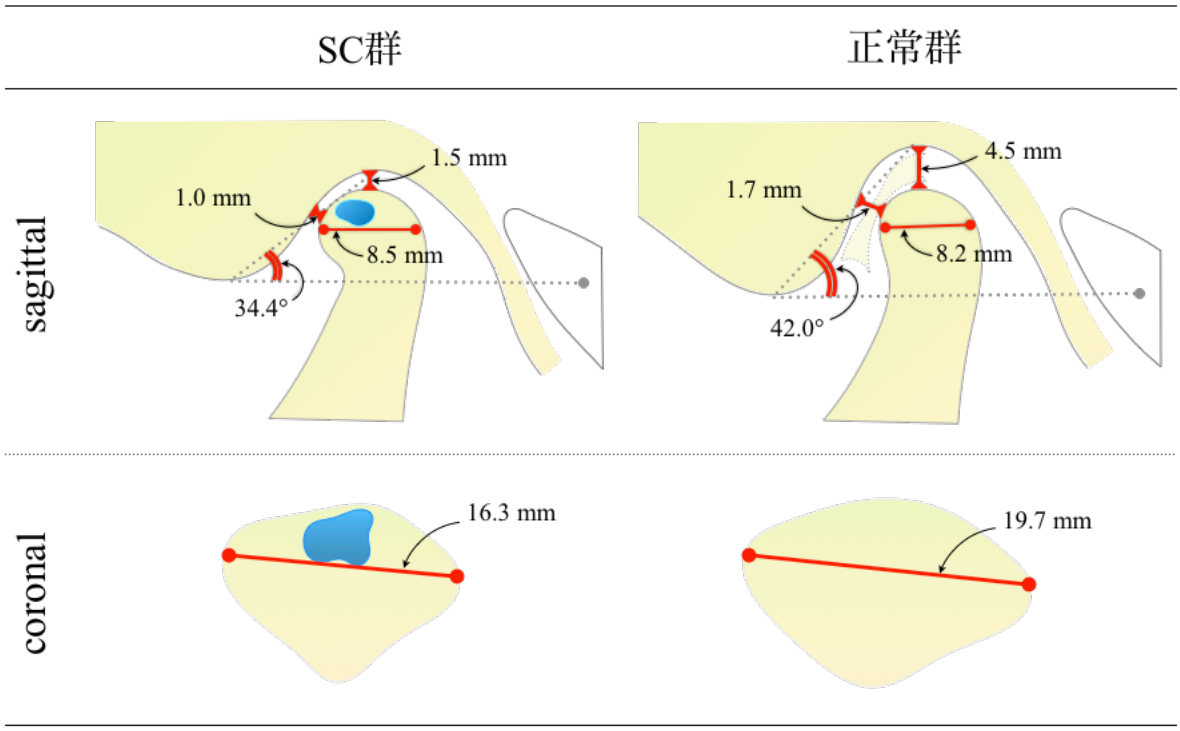

図 12．SC 群および正常群における下顎頭の解剖学的調査：模式図

数値は平均値を示す.

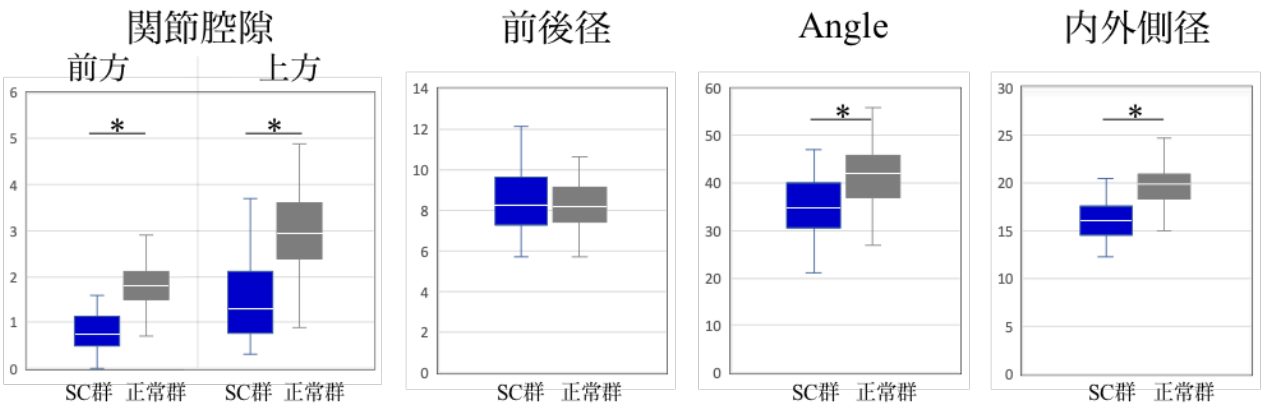

図 13．SC 群および正常群における下顎頭の解剖学的調査

*：$P<0.05$（Mann-Whitney U test）

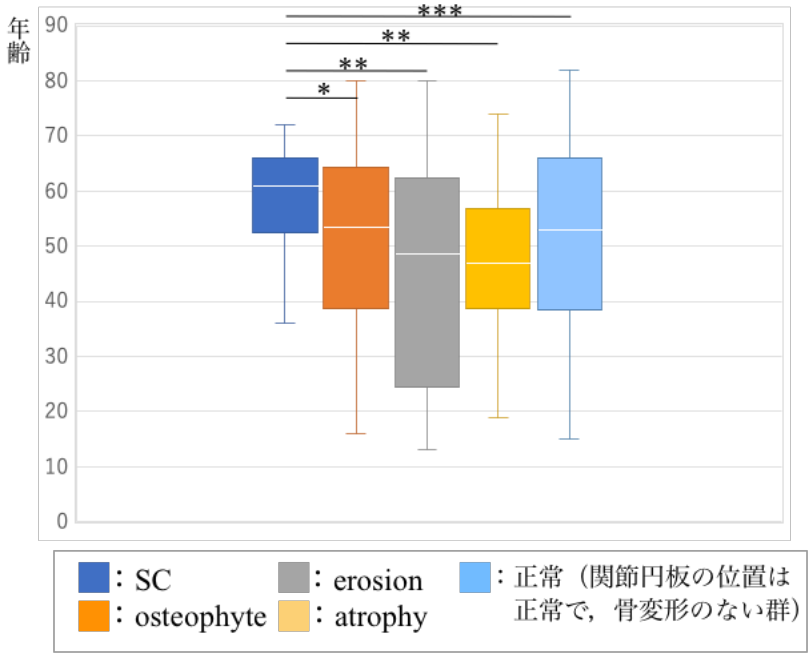

図 14．年齢の群間比較

*：P=0.02，**：P=0.001，***：P=0.046（one-way ANOVA，Games-Howell 法）

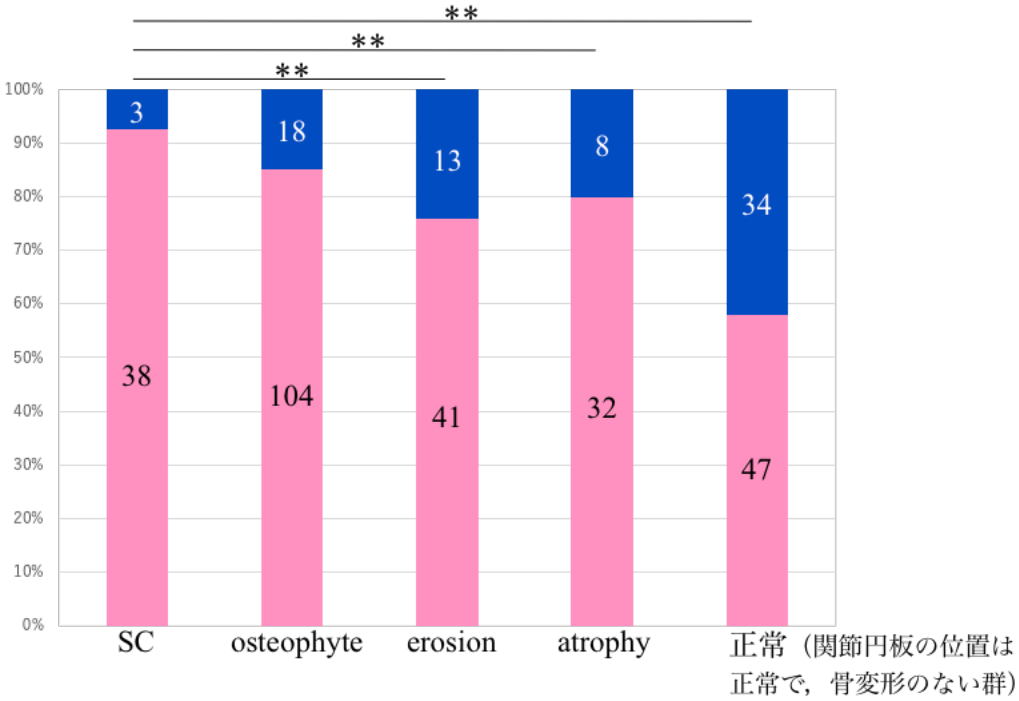

図 15．性別の分布の群間比較

**：$P<0.001$（χ^2 検定，Bonferroni の補正）

■：女性（n）　■：男性（n）

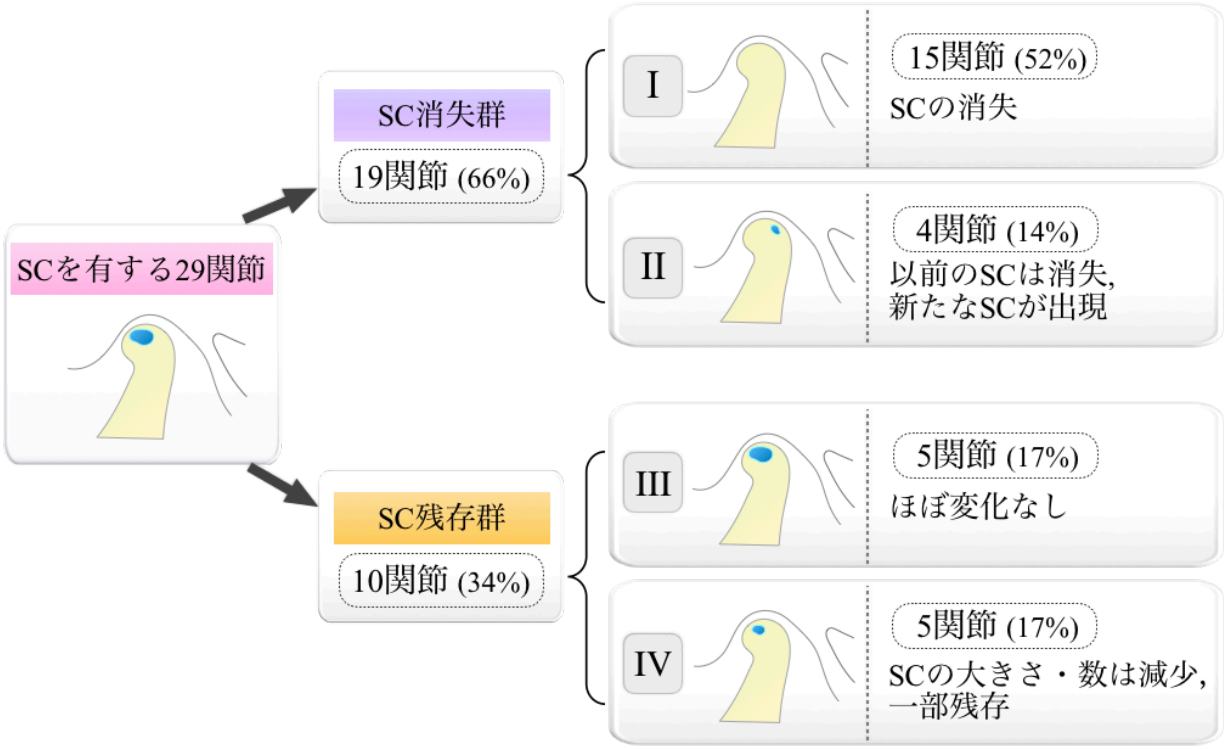

図 16．SC の経時的変化

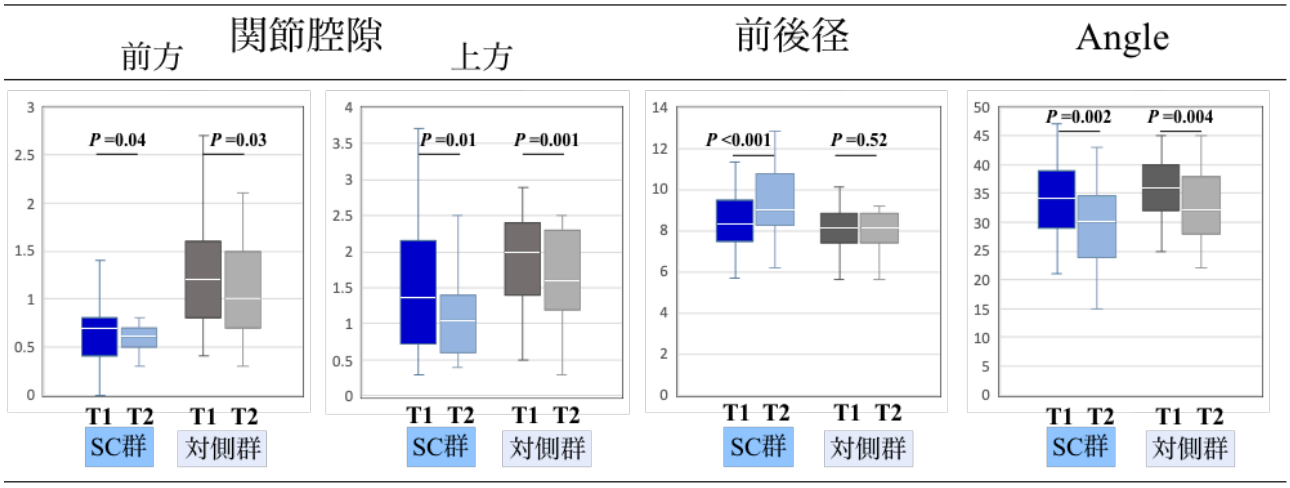

図 17．SC 群と対側群の下顎頭の経時的変化

Wilcoxon signed ranks test

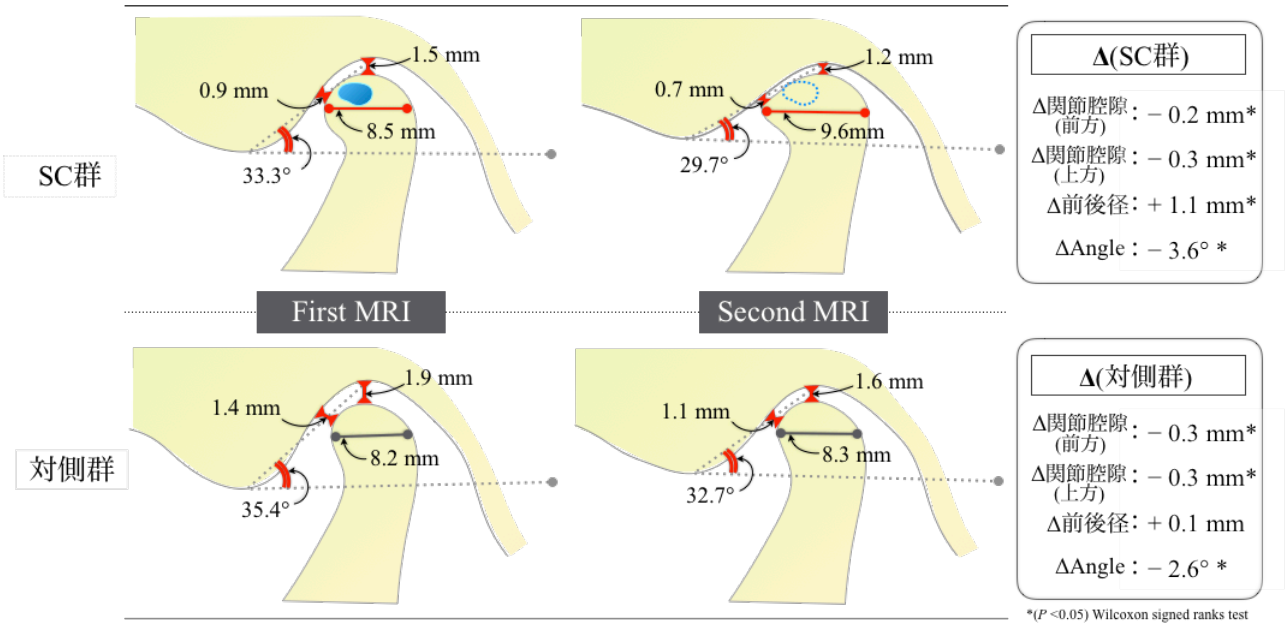

図 18. SC 群と対側群の下顎頭の経時的変化：模式図

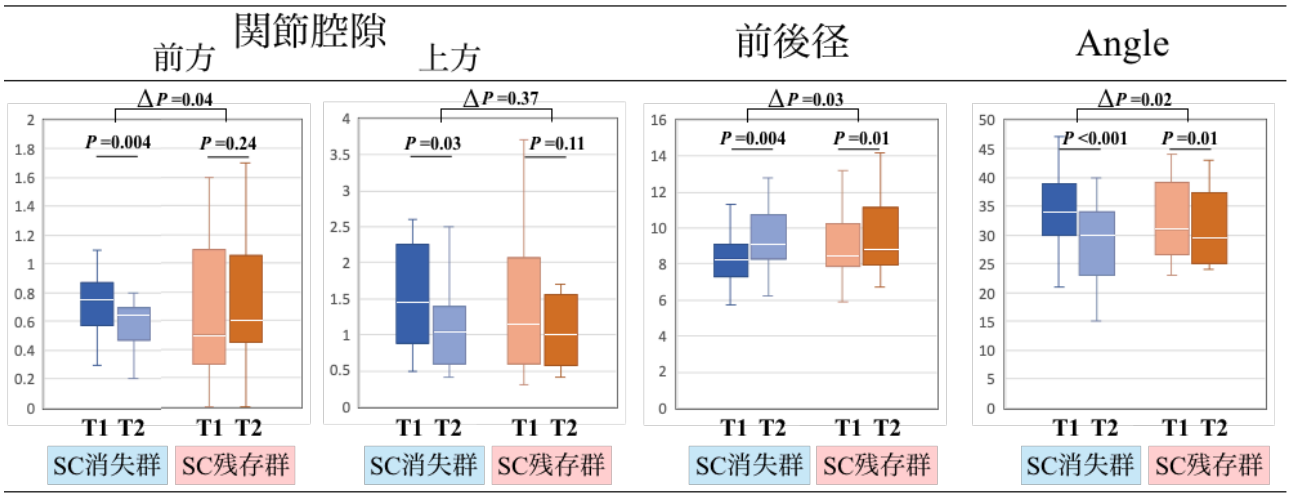

図 19．SC 消失群と SC 残存群の下顎頭の経時的変化

Wilcoxon signed ranks test,　Δ：Mann-Whitney U test

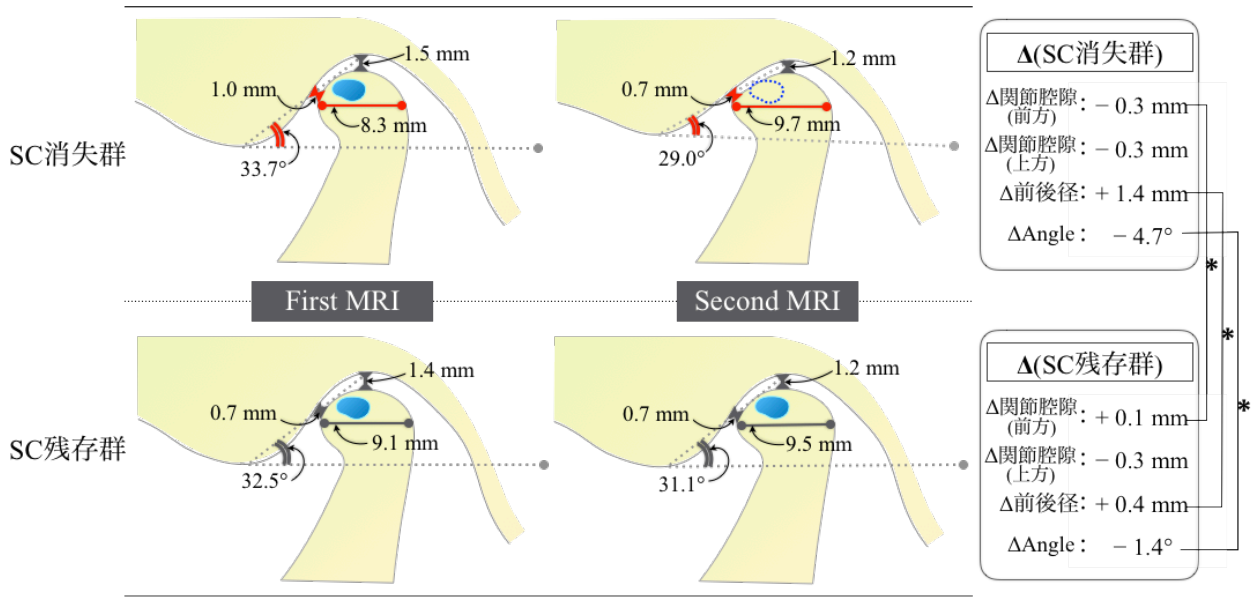

図 20．SC 消失群と SC 残存群間の下顎頭の経時的変化量の比較：模式図

*：$P<0.05$（Mann-Whitney U test）

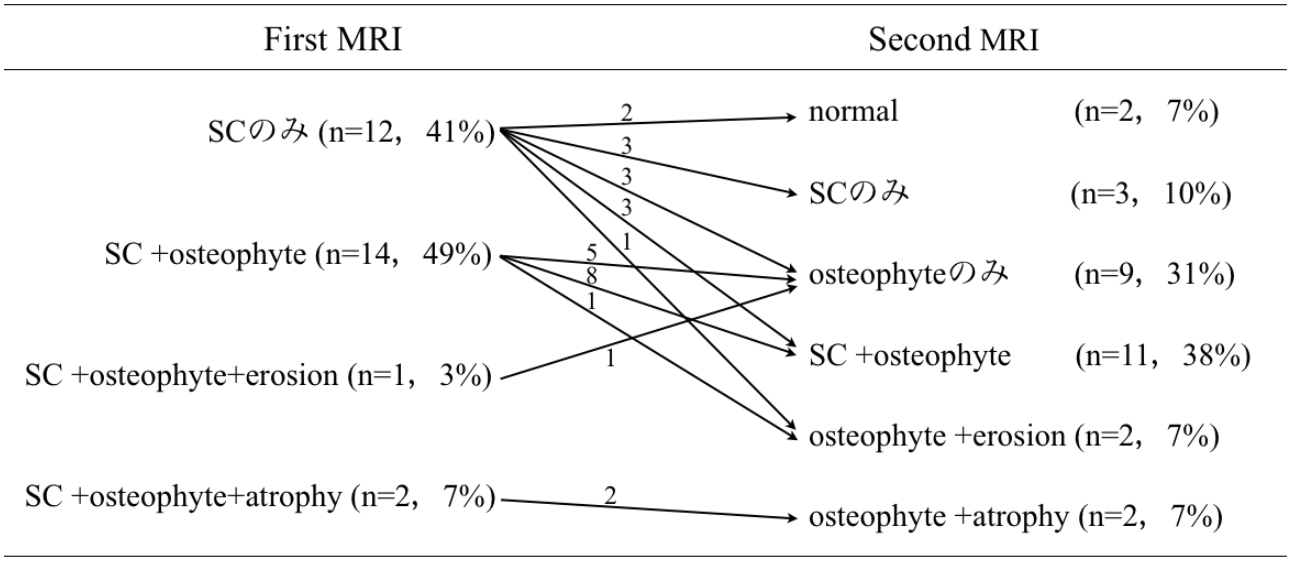

図 21．下顎頭の経時的骨変化

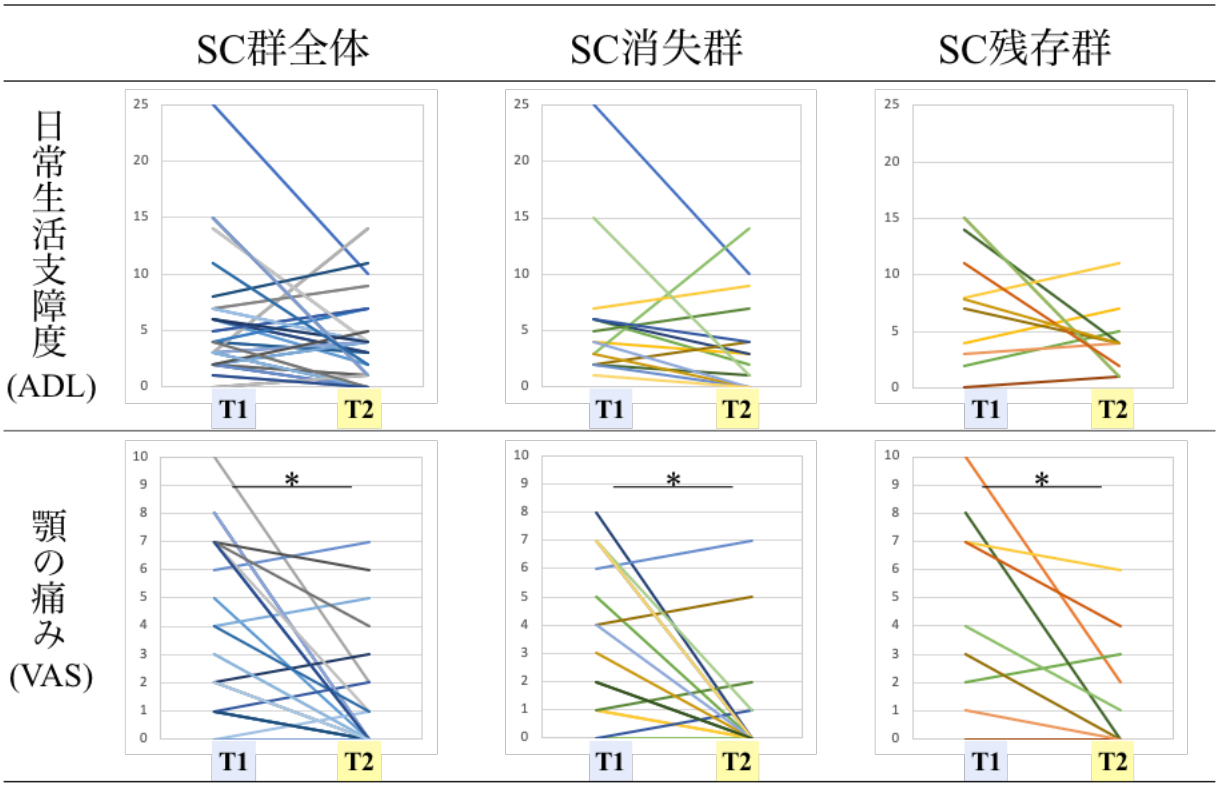

図 22. 臨床症状の経時的変化

T1：First MRI

T2：Second MRI

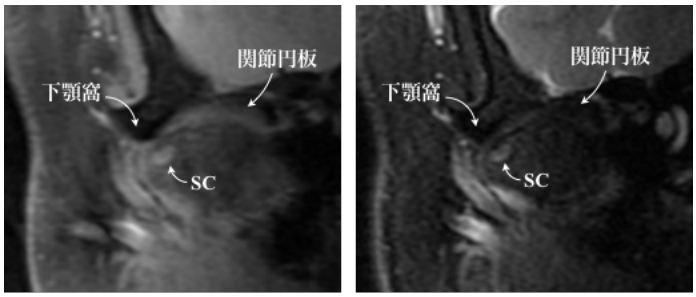

coronal T1　　coronal T2

図 23．正常な関節円板の位置を有する下顎頭に生じた SC

関節円板が一部下顎頭－下顎窩間に介在せず骨が異常に近接した部位が存在し，同部に SC が形成されていた．

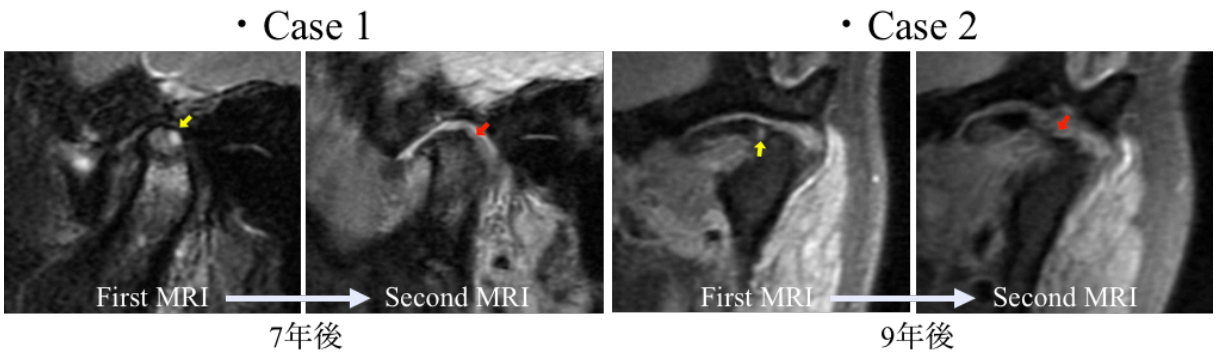

図 24．SC が存在していた場所の骨表面に陥凹が認められた具体例

：SC,　：骨表面の陥凹