The University of Osaka
Institutional Knowledge Archive

Title	口蓋単独裂に起因する重度叢生を伴うハイアングル骨格性 : 1 級症例に対し長期的一貫歯科治療を行った一治験例
Author(s)	上村, 夢; 谷川, 千尋; 山城, 隆
Citation	大阪大学歯学雑誌. 2020, 65(1), p. 1-8
Version Type	VoR
URL	https://hdl.handle.net/11094/81847
rights	
Note	

The University of Osaka Institutional Knowledge Archive : OUKA

https://ir.library.osaka-u.ac.jp/

The University of Osaka

阪大歯学誌　65(1)：1～8，2020

口蓋単独裂に起因する重度叢生を伴うハイアングル骨格性1級症例に対し長期的一貫歯科治療を行った一治験例

上村　夢*，谷川　千尋*，山城　隆*

（令和2年5月19日受付）

【緒言】

口唇裂・口蓋裂は，日本人において400名～600名に1名の割合で生じる，一般的な頭蓋顔面の先天形成異常である[1)]。そのうち，20.5%の患者については口蓋単独裂の先天異常を有しており，女性にやや多いことが知られている（男性：女性＝2：3[1)]）。一般的に，口唇裂・口蓋裂は多数の遺伝子と多数の環境因子が関連する多因子疾患であるが[2,3)]，口蓋単独裂の遺伝的発生機序は，口唇裂あるいは唇顎口蓋裂とは異なることが示唆されている[4)]。

口蓋単独裂を有する患者は，口唇裂を有さないために口唇形成術後の瘢痕や顔の非対称等に起因する見た目の問題は比較的生じにくいものの，哺乳，咬合異常，言語異常に対し出生時より長期にわたり包括的な歯科治療が必要である[5,6)]。例えば，大阪大学歯学部附属病院における口蓋単独裂のプロトコルでは，出生後すぐに当院口腔外科にて哺乳指導等のフォローを開始し，ホッツ床を装着する。その後，発話開始前に口腔外科にて口蓋形成術を行う。一般的に口蓋形成術には，軟口蓋閉鎖と硬口蓋閉鎖を同時に行う一期法と，軟口蓋閉鎖を先行し一定期間おいて硬口蓋閉鎖を行う二期法が存在するが，当院口腔外科では，1997年までは一期法（push-back法）を行っており，それ以降は二期法での口蓋形成術（Furlow変法）を行っている。一期法の場合はおおよそ1歳6か月時にて口蓋形成術を行い，二期法の場合は1歳時に軟口蓋閉鎖を行い，1歳6か月時に硬口蓋閉鎖を行う。2～3歳頃から顎口腔機能治療部にて言語訓練を開始し，並行して小児歯科にて口腔内管理を行う。その後，5～7歳に矯正科の初診を経て，上顎側方拡大や上顎前方牽引装置による上顎骨の成長促進等の第Ⅰ期矯正歯科治療を開始する。成長のピークが過ぎた時期である12～15歳頃よりマルチブラケット治療を含む第Ⅱ期矯正歯科治療を開始し，その後，口腔外科との連携を行いながら，必要に応じて外科的矯正治療を行い，凡そ15～22歳ごろに一連の治療が終了する。このように，唇顎口蓋裂の治療と比較して外科的手術の回数は少ないものの，口蓋単独裂を有する患者においても，複数の科との連携を行いながら，長期にわたる治療を行う必要があり，より効果的で負担の少ない治療を患者に行うことが重要である。

口蓋単独裂を有する患者の顎顔面骨格形態の特徴としては，一般的に，上顎骨の前後方向の劣成長に加え，下顎骨の後下方へ回転に起因したオトガイの後方位，下顎角の開大，下顎枝の短小，ハイアングルを呈することが多いことが報告されている[7,8)]。下顎骨形態にこのような変異をもたらす要因としては，詳細についてはいまだ明らかにされていないものの，口蓋形成術時の手術侵襲が，上顎歯列の狭窄や浅い口蓋，舌房容積の減少を生じさせ，さらに舌が低位になることにより下顎角の開大を生じさせていると考える報告がある[7,8)]。また，口蓋裂を有する患者では，鼻中隔の患側への彎曲や，扁桃の肥大，下鼻甲介の肥大，副鼻腔炎の罹患率が高いことから，これらが鼻呼吸障害を生じさせ，成長期の鼻呼吸障害が上顎骨の前下方成長や下顎骨の形態に影響する可能性も示唆されている[9)]。特に，口蓋単独裂

＊　大阪大学歯学研究科　顎顔面口腔矯正学教室

の症例は，唇顎口蓋裂の症例と比較して上顎骨の下方成長が良好であるため，下顎骨が後方位となり，下顎角の開大およびハイアングルを示しやすい[10]。さらに，口蓋形成術の手術侵襲が，上顎骨の前後的・垂直的な低形成を生じさせ[11,12]，これにより多くの症例では重度の歯列の叢生を呈することが多いことも知られている[7,8]。顔貌としては，上顎骨の前後的な劣成長により中顔面の陥凹感を伴うコンベックスタイプの顔貌となりやすいものの，前述の下顎骨の時計回りの回転により，上下顎骨の前後関係を示すANB角はさほど大きくないことが知られている[7,13]。以上のように，口蓋単独裂を有する患者の矯正歯科治療においては，前後的な成長に加え，垂直的な成長のコントロールを行いながら，重度の叢生および顔貌を改善することが重要であるといえる。

しかしながらこれまで，口蓋単独裂を有するハイアングル症例において，第Ⅰ期治療において垂直的な成長のコントロールをどのようにするのか，また第Ⅱ期治療において垂直的なコントロールを含むマルチブラケット治療をどのようにするべきかといった指針および報告はほとんどないのが現状である。一方，近年，歯科矯正用アンカースクリューを臼歯の挺出防止および臼歯の圧下に用いることで，垂直的な顎顔面形態のコントロールを行うことが可能になりつつある。

そこで，今回，10年にわたる長期の一貫矯正治療において，第Ⅰ期治療においてハイアングルに対する垂直的な顎顔面形態の成長のコントロールを行い，さらに第Ⅱ期治療において歯科矯正用アンカースクリューを用い臼歯の挺出を防止しながら抜歯により重度叢生を改善し，良好な結果が得られた口蓋単独裂症例を経験したので報告する。

【第Ⅰ期治療】

1. 初診時所見

患者は，口蓋単独裂を伴い出生し，当院口腔外科にて1歳4か月時に口蓋形成術（push back法）を行った。3歳時に扁桃腺の肥大といびきを認め，顎口腔機能治療部にて経過観察を行っていたが，4歳時には自然に改善した。当科初診時の年齢は7歳8か月であり，叢生を主訴に来院した。口蓋裂以外に，特記すべき全身的および局所的な既往歴は認められなかった。

図1　顔面写真
A：第Ⅰ期治療開始時（8歳2か月），B：第Ⅱ期治療開始時（15歳10か月），C：保定開始時（18歳4か月）

臨床的診査

第Ⅰ期治療開始時の年齢は8歳2か月であり，患者の健康状態は良好であった（図1A，2A）。

顔貌所見としては，正面観は概ね左右対称であった。また，口唇閉鎖時にオトガイ部皮膚の緊張を認めた。側面観はコンベックスタイプであり，オトガイの後退感を認めた。

口腔内所見としては，口蓋正中に口蓋裂による瘢痕を認めた。混合歯列期であり，永久歯は上顎右側中切歯，上顎左側第一大臼歯，下顎両側中切歯，下顎両側側切歯，下顎両側第一大臼歯が萌出していた。

模型分析所見（図2A）

上顎歯列はV字型歯列弓で犬歯間幅径が狭窄していた。下顎歯列は放物線型歯列弓であった。両側medial stepのターミナルプレーンであり，オーバージェットは約1.5mm，オーバーバイトは約0.5mmであった。

図２ 口腔内写真
A：第Ⅰ期治療開始時（8 歳 2 か月），B：第Ⅱ期治療開始時（15 歳 10 か月），C：保定開始時（18 歳 4 か月）

パノラマエックス線写真所見（図 3A）

第Ⅰ期治療開始時の所見では，上下顎第二大臼歯までの永久歯歯胚を認めた。上顎側方歯郡の歯胚の近接を認めた。

セファロ分析所見（図 4 A,B,C，表 1）

第Ⅰ期治療開始時において，側面頭部エックス線規格写真分析によると，大阪大学大学院歯学研究科顎顔面口腔矯正学教室所蔵の標準値[14]と比較したところ，骨格系については，上顎骨，下顎骨ともに後方位であり（∠SNA：76.2°，∠SNB：71.8°），骨格性１級であった（∠ANB：4.4°）。また，下顎角が大きく（∠GoA：137.1°），著しいハイアングルであり（Mp-FH：42.6°），骨格性開咬を呈した（∠PP-Mp：41.8°）。

歯系については，上顎前歯は著しく口蓋側傾斜し（U1-SN：90.2°），下顎前歯は下顎下縁平面に対して舌側傾斜していた（L1-Mp：76.8°）。

正面頭部エックス線規格写真分析によると，上下顎骨の正中は顔面正中と一致しているが，下顎歯列の正中は顔面正中に対して約 3.0mm 右側に偏位していた。

2. 診断・治療方針

第Ⅰ期治療開始時の診断は，口蓋裂を有し，上顎歯列の狭窄を伴うハイアングル，骨格性１級の症例，とした。

治療方針については，1）口腔衛生指導，2）トランスパラタルアーチとハイプルヘッドギアによる上顎大臼歯の圧下，3）クワドヘリックスによる上顎歯列幅径の拡大，とした。

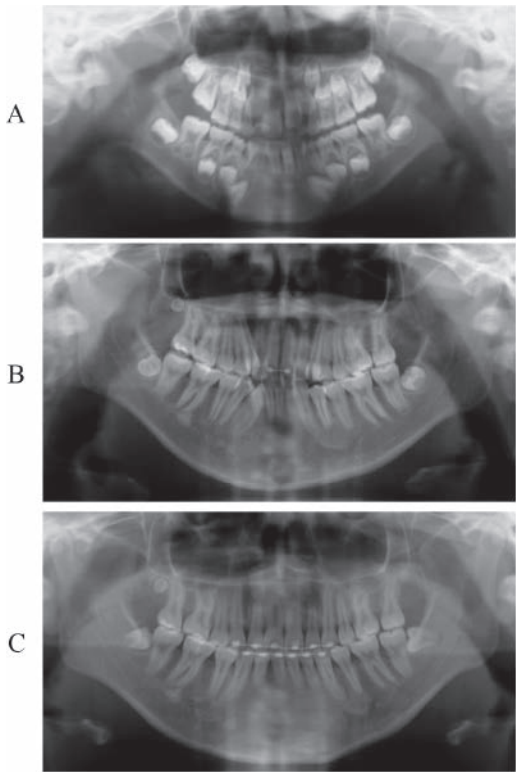

図３　パノラマエックス線写真
A：第Ⅰ期治療開始時（８歳２か月），B：第Ⅱ期治療開始時（15 歳 10 か月），C：保定開始時（18 歳４か月）

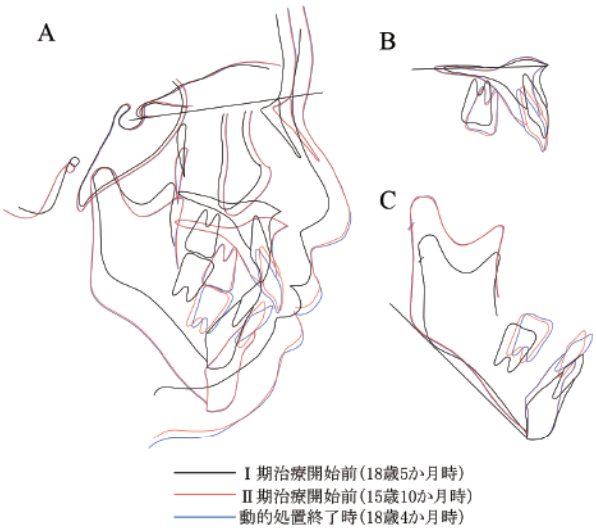

図４　重ね合わせ
A：上下顎骨（SN on Sella），B：上顎骨（Palatal plane on ANS），C：下顎骨（Mandibular plane on Menton）

表１：セファロ分析値

計測項目	Ⅰ期治療開始時	Ⅱ期治療開始時	保定開始時	標準値	
	８歳２か月	15 歳 10 か月	18 歳４か月	平均	標準偏差
Angular (degrees.)					
SNA	76.2	74.5	74.5	80.8	3.6
SNB	71.8	71.9	71.9	77.9	4.5
ANB	4.4	2.6	2.6	2.8	2.4
PP-Mp	41.8	41.1	41.3	27.9	4.1
Mp-FH	42.6	43.2	43.4	30.5	2.1
GoA	137.1	131.9	131.9	122.1	5.3
U1-SN	90.2	98.9	99.5	105.9	8.8
L1-Mp	76.8	77	84.9	93.4	6.8
IIA	141.3	132.6	124.1	123.6	10.6
Linear (mm)					
S-N	63.5	67.5	67.5	67.9	3.7
N-Me	120.3	135.1	135.6	125.8	5
N/PP	49.3	54.5	54.5	56	2.5
Me/PP	67.7	77.8	78.3	68.6	3.7
OJ	4.7	7.5	3	3.1	1.1
OB	2.4	1.5	2.5	3.3	1.9
U1/PP	31.6	34.3	35.3	31	2.3
L1/Mp	43.6	49.1	49.3	44.2	2.7

3. 治療経過

第Ⅰ期治療として，8歳2か月時に上顎大臼歯にトランスパラタルアーチを装着し，上顎大臼歯の挺出を防止することにより，ハイアングルの改善を図った。10歳10か月時より，上顎大臼歯の圧下の目的でハイプルヘッドギアの使用を開始し，約3か月間使用した。13歳7か月時，上顎にクワドヘリックスを装着し，上顎歯列幅径の拡大を開始した。14歳4か月時，上顎のクワドヘリックスを撤去し，トランスパラタルアーチを装着した。同時に，上顎両側中切歯にセクショナルアーチを装着し，正中離開の閉鎖を行った。

4. 治療結果

臨床的診査（図1A, B，図2A, B）

側貌はコンベックスタイプのままであり，前後，垂直方向への成長が見られる。上下顎歯列は，Class Ⅰの大臼歯咬合関係を獲得し，第二大臼歯まで萌出が完了した。

セファロ画像所見（図4A, B, C，表1）

骨格系については，SNA角が1.7°減少しSNB角は0.1°増加したことによりANB角は2.6°に減少し，骨格性1級を維持した。上下顎骨ともに前後方向の成長も得られたが，垂直的な成長が大きく生じた。しかし，下顎下縁平面角の増加は0.6°に留まり（Mp-FH：42.6°→43.4°），上顎骨後方部の垂直的な成長が得られたことにより骨格性開咬は改善した（PP-Mp：41.8°→41.1°）。歯系については，上顎前歯の歯軸は唇側傾斜し（∠U1-SN：90.2°→98.9°），下顎前歯の歯軸は概ね維持された（∠L1-Mp：76.8°→77.0°）。オーバージェットは増加し（4.7mm→7.5mm），オーバーバイトは減少した（2.4mm→1.5mm）。

【第Ⅱ期治療】

1. 第Ⅱ期治療開始時所見

第Ⅱ期治療開始時の年齢は15歳10か月であった。言語については，意識的に構音を行う場合に正常構音が可能であると判断され，顎口腔機能治療部でのフォローは12歳時に終了した。

臨床的診査（図1B, 2B）

顔貌所見としては，正面観は左右非対称であり，口角は右側と比較して左側が垂直的に低い位置にあった。また，口唇閉鎖時にオトガイ部皮膚の緊張を認めた。側面観はコンベックスタイプであり，オトガイの後退感が認められた。鼻唇角は標準であるが，オトガイ唇溝は深かった。オトガイの後退に伴い，上唇はEライン上に位置しているが，下唇はEラインよりも1.4mm前方に位置していた。また，上前顔面高と下前顔面高の比は約1：1.1であり，下顔面高が大きかった。スマイル時に上顎前歯はほぼすべて露出していた。

口腔内所見としては，上下顎両側第三大臼歯を除くすべての永久歯が萌出しており，上下顎歯列の重度の叢生が認められた。特に，上顎両側側切歯の口蓋側転位，上顎両側犬歯および下顎右側犬歯の低位唇側転位，および下顎両側側切歯，右側中切歯の舌側転位を認めた。上顎右側第二大臼歯の頬側転位により右側第二大臼歯は鋏状咬合であった。

模型分析所見（図2B）

上顎歯列は，第Ⅰ期治療開始時より改善は認めるものの軽度のV字型歯列弓であり，下顎歯列は放物線型歯列弓であった。アーチレングスディスクレパンシーは，上顎 -14.9mm，下顎 -13.6mm であった。大臼歯咬合関係は両側 Class Ⅰであり，オーバージェットは7.5mm，オーバーバイトは1.5mm であった。

パノラマエックス線写真所見（図3B）

第Ⅱ期治療開始時には，上顎右側第三大臼歯，下顎両側第三大臼歯の埋伏を認めた。下顎右側第一大臼歯の根尖部および下顎左側犬歯の根尖部に石灰化物と考えられるエックス線不透過像を認めた。

セファロ分析所見（図4A, B, C，表1）

第Ⅱ期治療開始時の側面頭部エックス線規格写真分析によると，骨格系については上顎骨，下顎骨とも1S.D.を超えて後方位であった（∠SNA：74.5°，∠SNB：71.9°）が，ANB角は標準（∠ANB：2.6°）であった。下顎角が大きく（∠GoA：131.9°），著しいハイアングルであり（Mp-SN：51.7°，Mp-FH：43.2°），骨格性開咬を呈した（∠PP-Mp：41.1°）。また，顔面高が大きく（N-Me：135.1mm），特に前下顔面高が大きかった（Me/PP：77.8mm）。

歯系については，上顎前歯は標準の範囲内で口蓋側傾斜し（U1-SN：98.9°），咬合平面に対して高位であった（U1/PP：34.9mm）。下顎前歯は下顎下縁平面に

対して舌側傾斜していた（L1-Mp：77.0°）。

正面頭部エックス線規格写真分析によると，上下顎骨の正中は顔面正中と一致しているが，上顎歯列の正中は顔面正中に対して約 1.5mm，下顎歯列の正中は顔面正中に対して約 3.0mm 右側に偏位していた。また，咬合平面は，右上がりに 1.5mm 傾斜していた。

2. 診断・治療方針

口蓋裂を有し，上下顎歯列の重度の叢生を伴うハイアングル，骨格性 1 級の症例と診断した。

治療方針については，1）口腔衛生指導，2）上下顎両側第一小臼歯の抜去，3）歯科矯正用アンカースクリュー，リンガルアーチ，トランスパラタルアーチを併用したマルチブラケット装置による歯の排列，4）保定とした。

3. 治療経過

15 歳 11 か月時に，口腔衛生指導を並行して行いながら，上下顎両側第一大臼歯・第二大臼歯間頬側および上顎右側第二大臼歯口蓋側に，歯科矯正用アンカースクリューを埋入した。ハイアングル症例であるため，上下顎大臼歯の挺出を防ぐ目的で，上顎にトランスパラタルアーチ，下顎にリンガルアーチを装着した（図 5A, B, D）。上下顎両側第一小臼歯を抜去後，マルチブラケット装置（.022 インチスロットのプリアジャステッドブラケット）を装着し，舌側転位している歯を除いた前歯部および臼歯部に連続したニッケルチタンワイヤーを装着し，レベリングを開始した。唇側転位している下顎右側犬歯はリンガルアーチからパワーチェーンを用いて舌側へ牽引した。頬側転位している上顎右側第二大臼歯は，口蓋側の歯科矯正用アンカースクリューから牽引を行い，同時に上下顎両側第一大臼歯を歯科矯正用アンカースクリューと結紮し加強固定および大臼歯に挺出防止を図った（図 5A-D）。上顎は，治療開始後 18 か月時より，上顎に .019 × .025 インチステンレススチールワイヤーを挿入し，スライディン

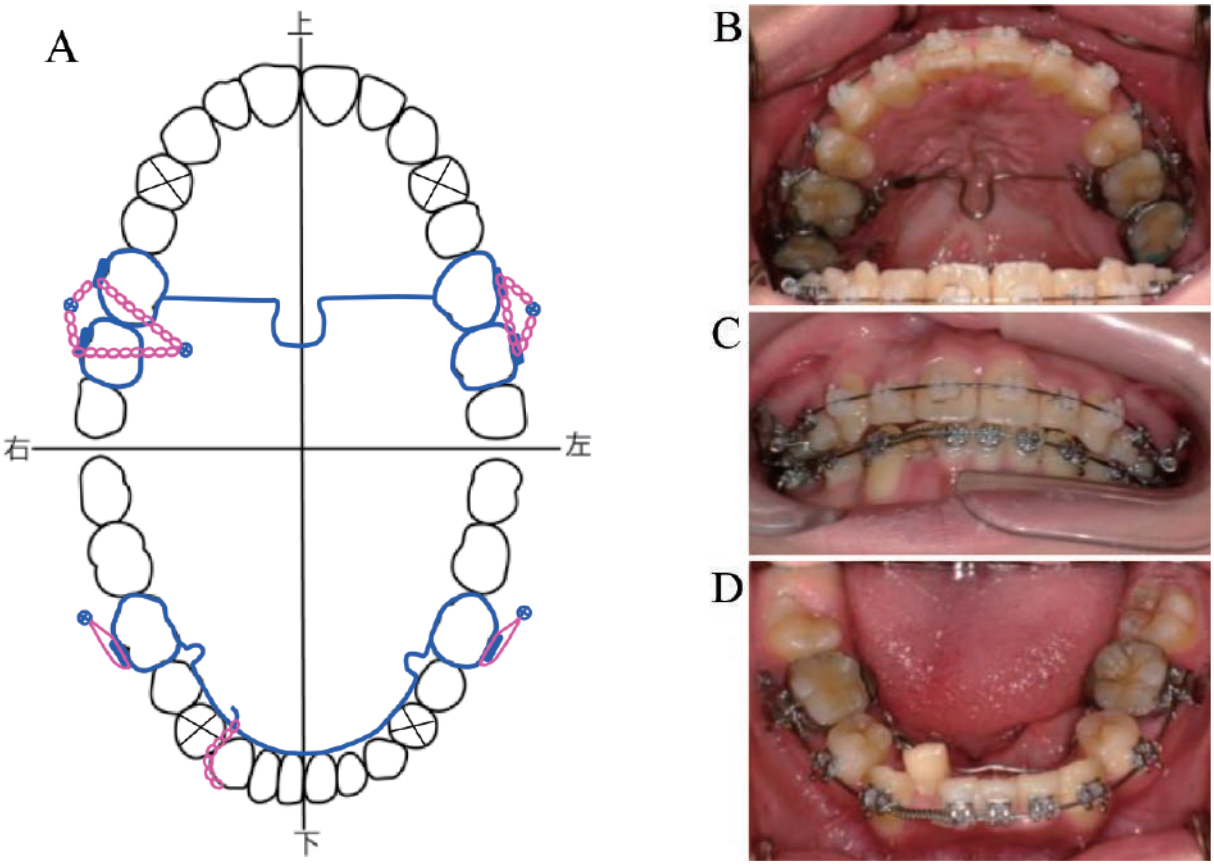

図 5　治療経過

A：歯科矯正用アンカースクリュー，トランスパラタルアーチおよびリンガルアーチの使用（シェーマ），B-D：治療途中の口腔内写真

グメカニクスによりスペースクローズを行った。下顎歯列については叢生の除去により抜歯スペースは消費された。トランスパラタルアーチおよびリンガルアーチは，抜歯スペース消失後も，大臼歯の挺出を防ぐ目的で使用を継続した。上下顎とも治療開始後24か月時より，.019 × .025 インチ TMA ワイヤー，.019 × .025 インチステンレススチールワイヤーを用いて細部の調整を行った。治療開始後30か月時に，上下顎ともマルチブラケット装置を撤去し，ラップアラウンドリテーナーと犬歯間のリンガルボンディッドリテーナーを装着し保定を開始した。また，口腔外科では年に一度の経過観察を継続していたが，口蓋形成術後の機能的な問題がないことから，矯正科での動的治療終了とともに口腔外科への定期的な通院は終了となった。

4. 治療結果

臨床的診査（図 1C，図 2C）

側貌は概ね良好な状態が維持された。上下顎歯列の叢生は改善され，良好な咬合状態が獲得された。著しく唇側転位していた下顎両側犬歯については歯肉退縮がわずかに進行していた。

パノラマエックス線写真所見（図 3C）

歯根の平行性については，概ね良好であった。

セファロ画像所見（図 4A, B, C，表 1）

骨格系については，SNA 角，SNB 角，ANB 角ともに大きな変化は見られなかった。下顎骨はわずかに垂直的な成長が見られ，これにより下顎下縁平面は約 0.2° の時計回りの回転が認められた（Mp-SN：51.7°→51.9°，Mp-FH：43.2°→43.4°，PP-Mp：41.1°→41.3°）。歯系については，Class I の大臼歯咬合関係が維持され，上顎前歯の歯軸はわずかに唇側傾斜し（∠U1-SN：98.9°→99.5°），約 0.5mm 口蓋側移動し，約 0.5mm 挺出した。下顎前歯の歯軸は治療計画通り唇側に傾斜した（∠L1-Mp：77.0°→84.9°）。上顎大臼歯は約 1.0mm の圧下が得られ，下顎大臼歯は下顎骨の垂直的な成長の影響と考えられる約 1.0mm の挺出が認められた。オーバージェットは 3.0mm，オーバーバイトは 2.5mm と標準的な値となった。

【考察】

口蓋単独裂を有する患者では，ハイアングルを呈することが多く，矯正歯科治療では垂直的な成長のコントロールが重要である[7,8]。本症例においても，口腔内所見としては標準的なオーバーバイトを呈していたものの，レントゲン所見より下顎下縁平面が急傾斜しており骨格性開咬（ハイアングル）と判断された。第 I 期治療では，下顎骨の時計回りの回転を生じさせないよう留意して治療を行う必要があった。そこで，我々は，本患者に対し，ハイプルヘッドギアとトランスパラタルアーチを用いて垂直的な成長のコントロールを行うこととした。口蓋裂患者において，上顎骨は劣成長を認めることがよく知られていることから[11]，ヘッドギアの使用には注意が必要である。口蓋裂単独の患者の口腔内所見について，臼歯関係が Class III，Class II である割合はそれぞれ 73.9%，8.7% であるとの報告があり，ほとんどの場合 Class III である[15]。そのため，一般的に，口蓋裂患者については第 I 期治療において，上顎前方牽引装置を使用して上顎の成長を促進する必要がある。一方，Class I あるいは II の患者の治療に関する報告はごくわずかであり，口蓋裂の患者に対するヘッドギアの使用に対する明確な指針はない。Class III の患者においては，ハイアングルであることはオトガイの前突を緩和することになるため，ハイアングルの積極的な改善が必要でない場合もある。Class I あるいは Class II でオトガイの後退を認める症例では，ハイアングルに対するアプローチが必要であると考えられる。本症例では，大臼歯の圧下の目的で 250-300g 程度の力でハイプルヘッドギアを使用し，上顎骨の成長を抑制しないよう十分に留意した。また，使用中はセファログラムを定期的に撮影し，注意深く観察を行った。また，ヘッドギアの使用期間を短くする代わりに，トランスパラタルアーチを長期間装着し，大臼歯の相対的な圧下を図った。その結果，下顎下縁平面角の増大や下顎角の開大を防ぐことができたと考えられる（PP-Mp = 41.8°→41.1°，Mp-FH = 42.6°→43.2°，GoA = 137.1°→131.9°）。

上顎骨の前後的な成長を妨げるリスクのある第 I 期治療では，ハイアングルに対する積極的なアプローチに限界があるため，第 II 期治療におけるハイアングルに対する対処が重要となる。ハイアングル症例では，上下顎骨切り術を行い，上顎骨の圧下と下顎骨の前上方への回転を図る場合もあるが[16]，本症例では患者が顔貌についての改善を望んでいなかったことからカモフラージュ治療が選択された。本症例では，歯科矯正用アンカースクリューと上下顎大臼歯を結紮し，さらに上顎にトランスパラタルアーチ，下顎にリンガルアーチ

を装着することにより大臼歯を挺出させないよう治療を進めた。結果として，下顎大臼歯は下顎骨の垂直的な成長に伴いわずかな挺出が生じたが，上顎大臼歯の圧下と下顎大臼歯の近心移動が得られたため下顎下縁平面の開大を防止でき，側貌を維持することができた。

唇顎口蓋裂の患者に対する長期に渡る一貫治療についての過去の報告は極めて少なく[17,18]，口蓋単独裂の過去の一貫治療に関する報告はほとんどない。一貫治療を行うことにより，個々の患者の顎骨の成長パターンや，過去の手術歴，言語管理，治療に対する患者の理解度などを明確に把握することが可能となる。さらに，第Ⅱ期治療の方向性を見極めた上で第Ⅰ期治療を行うことにより，効率的に治療を進めることができる。本症例では，治療の初期より，第Ⅱ期治療においてカモフラージュ治療となる可能性が高いと判断し，第Ⅰ期治療において垂直的なコントロールと上下顎歯列幅径の調和を図ることができた。本症例の患者は8歳時から矯正科に通院することで，矯正歯科治療に関する理解度や関心が向上し，口腔衛生状態も改善され，第Ⅱ期治療では患者本人の高い協力度が得られたと考えられる。

今後，本症例においては，保定管理を継続し，さらなる長期的な予後の観察が必要である。

【参考文献】

1）赤坂庸子（1970）：唇，顎，口蓋裂の正因に関する統計学的ならびに細胞遺伝学的研究．人類遺伝学雑誌，**15**，35-96.

2）Falconer, D., S.（1965）: The inheritance of liability to certain diseases, estimated from the incidence among relatives. *Ann Hum Genet*, **29**, 51-76.

3）Chung, C.S., Bixler, D., Watanabe, T., Koguchi, H. and Fogh-Andersen, P.（1986）: Segregation analysis of cleft lip with or without cleft palate: a comparison of Danish and Japanese population data. *Am J Hum Genet*, **39**, 603-611.

4）Fogh-Andersen, P.（1942）: inheritance of hare-lip and cleft palate. Nordisk Forlag, Copenhagen.

5）Akram, A., McKnight, M.M., Bellardie, H., Beale, V. and Evans, R.D.（2015）: Craniofacial Malformations and the Orthodontist. *Br Dent J,* **218**, 129-141.

6）Kirsten, M., Catherine, A. M., Viveca, B., Erik, D., Michael, M., John, M., Dennis, A. P., Birte, P. A., Gunvor, S., William, C. S. and Ralph, P. S.（1992）: A Six-Center international Study of Treatment Outcome in Patients with Clefts of the Lip and Palate: Part 2. Craniofacial Form and Soft Tissue Profile. *CPCJ*, **29**, 298-404.

7）Ross, R. B.（1970）: The clinical implications of facial growth in cleft lip and palate. *Cleft Palate J*, **7**, 37-47.

8）須佐美隆三（1992）：矯正歯科臨床における口唇裂口蓋裂顎顔面 成長の視点から―．日口蓋裂会誌，**17**，285-293.

9）Linder-Aronson, S., Woodside, D. G. and LundstrOm, A.（1986）: Mandibular growth direction following adenoidectomy. *Am. J. Orthod*, **89**, 273-284.

10）真鍋均（1999）：口唇，口蓋裂患児の経年的顎顔面頭蓋発―側方頭部X線規格写真による検討―．*J. Cleft Palate Assoc*，**24**，10-26.

11）Graber, T., M.（1949）: Craniofacial morphology in cleft lip and palate deformities. *Surg Gynec Obstet,* **88**, 359-369.

12）Graber T., M.（1950）: Changing philosophies in cleft palate management. *J Pediatr*, **37**, 400-415.

13）Ross, R. B.（1987）: Treatment variables affecting facial growth in complete unilateral cleft lip and palate. Part 1-7. *Cleft Palate J*, **24**, 5-77.

14）和田清聡（1977）：頭部X線規格写真による顎・顔面頭蓋の個成長の様相に関する研究．阪大歯誌，**22**，239-269.

15）Baek, S., H., Moon, H., S. and Yang, W., S.（2002）: Cleft type and Angle's classification of malocclusion in Korean cleft patients. *Eur J Orthod*, **24**, 647-653.

16）Schendel, S. A., Eisenfeld, J., Bell, W. H., Epker, B. N. and Mishelevich, D. J.（1976）: The long face syndrome: vertical maxillary excess. *Am J Orthod*, **70**, 398-408.

17）Negoro, T., Yoshida, K., Kajiwara, T. and Suzuki, T.（1989）: [Case report of long-term treatment of a cleft lip and palate patient]. *Aichi Gakuin Daigaku Shigakkai Shi*, **27**, 1119-1129.

18）Tengan, T., Arakaki, K., Higa, T., Kuninaka, R., ishikawa, T., Nakama, J., Maekawa, T., Arasaki, A., Sunakawal, H. and Etsuki, S.（2005）: Two Cases of Retention after Orthodontic Treatment of Cleft Lip and Palate in our Department. *Ryukyu Med. J*, **24**, 155-161.