The University of Osaka
Institutional Knowledge Archive

Title	３Ｄ顔面画像撮影解析装置を用いた乳児片側性唇顎裂の形態分析
Author(s)	荻本, 真美子
Citation	大阪大学, 2021, 博士論文
Version Type	VoR
URL	https://doi.org/10.18910/82130
rights	©2023 Japanese Stomatological Society. (日本口腔学会)
Note	

The University of Osaka Institutional Knowledge Archive : OUKA

https://ir.library.osaka-u.ac.jp/

The University of Osaka

学位論文

３Ｄ顔面画像撮影解析装置を用いた

乳児片側性唇顎裂の形態分析

大阪大学大学院歯学研究科

口腔科学専攻

顎顔面口腔外科学講座

口腔外科学第一教室

（指導教官：教授　古郷　幹彦）

荻本　真美子

緒言

初回口唇形成術は通常生後 3 か月、体重 6 kg程度で実施することが長く我が国のスタンダードとされてきた [1)2)]。Millard[3)]、Skoog[4)]、Cronin[5)]らは生後 3 か月頃に実施する理由として、術野の組織が増大して手術が容易となること、上顎骨の発育に対する影響が少ないことなどをあげている。近年は Hotz らが開発した Hotz 型口蓋床により、顎裂・口蓋裂部の裂幅を狭小化することで口唇裂の手術を容易にするという概念が定着しつつある [6)~11)]。また、Nasoalveolar molding（NAM）plate は 1999 年に Grayson ら [12)]、Maull ら [13)]によってその有用性が報告されて以来、術前に外鼻軟骨の変形や偏位を適切に矯正することによって初回口唇形成術の外鼻への手術侵襲を抑えられるとして広く用いられている。これら術前顎誘導装置の普及により、口唇形成術の手術時期が生後 6 か月程度にまで遅延する傾向も見受けられる。

口唇形成術は軟組織手術と考えられているが、顔面骨の形態に左右されることは明らかである [14)]。また口輪筋や鼻筋の断裂によって引き起こされる筋肉の異常作用によってさらなる変形を引き起こす [3)14)]。口唇裂の形態異常はこれらのことが複雑に絡み合っており、より完全な修復を考えるにあたっては手術前の口唇の形態変化をよく理解する必要がある。

我々が日常評価する口唇の形態とは覚醒時の口唇の形態である。過去に口唇の形態をデータ化する試みは、全身麻酔下でノギスを用いて顔面上で直接距離計測を行う方

法[10)15)~18)]や石膏印象採得[19)~22)]が行われていたことがある。これらの方法は計測精度が低く計測に長時間を要すること、患児に全身麻酔という侵襲を加えること、経時的変化をとらえるために頻回の全身麻酔を必要とすることなど、方法論的に問題を有する。一方、2 次元的顔面写真[23)]は患児の瞬間的表情をとらえられること、計測による変形を生じないなどの利点はある。しかし 2 次元写真では撮影角度での誤差が生じることや、3 次元的距離の計測が不可能であるといった問題があった。また Fisher らは 3 次元 CT データから起こした軟部組織の画像に計測基準点を置き、生後 3 か月の唇裂患児の鼻変形に対して評価を行った[24)]。しかしこれは放射線被爆を伴うという欠点を有しており、頻回の計測は不可能である。

現在の顔面形態分析は、三次元画像解析が臨床現場で普及している。最近開発されたハンドヘルド 3D カメラ VECTRA®H1（Canfield Scientific 社、米国）は三次元画像解析機能を持つ、ケーブルのない手持ち式カメラである。従来の据え置き型の三次元画像撮影装置では被写体が座る、または直立した姿勢をとる必要があり、新生児等の撮影が困難であった。この装置により非侵襲で手軽に高精度な 3 次元画像が撮影でき、術前後の口唇形成術等の手術による変化を解析することができると考えられるようになった[25)26)]。

口唇裂の治療とは、口唇裂で生まれた患児の口唇を将来に亘ってより正常な口唇へと導くことにある。術前後の変化、つまり手術室内での口唇形成術における数時間の

変化だけが重要なのではない。本来の口唇裂の口唇がどのように成長し、どこで口唇の形態を変更すれば将来より健全な形態をとることができるのかが重要である。そのためには手術前の口唇の成長変化を明らかにすることが重要であるが、これまで初回口唇形成術前にある唇裂乳児の顔面形態を分析した報告において、術前の分析は手術前日や手術直前の単回にとどまっている。生直後からの形態変化を経時的に追跡分析した報告は、渉猟した限りにおいて認められない。

本研究は 3D 画像撮影解析装置 VECTRA®H1 を用いて、患児の安静状態の顔面・口唇の状態を生後間もなくの初診時より経時的に記録分析することにより、その間に起こる変化をとらえようとしたものである。まず初めに、覚醒時のデータ採取の合理性を確認するため覚醒時と全身麻酔時の顔面・口唇形態の違いを分析した。さらに生直後の初診時より口唇形成術までの口唇の成長を分析した。唇顎口蓋裂症例においては術前顎誘導装置による裂幅を狭くする顎の能動的移動が初診時より手術時点まで行われるため、口唇の形態は影響を受ける。そのため上記の対象症例は、顎の移動のない片側性唇裂・唇顎裂症例に限定した。また、実際に行われている手術の際のデザインは麻酔挿管固定後であるため、手術室内での手術当日の位置距離変化についても検討を加えた。

研究項目は下記のとおりとした。

研究 1　手術時の口唇形態の変化

1-1.　術前覚醒時と手術時の変化

1-2.　麻酔関係操作による変化

研究２．　初診から口唇形成術後までの成長

2-1.　口唇の健側と患側の差

2-2.　顔面の垂直・水平方向距離の変化

2-3.　術前における計測基準点の変位量

本研究は「成長評価による口唇裂口蓋裂治療の検討」(承認番号 H29-E11-1)が大阪大学大学院歯学研究科　倫理審査委員会の審査を受け承認されている。

研究対象と方法

1）研究対象と撮影時期

研究 1.　手術時の口唇形態の変化

1-1.　術前覚醒時と手術時の変化

研究対象は、2020 年 2 月から 2020 年 9 月に大阪大学歯学部附属病院で初回口唇形成術を行った生後 2-4 か月の片側性唇顎裂 21 名（男児 10 名、女児 11 名）および片側性唇裂 3 名（男児 3 名、女児 0 名）の患児 24 名を対象とした。対象症例の詳細を表 1 、撮影時期を表 2 に示した。

口唇形成術の約 1 週間前に受診した患児の仰臥位の顔貌写真を、3D画像撮影解析装置 VECTRA®H1 を用いて撮影した。また手術当日、口唇形成術直前の挿管・固定後の状態も同様に撮影した。

1-2.　麻酔関係操作による変化

研究対象は、2020 年 6 月から 2020 年 10 月に大阪大学歯学部附属病院で初回口唇形成術を行った生後 2-4 か月の片側性唇顎裂 7 名（男児 5 名、女児 2 名)、片側性唇顎口蓋裂 5 名（男児 4 名、女児 1 名）および片側性唇裂 1 名（男児 1 名、女児 0 名）の患児 13 名とした。対象症例の詳細を表 3 に示した。研究 1-2 に関しては手術直前の筋弛緩薬投与前から挿管、固定操作後という極めて短時間の変化であるため、唇顎口蓋

裂も症例に含めた。

口唇形成術直前の手術室にて、患児は最初に麻酔科医によりイソゾールとセボフルランを投与された。その後に麻酔科医の協力を得て、筋弛緩薬投与前と後、挿管後、固定後の計 4 回、患児の顔貌を 3D画像撮影解析装置 VECTRA®H1 を用いて撮影した。筋弛緩薬はロクロニウム臭化物が用いられた。「筋弛緩薬投与後」の撮影のタイミングは、作用発現に十分な時間として筋弛緩薬投与からおよそ 3 分後の挿管直前とした。また、本研究における「固定」とは、頭部と手術台をテープで固定する操作、および角膜保護用テープの貼り付けを指す。なお、患児は手術室入室直後から麻酔科医により静脈路確保等の必要な処置が行われている。写真撮影が可能となる最初のタイミングは筋弛緩薬投与直前であり、分析はその時点からの開始とした。

研究 2.　初診から口唇形成術後までの成長

2-1.　口唇の健側と患側の差

研究対象は、2019 年 11 月から 2020 年 8 月に大阪大学歯学部附属病院　口唇裂・口蓋裂・口腔顔面成育治療センターを受診した生後 0 か月の片側性唇顎裂 24 名（男児 13 名、女児 11 名）および片側性唇裂 4 名（男児 4 名、女児 0 名）の患児 28 名とした。対象症例の詳細を表 4、撮影時期を表 5 に示した。成長を分析するにあたり、術前顎矯正による上顎の位置移動がない唇顎裂と唇裂症例のみを対象とし、唇顎口蓋裂

は除外した。

患児は約1か月ごとに受診するため、生後0か月から3か月まで1か月に1度、3D画像撮影解析装置 VECTRA®H1を用いて仰臥位の患児の顔貌を撮影した。撮影ごとに月齢と体重を記録し、成長による形態変化を分析した。

2-2. 顔面の垂直・水平方向距離の変化

研究対象は、2019年11月から2020年8月に大阪大学歯学部附属病院　口唇裂・口蓋裂・口腔顔面成育治療センターを受診した生後0か月の片側性唇顎裂17名（男児10名、女児7名）および片側性唇裂3名（男児3名、女児0名）の患児20名とした。対象症例の詳細を表6、撮影時期を表7に示した。

生後0か月から3か月の撮影に加えて、口唇形成術後の撮影も追加した。術後の撮影時期は、退院後1回目（術後約3週間）と退院後2回目（術後約2か月）の受診時とした。生後0か月から3か月までの計測距離の増加率を術前増加率、術後1回目から2回目までの計測距離の増加率を術後増加率とした。すべての増加率は、内眼角間距離の増加率を1として換算した。垂直方向距離は内眼角～鼻翼基部の垂直距離および白唇垂直長、水平方向距離は内眼角間距離、鼻翼幅および口角幅を計測した。

2-3. 術前における計測基準点の変位量

研究対象は、研究 2-2 の対象症例の中から無作為に抽出した完全裂 5 名（男児 2 名、女児 3 名）、不完全裂 5 名（男児 4 名、女児 1 名）とした。対象症例の詳細を表 8、撮影時期を表 9 に示した。生後 0 か月の各計測基準点の 3 次元座標値（X_1,Y_1,Z_1）と、生後 3 か月の同一計測点の 3 次元座標値（X_2,Y_2,Z_2）の各成分の差を、X 軸方向への変位量、Y 軸方向への変位量、Z 軸方向への変位量として算出した。

2）分析方法

撮影機器は 3D 画像撮影解析装置 VECTRA®H1（Canfield Scientific 社、米国）を用いた。VECTRA®H1 はケーブルレスなハンディカメラであり、外来や手術室などへ携帯可能である。2 次元解像度は 1800 万画素、3 次元解像度は 0.8mm geometry resolution（triangle edge length）となっており、カラーで高精度な画像が獲得できる。撮影時間は 2/1000 秒で、体動によるノイズが極力抑えられる。覚醒時の乳児の撮影でも、画質低下の影響をほとんど受けることなく撮影可能である [25)]。

この撮影装置を用いて、被写体の正面像、左右側面像の 3 方向を撮影後、3 次元画像作成・計測解析ソフト Mirror（Canfield Scientific 社、米国）を使用して画像の 3 次元構築を行った。さらに解析ソフト 3D-Rugle（Medic Engineering 社、日本）を用いて、3 次元画像に以下の計測基準点と計測基準軸を設定した。基準点は口唇形成術で用いられる最も主要な点（12 点）を採用した。各基準点は 3 次元座標として記録し、1 人の

計測者が日を変えて 3 回ずつ計測した結果の平均値とした。

3）VECTRA®H1 による 3 次元画像の再現性

覚醒状態にある乳児の 3 次元画像の再現性を検証するため、同時に得られた複数の 3D 構築写真を用いて面間距離を示すカラーマッピングを 3 枚作成した（図 1）。口腔内や鼻腔内、または顔の側面といった一部の領域のみ面間距離が 1.000～1.250 mm と大きくなるが、測定に必要な口唇外鼻領域の面間距離は-0.500～0.500 mm の範囲におさまっている。臨床使用には 1mm 以内であることが求められており [26]、十分な再現性を得られたと考えられる。

4）計測基準点

手術デザインに必要な点として、過去の報告 [15)27)~29)]を参考に以下の 12 点を設定した（図 2）。

①内眼角点（健側/患側） ②口角点（健側/患側） ③鼻翼基部外側点（健側/患側） ④鼻翼最外側点（健側/患側） ⑤鼻翼基部内側点（健側/患側） ⑥鼻柱基部外側点（健側/患側） ⑦鼻柱基部中点 ⑧鼻尖部最前方突出点 ⑨キューピッド弓中点相当点 ⑩健側キューピッド弓頂点 ⑪健側キューピッド弓披裂側頂点相当点 ⑫患側キューピッド弓頂点相当点

④鼻翼最外側点は、外鼻がX軸方向へ最も広がっている点とし、⑧鼻尖部最前方突出点はXY平面から外鼻部で最も遠い点とした。⑪健側キューピッド弓披裂側頂点相当点と⑫患側キューピッド弓頂点相当点は、手術デザインにおいて患側キューピッド弓頂点を形成するために決定される点とした。⑨キューピッド弓中点相当点から⑩健側キューピッド弓頂点までの距離と、⑨キューピッド弓中点相当点から⑪健側キューピッド弓披裂側頂点相当点までの距離は等しくなるように設計した。⑫患側キューピッド弓頂点相当点は、患側破裂縁の皮膚赤唇粘膜移行部が消失する直前に設定した。

5）計測基準軸

3D-Rugleに備わる機能として、指定された6点（左右眉頭、左右内眼角点、左右鼻翼基部外側点）を選択し、頭位の設定をFH平面に水平とした。次に、左右内眼角の中点を原点とし、原点と左右内眼角点を通る直線をX軸、FH平面と直行する直線をY軸、XY平面に垂直な直線をZ軸とした。X座標値は患側を＋、健側を－、Y座標値は上方を＋、下方を－、Z座標値はXY平面より前方を＋、後方を－で表した。

6） 計測項目

口唇、内眼角からの垂直距離、外鼻の3項目に分け、以下の11項目の3次元座標間距離を計測した。

I. 口唇； ①赤唇縁長（健側/患側） ②白唇垂直長（健側/患側） ③白唇の前方突出度（健側/患側） ④キューピッド弓中点の偏位

II. 内眼角からの垂直距離； ⑤内眼角～鼻翼基部（健側/患側） ⑥内眼角～口角（健側/患側）

III. 外鼻； ⑦鼻翼幅（健側/患側） ⑧鼻柱の高さ ⑨鼻尖の偏位 ⑩両側鼻翼基部の垂直距離差 ⑪鼻柱基部中点の偏位

②白唇垂直長に関しては、図 3 に示したように以下の 3 項目に分けて計測した。

A） 健側：健側鼻翼基部外側点から健側キューピッド弓頂点までの垂直距離

患側：患側鼻翼基部外側点から患側キューピッド弓頂点相当点までの垂直距離

B） 健側：健側鼻翼基部内側点から健側キューピッド弓頂点までの垂直距離

患側：患側鼻翼基部内側点から患側キューピッド弓頂点相当点までの垂直距離

C） 健側：健側鼻柱基部外側点から健側キューピッド弓頂点までの垂直距離

患側：患側鼻柱基部外側点から健側キューピッド弓披裂側頂点相当点までの垂直距離

③白唇の前方突出度（健側/患側）は、XY 平面から白唇部で最も遠い点を算出し、その Z 座標値を計測値とした。④キューピッド弓中点の偏位は、キューピッド弓中点相当

点の X 座標値、⑦鼻翼幅は、鼻柱基部中点―鼻翼最外側点間の X 座標距離、⑧鼻柱の高さは、鼻尖部最前方突出点の Z 座標値、⑨鼻尖の偏位は、鼻尖部最前方突出点の X 座標値、⑩両側鼻翼基部の垂直距離差は、鼻翼基部外側点の健側―患側間の Y 座標距離、⑪鼻柱基部中点の偏位は、鼻柱基部中点の X 座標値を計測値とした。

①赤唇縁長は、同側の口角点―キューピッド弓頂点、②白唇垂直長はキューピッド弓頂点―上記 A～C（図 3）、⑤内眼角～鼻翼基部の垂直距離は内眼角点―鼻翼基部外側点、⑥内眼角～口角の垂直距離は内眼角点―口角点の各 3 次元座標値から 3 平方定理を用いて 2 点間の空間距離を算出した。

7） 統計学的解析

すべての結果は平均値±標準偏差(standard deviation; S.D.)で示した。研究 1-1 の 2 群間比較には paired T-test、研究 1-2 の経時的変化の比較には repeated measure ANOVA, post-hoc Tukey-Kramer 法、研究 2-1、2-2 の 2 群間比較には unpaired student T-test を用いて評価を行った。各計測基準点の 3 回の計測に対して、級内相関係数を用いて測定再現性の評価を行った。解析ソフトは IBM SPSS Statistics 27 を使用し、すべての統計学的比較検討において危険率は 5%とした。

研究結果

研究 1.　手術時の口唇形態の変化

1-1.　術前覚醒時と手術時の変化

表 2 より、不完全裂、完全裂ともに術前撮影日と手術日の間に年齢的有意差は認めなかった。撮影写真を図 4、不完全裂の結果を表 10、完全裂の結果を表 11 に示した。3 回の計測結果間の級内相関係数は $ICC_{(1,3)}$ =1.00 であった。

不完全裂では①赤唇縁長（健側/患側）、③白唇の最前方突出度（健側）、⑤内眼角～鼻翼基部の垂直距離（健側/患側）、⑥内眼角～口角の垂直距離（健側/患側）、⑧鼻柱の高さ、⑩両側鼻翼基部の垂直距離差において、術前覚醒時と手術時の距離の間に有意な差を認めた。

完全裂では、①赤唇縁長（健側/患側）、⑤内眼角～鼻翼基部の垂直距離（患側）、⑥内眼角～口角の垂直距離（健側/患側）において、術前覚醒時と手術時の距離の間に有意な差を認めた。

1-2.　麻酔関係操作による変化

手術時期（生後日数）は、不完全裂が 103.8±11.7 日、完全裂が 106.4±12.2 日であった。撮影のタイミングおよび撮影写真を図 5、不完全裂の結果を表 12、完全裂の結果を表 13 に示した。また、その中から有意な変化を認めた①赤唇縁長、⑤内眼角～鼻翼

基部の垂直距離、⑥内眼角～口角の垂直距離、⑧鼻柱の高さにおける経時的変化を図 6 に示した。3 回の計測結果間の級内相関係数は $ICC_{(1,3)}$ =1.00 であった。

不完全裂では①赤唇縁長（健側/患側）、③白唇の最前方突出度（健側）、⑤内眼角～鼻翼基部の垂直距離（健側）、⑥内眼角～口角の垂直距離（健側/患側）、⑧鼻柱の高さにおいて各操作間で有意な差を認めた。

完全裂では、①赤唇縁長（健側）、⑥内眼角～口角の垂直距離（健側/患側）、⑧鼻柱の高さにおいて各操作間で有意な差を認めた。

①赤唇縁長および⑥内眼角～口角の垂直距離は挿管後に短くなるものの、固定操作により挿管前の距離に戻った。不完全裂の⑤内眼角～鼻翼基部の垂直距離は、患側は有意な差を認めないものの健側は有意に短くなった。⑧鼻柱の高さも、挿管や固定操作により有意に短くなった。また、計測したすべての項目において筋弛緩薬の投与前後で有意な差を認めなかった。

研究 2.　初診から口唇形成術後までの成長

2-1.　口唇の健側と患側の差

撮影写真を図 7、生後 0 か月における②白唇垂直長の健側と患側の差を図 8 に示した。A～C の 3 項目すべてにおいて、完全裂が不完全裂よりも差が大きかった。3 回の計測結果間の級内相関係数は $ICC_{(1,3)}$ =1.00 であった。

不完全裂の成長を、月齢と体重に分けて図 9 に示した。白唇垂直長 A の健側と患側の差は生後 2 か月で 1.2±1.3mm、生後 3 か月で 1.6±1.1mm となり、生後 2 か月から 3 か月の間で差が著明に開いた。また体重 5kg 台で健側と患側の差は 0.9±0.8mm、6kg 台で 1.7±1.3mm となり、体重 5kg 台と 6kg 台の間で差が著明に開いた。白唇垂直長 B の健側と患側は、初診時から生後 2 か月までは有意な差を認めなかったが、生後 3 か月になると有意な差を認めた。また体重においても 3kg 台から 5kg 台までは有意な差を認めなかったが、6kg 台になると健側と患側の差が開き、有意な差を認めた。白唇垂直長 C は、初診時から有意な差を認めたまま成長した。⑤内眼角～鼻翼基部の垂直距離および⑥内眼角～口角の垂直距離の健側患側間はそれぞれ有意な差を認めないまま成長した。⑪鼻柱基部中点の偏位と④キューピッド弓中点の偏位の 2 項目間においても同様であった。また 2 項目とも偏位は成長するごとに小さくなり、正中に近づいていった。⑦鼻翼幅および③白唇の最前方突出度の健側患側間はそれぞれ有意な差を認めながら成長した。⑨鼻尖の偏位は成長するごとに小さくなり、正中に近づいていった。⑩両側鼻翼基部の垂直距離差はほぼ一定のまま推移した。

次に、完全裂の成長を月齢と体重に分けて図 10 に示した。白唇垂直長 A～C において、初診時より健側と患側の差は有意なまま成長した。⑤内眼角～鼻翼基部の垂直距離、⑦鼻翼幅および③白唇の最前方突出度の健側患側間はそれぞれ有意な差を認めながら成長した。⑥内眼角～口角の垂直距離の健側患側間、また⑪鼻柱基部中点の偏位と④キ

ューピッド弓中点の偏位の２項目間においては有意な差を認めないまま成長した。⑨鼻尖の偏位および⑩両側鼻翼基部の垂直距離差はほぼ一定のまま推移した。

2-2.　顔面の垂直・水平方向距離の変化

撮影写真を図 11、垂直方向の成長を図 12 に示した。②白唇垂直長はキューピッド弓頂点から鼻翼基部内側点までの距離を計測した。3 回の計測結果間の級内相関係数は $ICC_{(1,3)}$ =1.00 であった。

術前（生後 0 か月から 3 か月まで）の内眼角間距離の増加率を 1 としたとき、不完全裂の術前における患側白唇の増加率（0.91±0.12）は患側内眼角～鼻翼基部の増加率（1.09±0.09）と比較して有意に小さい結果であった（P<0.01 **)。口唇形成術後は患側白唇の増加率が術前と比較して有意に増加（1.03±0.14）し、術後の患側内眼角～鼻翼基部の増加率（1.02±0.06）と有意な差を認めなくなった（P=0.72)。

完全裂においても、術前の患側白唇の増加率（0.82±0.20）は患側内眼角～鼻翼基部の増加率（1.02±0.04）と比較して有意に小さい結果であった（P<0.05 *)。しかし口唇形成術後は術前より増加（0.95±0.12）し、術後の患側内眼角～鼻翼基部の増加率（1.03±0.04）と有意な差を認めなくなった（P=0.15)。

次に、水平方向距離の増加率を図 13 に示した。不完全裂における術前の鼻翼幅（0.99±0.05）と口角幅（1.00±0.04）、術後の鼻翼幅（1.02±0.09）と口角幅（1.01±0.08）、

完全裂における術前の鼻翼幅（0.98±0.06）と口角幅（1.01±0.02）、術後の鼻翼幅（1.02±0.09）と口角幅（1.06±0.10）のすべてにおいて有意な差は認めず、内眼角間距離の増加率と同程度であった。これらの結果より口唇の垂直方向の増加は、術前は水平方向や鼻翼より上部の垂直方向の増加と比較して小さく、術後は同程度に増加することが明らかとなった。

2-3. 術前における計測基準点の変位量

不完全裂の結果を表 14、完全裂の結果を表 15、計測基準点の変位量の 1 例を図 14 に示した。図 14 では赤が生後 0 か月、青が生後 3 か月の基準点であり、生後 0 か月の顔貌写真に生後 0 か月と 3 か月の基準点を両方重ね合わせた。

不完全裂の外鼻の基準点（③～⑧）に関して、X 軸方向の成長は平均-1.1～+0.7mm、Y 軸方向は平均-4.3～-3.3mm 、Z 軸方向は平均-0.6～+0.2mm であり、垂直（Y 軸）方向と比較して水平（X 軸）方向や前後（Z 軸）方向の成長は小さかった。キューピッド弓の基準点（⑨～⑫）も、X 軸方向の成長は-1.3mm～-0.2mm、Y 軸方向は平均-4.3～-4.2mm、Z 軸方向は平均-0.4～-0.2mm であり、同様の結果であった。②口角点の X 軸方向の成長は健側が平均-2.1mm、患側が+1.9mm、Y 軸方向の成長は健側が平均-3.9mm、患側が平均-4.8mm、Z 軸方向は健側が平均-0.5mm、患側が+0.1mm であった。

完全裂の外鼻の基準点（③～⑧）に関して、X 軸方向は平均-1.4～+1.7mm、Y 軸方

向は平均-3.3～-2.1mm、Z 軸方向は平均+1.0～+1.9mm 成長した。キューピッド弓の基準点（⑨～⑫）は、X 軸方向の成長は-0.7mm～+0.2mm、Y 軸方向は平均-3.7～-2.4mm、 Z 軸方向は平均+1.5～+2.3mm であった。②口角点の X 軸方向の成長は健側が平均-1.9mm、患側が+1.5mm、Y 軸方向の成長は健側、患側ともに平均-4.5mm、Z 軸方向は健側が平均+2.3mm、患側が+3.3mm であった。不完全裂と比較して完全裂は前後方向の成長が大きかった。

考察

1）研究方法について

本研究で用いた 3D 画像撮影解析装置 VECTRA®H1 の精度については、過去にいくつかの報告がある。Camison は 3dMDface システム(3dMD 社、米国)で得られた画像との比較を行った[30]。3dMDface は多くの研究者によってその正確性が示されている方法[31)~34)]であるが、VECTRA®H1 は 3dMDface と同等の再現性の高いデータが得られ、信頼性が高いことを示した。また Gibelli は VECTRA®H1 で測定可能な直線的距離、角度、体積、表面積など様々な計測項目の精度を検証し、指定された 2 点間の直線的距離、角度、表面積に関しては信頼できると報告した[35]。

図 1 は覚醒状態にある乳児の 3 次元画像の再現性を検証するために作成したカラーマッピングであるが、測定に必要な口唇外鼻領域の面間距離は-0.500～0.500 mm の範囲におさまっている。覚醒時の乳児の撮影は確かに困難ではあるが、熟練した撮影者が行えば十分な再現性が得られた資料採得は可能であると思われた。

Morioka らは、VECTRA®H1 を用いて手術前日に大人の膝の上に座らせた状態と全身麻酔下の状態にある唇裂乳児の顔面形態を比較し、複数個の口唇外鼻の要素において形態に変化があったことを報告した[29]。しかし、大人の膝の上に座らせた状態、つまり覚醒状態の写真の再現性については検証されていない。また完全裂と不完全裂を区別せずに計測されており、披裂程度による違いも分析されていない。研究 2-1 に示すように、

口唇の披裂程度（完全裂/不完全裂）により鼻翼幅、鼻柱基部の偏位やキューピッド弓中点の偏位量などに大きな違いが認められることからも、完全裂と不完全裂を区別して分析することが重要と考えられた。

2）研究対象について

本研究は、唇裂患者の顔面形態における自然な成長過程を明らかにすることを目的とした。そのため、Hotz 型口蓋床や Nasoalveolar molding（NAM）plate といった術前顎矯正による上顎位置移動のない唇顎裂と唇裂症例のみを対象とし、唇顎口蓋裂は除外した。ただし「研究 1-2.　麻酔関係操作による変化」においては、手術直前の筋弛緩薬投与前から挿管、固定操作後という極めて短時間の変化であるため、唇顎口蓋裂も症例に含めた。また口唇の披裂程度による違いを検討するため、完全裂と不完全裂の 2 群に分けて分析した。

3）**研究結果について**

・診断・評価を行う覚醒時の顔面形態と実際に手術を行う顔面形態の違い

研究 1-1 では、術者が口唇形成術を行うにあたり事前に手術デザインを検討する“覚醒時の顔面形態”と、実際に手術を行う“全身麻酔下における挿管・固定後の顔面形態”を比較した。両者間には多くの有意差を認める項目を認め、唇裂患者の日常顔面形態

は全身麻酔時ではなく覚醒時での分析が必要であることが示された。全身麻酔による様々な操作の影響が寸法変化に現れていると考えられた。

・麻酔関係操作が形態変化に及ぼす影響

研究 1-2 では口唇形成術直前の手術室において、筋弛緩薬の投与前後および挿管後、固定後の形態変化を計測した。その結果、筋弛緩薬の投与は顔面形態に有意な影響を及ぼさないことが明らかとなった。計測基準点②口角点は挿管チューブや開口の程度により影響を受けやすく、①赤唇縁長および⑥内眼角～口角の垂直距離は一連の麻酔関係操作間で有意な差を示した。これらは挿管後に一旦距離が短くなるものの、固定操作により挿管前の距離に戻ることによって筋弛緩薬投与前後と固定後の間では有意差を認めなかった。つまり②口角点を含む部位は、固定方法を工夫することによって形態変化に及ぼす影響を小さくすることが可能であると考えられる。一方で、⑤内眼角～鼻翼基部の垂直距離（不完全裂・健側）および⑧鼻柱の高さは、筋弛緩薬投与前後と固定後の間に有意な差を認めた。両者とも挿管・固定操作によって距離が短くなっており、さらなる固定方法の工夫が必要であることが示唆された。また、⑥内眼角～鼻翼基部の垂直距離は、患側は有意な差を認めないものの健側は固定操作により有意に短くなった。手術デザインの際、この健側と患側の違いを考慮する必要がある。

・唇裂患者における生後 0 か月から 3 か月までの顔面成長

口唇形成術は左右対称な口唇外鼻形態を形成することが目的である。健側と患側の形態および大きさの違いは、手術にクリティカルな影響を与える。左右口唇の垂直長を合わせるため、Tennison[36)]や Cronin[37)]は三角弁法を考案し、患側三角弁を健側に挿入することにより対称性を追求した。Millard[38)]は、C-flap を患側に挿入することで口唇の長さを調整した。最近では、Fisher[39)]はこれらの方法を改良して小三角弁を用いている。しかしながら、これらの弁の挿入による術後の変形が問題となっていることもまた事実である [40)41)]。そのため当教室では三角弁の挿入は行わず、最近は切開線により長さの調整を行っている。

研究 2-1 の結果より、白唇の健側と患側の成長において完全裂は生後 0 か月から 3 か月まで左右差が維持された。一方で不完全裂は、差が開きつつあるところで手術を迎えていることが明らかとなった。将来にわたって口唇の左右対称性を追求するには、まずは手術時に左右対称性を獲得し、成長によってもその対称性が維持されることが理想である。本研究では、不完全裂において生後 2 か月以後、健側と患側の長さの差が拡大することが示された。手術という点では、左右差の小さい生後 2 か月までに手術を実施する方が確実な長さの対称性を得やすい可能性がある。差が開く理由として、完全裂、不完全裂にかかわらず白唇の健側と患側では筋、血管の発育が異なることが知られている [42)]。上唇組織の連続性が失われた完全裂の場合は生直後から差が

大きく開いている一方、連続性を一部保った不完全裂は成長とともに発育の差が左右の距離の差として表れている可能性が考えられた。

研究 2-2 では、内眼角間距離の増加率を基準として、口唇の垂直・水平方向距離の変化を顔面の他の部位と比較した。その結果、術前の患側白唇の垂直方向距離の増加が他部位（内眼角～鼻翼基部の垂直距離、鼻翼幅および口角幅）と比較して小さいことが明らかとなった。口唇裂は口唇周囲の筋肉が断裂し、機能不全状態といえる。このことが口唇の成長を阻害していることは十分に考えられることである。口唇形成術による筋再建後の症例を分析すると、術後口唇の垂直方向距離の増加率は改善がみられた。口唇形成術を行うことによって口輪筋などの口唇周囲の筋が機能するようになり、左右、上下の対称的な成長が促進できる可能性があると考えられる。このことは早期に口輪筋を修復する利点も考慮して、手術計画を行う必要があることを示唆している。

研究 2-3 では、生後 0 か月から 3 か月までの計測基準点における X 軸方向、Y 軸方向、Z 軸方向の変位量をそれぞれ算出した。生後 0 か月から 3 か月までの立体的な点の移動を図示すると図 14 のようになる。X 軸（水平）方向と Z 軸（前後）方向に関する移動はあまりなく、Y 軸（垂直）方向の成長が大きいことが明らかとなった。内眼角を基準としたためと考えられるが、内眼角から離れるに従って Y 軸方向の成長量は大きく、不完全裂におけるキューピッド弓の基準点（⑨キューピッド弓中点相当点、⑩健側キューピッド弓頂点、⑪健側キューピッド弓披裂側頂点相当点、⑫患側キューピッド弓頂点相当点）は 4mm

以上の下降成長であった。しかし完全裂においては 2-3mm 台であった。この不完全裂と完全裂の成長量の違いは外鼻の基準点（③鼻翼基部外側点、④鼻翼最外側点、⑤鼻翼基部内側点）の下降成長の差にもあらわれており、口輪筋・鼻筋等の形成および機能不全が原因とも考えられる。不完全裂の場合は鼻腔底近くで左右の口輪筋の連続が一部保たれている一方、完全裂では上唇組織の連続性が失われ、機能が低下していることが予測できる。結果的に成長抑制を起こすという仮説が成り立ち、今後の継続した研究が必要と思われた。

結語

本研究は口唇裂の軟組織形態をデータベース化し、口唇形成術までの形態変化を分析したものである。その結果、覚醒時と全身麻酔時の口唇形態は異なること、全身麻酔時における挿管・固定操作は形態に影響を与えること、さらには口唇裂が未手術の状態では口唇の垂直的成長の遅延がみられ、不完全裂では生後 2-3 か月にかけて健側と患側の差が開いていくことなどが示唆された。これらは口唇形成術の時期決定に重要な意味をもつと考えられた。

謝辞

稿を終えるにあたり、本研究を行う機会を与えて頂き、終始御懇切なる御指導、御鞭撻を賜りました大阪大学大学院歯学研究科顎顔面口腔外科学講座（口腔外科学第一教室）古郷幹彦教授に深甚なる謝意を表します。また、本研究の円滑な進展のため、特別な御配慮、御協力を頂きました大阪大学大学院歯学研究科顎顔面口腔外科学講座（口腔外科学第一教室）の教室員諸兄に深く御礼申し上げます。

引用文献

1. 宮崎正: わが国における唇顎口蓋裂治療の現況. 日本口蓋裂学会雑誌, 12: 75-84, 1987.
2. 内山 健志, 山下 夕香里, 須佐美 隆史, 他: わが国における口唇裂・口蓋裂児に対する一次治療の実態―日本口蓋裂学術調査委員会報告―. 日本口蓋裂学会雑誌, 37: 187-196, 2012.
3. Millard, D.R.: Anatomy in multiple dimensions. Cleft Craft. The Evolution of Its Surgery I. The unilateral deformity. Little, Brown and Company, Boston: 19-40, 1976.
4. Skoog, T.: A design for the repair of unilateral cleft lips. Amer J Surg., 95: 223-226, 1958
5. Cronin, T. D.: Reconstructive plastic surgery. Edited by Converse, J. M., W. B. Saunders Co., Philadelphia, 3: 1392-1397, 1964.
6. Hotz, M.M., Gnoinski, W.M.: Comprehensivive care of cleft lip and palate children at Zurich University: A preliminary report. Am. J. Orthod. 70: 481-504, 1976.
7. Hotz, M.M., Gnoinski, W.M.: Effects of early maxillary orthopaedics in coordination with delayed surgery for cleft and palate. J. maxilofac. Surg, 7: 201-210, 1979.
8. 栗田賢一, 小牧完二, 鍋谷秀信, 他: Hotz 型人工口蓋床による口唇口蓋裂早期治療. 第 2 報, 口唇口蓋裂症例における顎発育への早期効果. 日本口蓋裂学会雑誌, 12: 50-61, 1987.
9. 吉岡弘道: Zurich システムによる治療を行なった唇顎口蓋裂児の上顎歯槽弓および口蓋の成長発育に関する研究. 日本口蓋裂学会雑誌, 16: 1-30, 1991.
10. 西原一秀: 唇顎口蓋裂患者に対する Hotz 型人工口蓋床の臨床的効果―哺乳ならびに歯槽形態・外鼻形態に関 する検討. 日本口蓋裂学会雑誌, 18: 251-271, 1993.
11. 五味暁憲: Hotz 床を使用した唇顎口蓋裂患者上顎歯槽形態の三次元的分析. 日本口腔外科学会雑誌, 46: 336-347, 2000.
12. Grayson, B.H., Santiago, P.E., et al: Presurgical nasoalveolar molding infants with cleft lip and palate. Cleft Palate-Craniofac J., 36: 486-498, 1999.
13. Maull, D.J., Grayson, B.H., et al: Long-term effects of nasolalveolar molding on three-dimensional nasal shape in unilateral cleft. Cleft Palte-Craniofac J., 36: 391-397, 1999.
14. 中村典史: NAM による術前矯正と鼻口唇一体移動による低侵襲初回片側性唇裂外鼻修正の取り組み. 日本口腔外科学会雑誌, 56: 618-627, 2010.
15. 野添悦郎: 片側性唇裂患者における口唇形成術前顔面形態と術後経時的変化. 日本口

蓋裂学会雑誌, 13:47-71, 1988.
16. 野添悦郎, 三村保: 口唇形成術後の経時的形態変化一術式改良前後の結果の比較について一. 日本口腔外科学会雑誌. 40: 77-87. 1994.
17. Farkas, L.G., Hajnis, K., Posnick, J.C.: Anthropometric and anthroposcopic findings of the nasal and facial region in cleft patients before and after primary lip and palate repair. Cleft Palate Craniofac: J., 30: 1-12, 1993.
18. Farkas, L.G., Kolar, J.C., Munro, I.R.: Geography of the nose: a morphometric study. Aesthetic Plast Surg., 10: 191-223, 1986.
19. 吉田茂: 片側性口唇裂患者の手術前後の顔面形態変化に関する研究-とくに手術法による相違について-. 日本口腔外科学会雑誌, 33: 1717-1734, 1987.
20. 中村堅一: 片側唇裂患者における外鼻および上唇各部の表面積について. 日本口蓋裂学会雑誌, 8: 171-195, 1983.
21. 三島克章: 外鼻形態の三次元計測・評価法の開発と唇裂鼻症例への応用. 阪大歯誌, 8: 188-219, 1993.
22. 山本真弓: 口唇裂手術前後における片側性完全口唇顎口蓋裂患者の顎・顔面形態の三次元的分析. 川崎医学会誌, 29: 59-70, 2003
23. Bearn, D.R., Sandy, J.R., Shaw, W.C.: Photogrammetric assessment of the soft tissue profile in unilateral cleft lip and palate. Cleft Palate Craniofac. J., 39: 597–603, 2002.
24. Fisher, D.M., Lo, L.J., Chen, Y.R., et al: Three-dimensional computed tomographic analysis of the primary nasal deformity in 3-month-old infants with complete unilateral cleft lip and palate. Plast Reconstr Surg., 103: 1826-1834, 1999.
25. Tosa, Y., Mandrano, N.A., Yoshimoto, S., et al: Current status of cleft lip and palate image analysis using three-dimensional digital stereophotogrammetry. Japanese Journal of Plastic Surg., 59: 1039-1048, 2016.
26. Maal, T.J., van Loon, B., Plooij, J.M., et al: Registration of 3-dimensional facial photographs for clinical use. J Oral Maxillofac Surg., 68: 2391-2401, 2010.
27. 朝田重史: 唇裂手術前後における片側性唇裂患者口唇外鼻形態の三次元的分析. 日本口蓋裂学会雑誌, 23: 257-272, 1998.
28. Vyas, R.M., Warren, S.M.: Unilateral cleft lip repair. Clin Plast Surg., 41: 165-177, 2014.
29. Morioka, D., Sato, N., Kusano, T., et al: Difference in nasolabial features between awake and asleep infants with unilateral cleft lip: Anthropometric measurements

using three-dimensional stereophotogrammetry. J. Craniomaxillofac. Surg., 43: 2093–2099, 2015.

30. Camison, L., Bykowski, M., Lee, W.W., et al: Validation of the Vectra H1 portable three-dimensional photogrammetry system for facial imaging. Int J Oral Maxillofac Surg., 47: 403-410, 2018.
31. Aldridge, K., Boyadjiev, S.A., Capone, G.T., et al: Precision and error of three-dimensional phenotypic measures acquired from 3dMD photogrammetric image. Am J Med Genet A, 138: 247-253, 2005.
32. Hong, C., et al. Evaluation of the 3dMDface system as a tool for soft tissue analysis. Orthod. Craniofac. Res., 20: 119–124, 2017.
33. Weinberg, S., et al. Anthropometric Precision and Accuracy of Digital Three-Dimensional Photogrammetry: Comparing the Genex and 3dMD Imaging Systems with One Another and with Direct Anthropometry. J. Craniofac. Surg., 17: 477–483 ,2006
34. Wong, J. Y., et al. Validity and Reliability of Craniofacial Anthropometric Measurement of 3D Digital Photogrammetric Images. Cleft Palate. Craniofac. J., 45: 232–239, 2008.
35. Gibelli, D., Pucciarelli, V., Cappella, A., et al: Are portable stereophotogrammetric devices reliable in facial imaging? A validation study of VECTRA H1 device. J Oral Maxillofac Surg., 76: 1772-1784, 2018.
36. Tennison, C.W.: The repair of unilateral cleft lip by the stencil method. Plast Reconstr Surg., 9: 115-120, 1952.
37. Cronin, T.D.: A modification of the Tennisontype lip repair. Cleft Palate J., 3: 376-382, 1966.
38. Millard, D.R.: Rotation-advancement principle in cleft lip closure. Cleft Palate J., 1: 246 1964.
39. Fisher, D.M.: Unilateral cleft lip repair: An anatomical subunit approximation technique. Plast Reconstr Surg., 78: 61-71, 2005.
40. 坂下英明，重松久夫，他: 片側性唇顎口蓋裂の初回形成手術．小児口腔外科, 20: 13-21, 2010.
41. Roussel, L.O., Myers, R.P., Girotto, J.A.: The Millard Rotation-Advancement Cleft Lip Repair: 50 Years of Modification. Cleft Palate Craniofac J., 52: 188-195, 2015.

42. 秦　維郎: 口唇形成術における筋層の形成（片側性・両側性). 口唇裂・口蓋裂の治療 最近の進歩. 克誠堂出版, 東京: 32-42, 1995.

表 1　研究 1-1 における対象症例の詳細

		不完全裂 (n=15)	完全裂 (n=9)
性差	男	10	3
	女	5	6
裂側	左	8	5
	右	7	4
裂型	唇顎裂	6	15
	唇裂	3	0

研究 1-1 の対象症例の詳細を示す。

性別では男性の方が多く、裂側は左側の方が多かった。

表 2　研究 1-1 における対象症例の撮影時期（生後日数）

	不完全裂(n=15)	完全裂(n=9)
術前撮影日	94.3±16.9	100.4±9.9
手術日	103.6±18.2	105.1±14.4
P 値	0.16	0.43

研究 1-1 の撮影時期を生後日数で示す。

不完全裂、完全裂ともに術前撮影日と手術日の間に有意差は認めなかった。

表 3　研究 1-2 における対象症例の詳細

		不完全裂 (n=6)	完全裂 (n=7)
性差	男	5	5
	女	1	2
裂側	左	3	6
	右	3	1
裂型	唇顎裂	4	3
	唇顎口蓋裂	1	4
	唇裂	1	0

研究 1-2 の対象症例の詳細を示す。

性別では男性の方が多く、裂側は左側の方が多かった。

手術直前の筋弛緩薬投与前から挿管、固定操作後という極めて短時間の変化であるため、唇顎裂・唇裂に加えて唇顎口蓋裂も症例に含めた。

表 4　研究 2-1 における対象症例の詳細

		不完全裂 (n=19)	完全裂 (n=9)
性差	男	14	3
	女	5	6
裂側	左	12	5
	右	7	4
裂型	唇顎裂	15	9
	唇裂	4	0

研究 2-1 の対象症例の詳細を示す。

性別では男性の方が多く、裂側は左側の方が多かった。

表 5　研究 2-1 における対象症例の撮影時期（生後日数）

	不完全裂(n=19)	完全裂(n=9)
生後 0 か月	21.2±5.0	22.5±5.9
生後 1 か月	46.6±5.7	51.0±4.4
生後 2 か月	73.8±9.7	78.8±10.2
生後 3 か月	98.8±8.1	104.9±5.2

研究 2-1 の撮影時期を生後日数で示す。

表 6　研究 2-2 における対象症例の詳細

		不完全裂 (n=14)	完全裂 (n=6)
性差	男	10	3
	女	4	3
裂側	左	9	3
	右	5	3
裂型	唇顎裂	11	6
	唇裂	3	0

研究 2-2 の対象症例の詳細を示す。

性別では男性の方が多く、裂側は左側の方が多かった。

表 7　研究 2-2 における対象症例の撮影時期（生後・術後日数）

	不完全裂(n=14)	完全裂(n=6)
生後 0 か月	20.8±4.9	22.5±5.9
生後 3 か月	94.2±17.7	94.5±8.9
術後 1 回目	23.7±8.2	23.9±9.9
術後 2 回目	57.3±15.0	74.0±23.6

研究 2-2 の撮影時期を示す。

術前は生後日数、術後は術後日数で示した。

表 8　研究 2-3 における対象症例の詳細

		不完全裂 (n=5)	完全裂 (n=5)
性差	男	4	2
	女	1	3
裂側	左	2	2
	右	3	3
裂型	唇顎裂	3	5
	唇裂	2	0

研究 2-3 の対象症例の詳細を示す。

性別では男性の方が多く、裂側は右側の方が多かった。

表 9　研究 2-3 における対象症例の撮影時期（生後日数）

	不完全裂(n=5)	完全裂(n=5)
生後 0 か月	24.2±4.6	19.4±4.4
生後 3 か月	95.4±9.6	85.0±13.4

研究 2-3 の撮影時期を生後日数で示す。

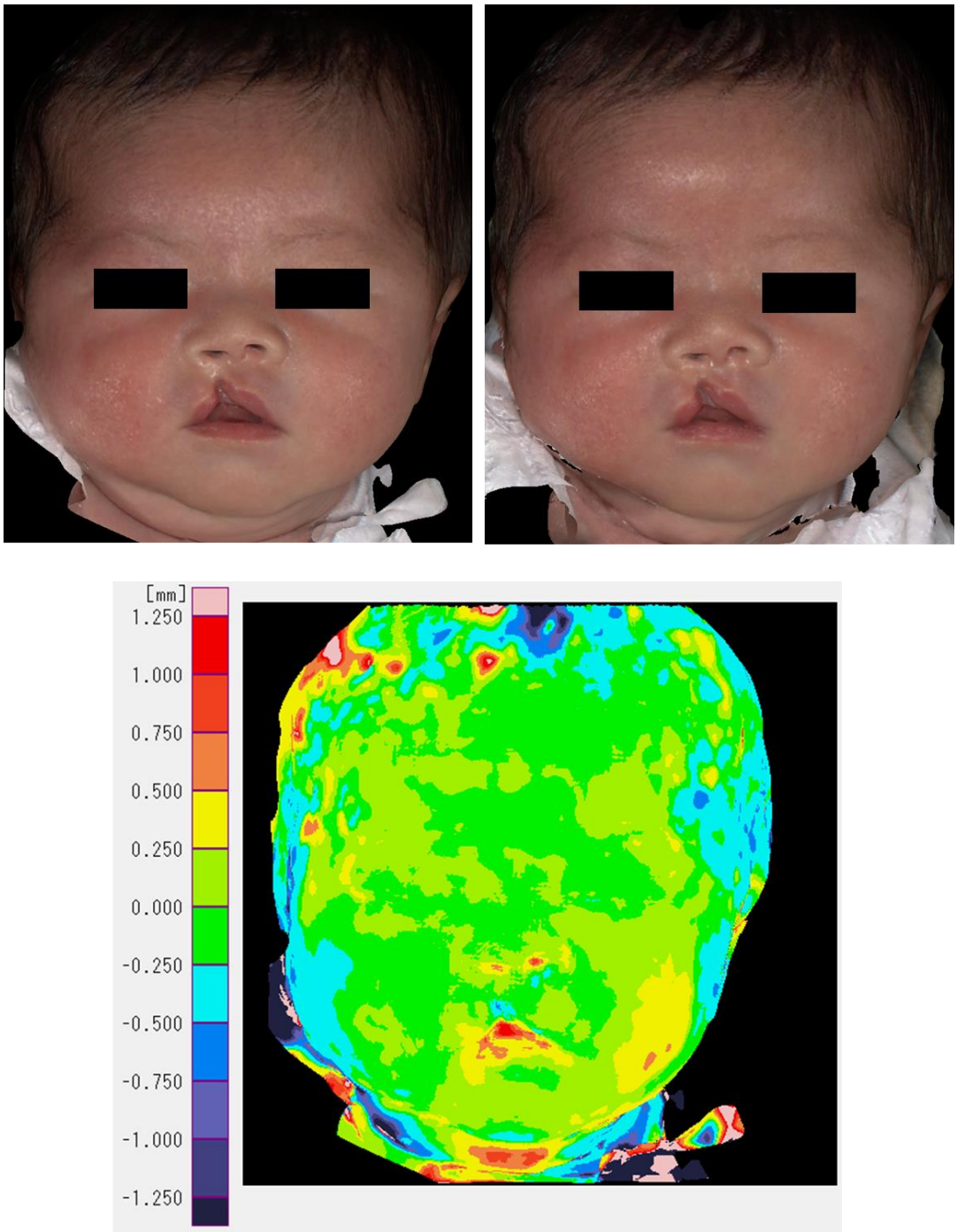

図 1　カラーマッピング①

覚醒状態にある乳児の 3 次元画像の再現性を検証するため、同時に得られた複数の 3D 構築写真を用いて面間距離を示すカラーマッピングを 3 枚作成した。口腔内や鼻腔内といったごく一部の領域のみ面間距離が 1.000～1.250 mm と大きくなるが、測定に必要な口唇外鼻領域の面間距離は-0.500～0.500 mm の範囲におさまっている。

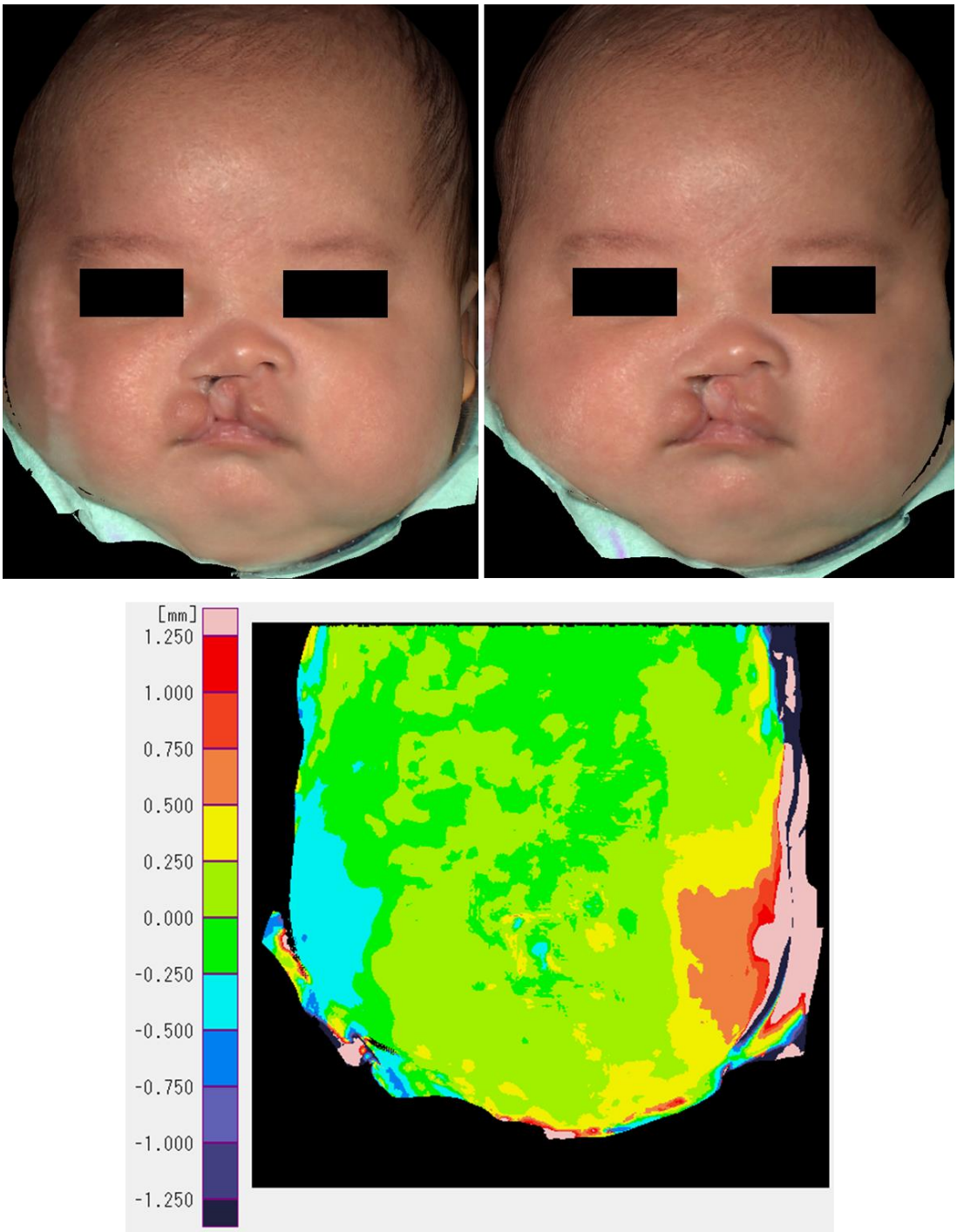

図 1　カラーマッピング②

側面の面間距離は 0.500～0.750 mm と大きくなるが、測定に必要な口唇外鼻領域の面間距離は-0.500～0.500 mm の範囲におさまっている。

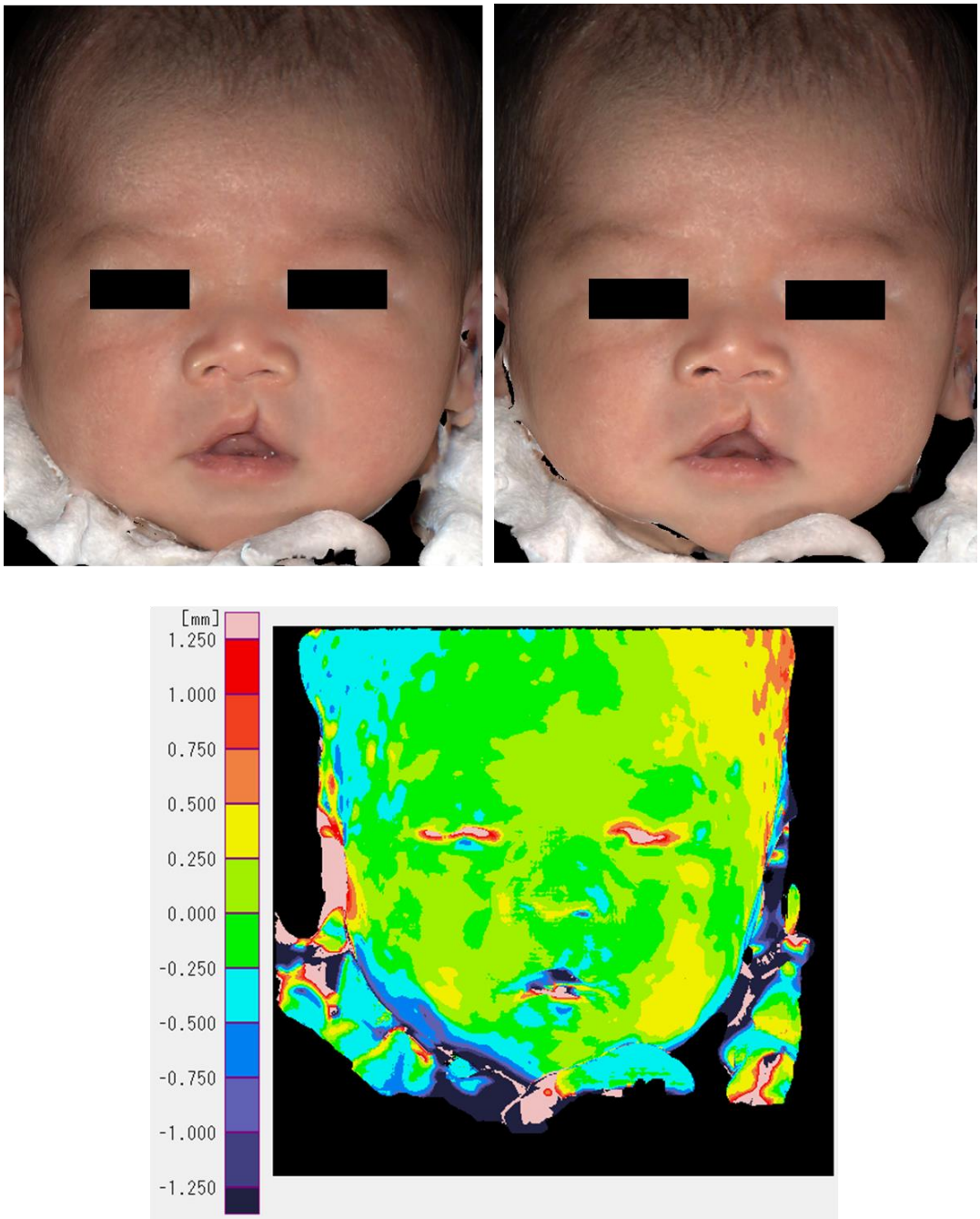

図 1　カラーマッピング③

眼や口腔内といったごく一部の領域のみ面間距離が 1.000～1.250 mm と大きくなるが、測定に必要な口唇外鼻領域の面間距離は-0.500～0.500 mm の範囲におさまっている。

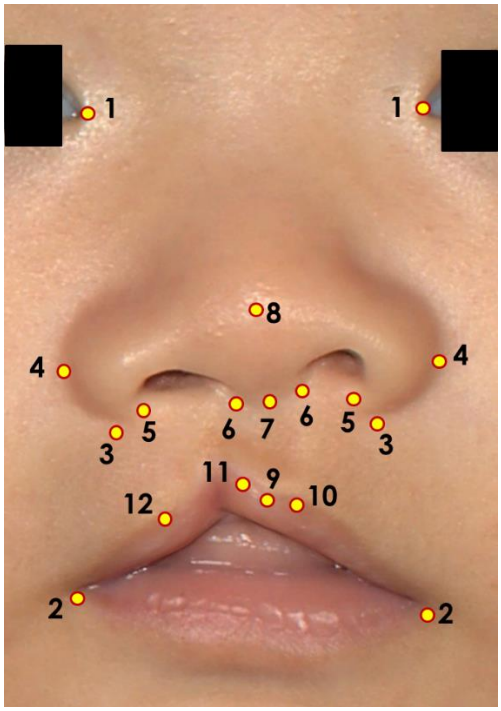

1. 健側/患側　内眼角点
2. 健側/患側　口角点
3. 健側/患側　鼻翼基部外側点
4. 健側/患側　鼻翼最外側点
5. 健側/患側　鼻翼基部内側点
6. 健側/患側　鼻柱基部外側点
7. 鼻柱基部中点
8. 鼻尖部最前方突出点
9. キューピッド弓中点相当点
10. 健側　キューピッド弓頂点
11. 健側　キューピッド弓披裂側頂点相当点
12. 患側　キューピッド弓頂点相当点

図 2　計測基準点

口唇形成術で用いられる最も主要な点（12 点）を採用した。

鼻翼最外側点は、外鼻が X 軸方向へ最も広がっている点、⑧鼻尖部最前方突出点は XY 平面から外鼻部で最も遠い点とした。

⑪健側キューピッド弓披裂側頂点相当点と⑫患側キューピッド弓頂点相当点は手術デザインにおいて、患側キューピッド弓頂点を形成するために決定される点とした。

⑨キューピッド弓中点相当点から⑩健側キューピッド弓頂点までの距離と、⑨キューピッド弓中点相当点から⑪健側キューピッド弓披裂側頂点相当点までの距離は等しくなるように設計した。

⑫患側キューピッド弓頂点相当点は、患側破裂縁の皮膚赤唇粘膜移行部が消失する直前に設定した。

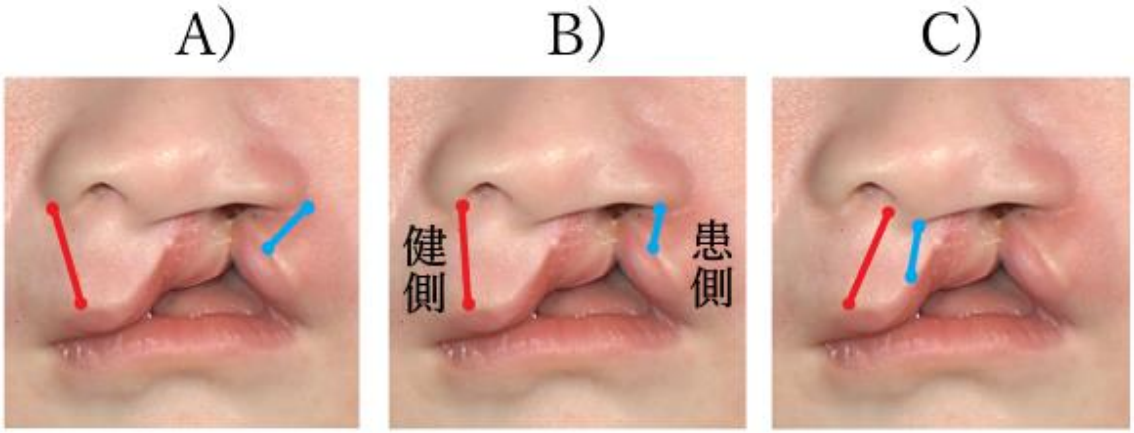

図 3　白唇垂直長の計測 3 項目

赤が健側、青が患側を示す。

白唇垂直長は以下の 3 項目に分けてそれぞれ健側と患側の距離を計測した。

A）健側：③健側鼻翼基部外側点から⑩健側キューピッド弓頂点までの垂直距離
　患側：③患側鼻翼基部外側点から⑫患側キューピッド弓頂点相当点までの垂直距離

B）健側：⑤健側鼻翼基部内側点から⑩健側キューピッド弓頂点までの垂直距離
　患側：③患側鼻翼基部内側点から⑫患側キューピッド弓頂点相当点までの垂直距離

C）健側：⑥健側鼻柱基部外側点から⑩健側キューピッド弓頂点までの垂直距離
　患側：⑥患側鼻柱基部外側点から⑪健側キューピッド弓披裂側頂点相当点までの垂直距離

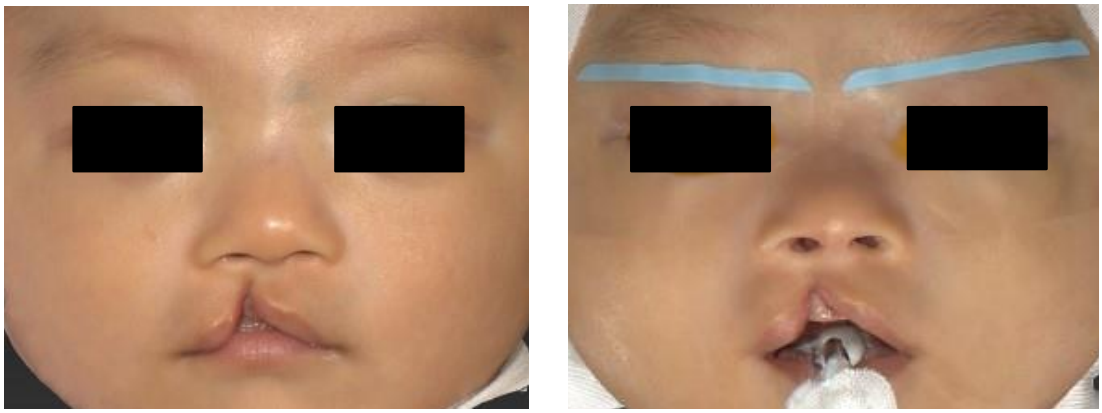

手術1週間前
術前覚醒時

口唇形成術直前
挿管・固定後

図 4　研究 1-1　術前覚醒時と手術時の撮影写真

口唇形成術の約 1 週間前に外来受診した患児の仰臥位の顔貌写真を、3D画像撮影解析装置 VECTRA®H1 を用いて撮影した。また手術当日、口唇形成術直前の挿管・固定後の状態も同様に撮影した。

表 10 研究 1-1 不完全裂の術前覚醒時と手術時の計測距離(mm)

		術前覚醒時	手術時	P 値
①赤唇縁長	健側	15.8±1.3	17.9±1.1	<0.01 **
	患側	13.4±1.3	15.1±1.7	<0.01 **
②白唇垂直長 A)鼻翼基部外側点	健側	10.2±1.4	10.5±1.4	0.13
	患側	9.0±1.1	8.9±1.4	0.96
②白唇垂直長 B)鼻翼基部内側点	健側	10.0±1.4	10.0±1.4	0.81
	患側	9.2±0.9	9.5±1.0	0.12
②白唇垂直長 C)鼻柱基部外側点	健側	9.6±1.2	9.8±1.2	0.20
	患側	5.9±1.2	6.1±1.3	0.14
③白唇の最前方突出度	健側	9.4±1.5	10.0±1.5	<0.01 **
	患側	6.7±1.3	7.1±1.6	0.26
④キューピッド弓中点の偏位		2.6±1.6	2.6±1.8	0.94
⑤内眼角～鼻翼基部垂直距離	健側	23.8±1.5	22.5±1.4	<0.01 **
	患側	24.4±1.4	23.5±1.5	<0.01 **
⑥内眼角～口角垂直距離	健側	39.7±2.5	40.5±1.6	0.08
	患側	39.5±2.4	40.6±1.6	0.03 *
⑦鼻翼幅	健側	12.1±0.9	12.2±1.1	0.68
	患側	16.3±1.4	16.0±1.5	0.12
⑧鼻柱の高さ		12.2±0.7	11.5±0.9	<0.01 **
⑨鼻尖の偏位		1.9±1.1	1.6±1.0	0.11
⑩両側鼻翼基部の垂直距離差		0.6±0.7	1.0±1.0	0.03 *
⑪鼻柱基部中点の偏位		2.5±1.8	2.5±1.3	0.93

統計学的検定に paired T-test を用いた。 P<0.05 * P<0.01 **

表 11 研究 1-1 完全裂の術前覚醒時と手術時の計測距離(mm)

		術前覚醒時	手術時	P 値
①赤唇縁長	健側	13.3±2.5	16.7±2.3	<0.01 **
	患側	11.7±2.1	13.8±2.0	<0.01 **
②白唇垂直長 A)鼻翼基部外側点	健側	11.3±1.4	11.4±1.2	0.91
	患側	7.8±1.6	8.6±1.6	0.12
②白唇垂直長 B)鼻翼基部内側点	健側	11.3±1.2	11.1±1.1	0.57
	患側	7.6±1.7	8.3±1.3	0.18
②白唇垂直長 C)鼻柱基部外側点	健側	11.7±1.6	11.7±1.6	0.93
	患側	6.0±1.3	5.6±1.4	0.30
③白唇の最前方突出度	健側	9.9±1.8	10.6±2.3	0.16
	患側	5.5±1.8	5.3±1.6	0.64
④キューピッド弓中点の偏位		6.9±2.5	6.4±2.2	0.40
⑤内眼角～鼻翼基部垂直距離	健側	22.2±1.7	21.5±1.4	0.10
	患側	24.4±1.2	23.7±1.1	<0.01 **
⑥内眼角～口角垂直距離	健側	38.9±2.4	40.7±2.0	<0.01 **
	患側	38.4±2.4	40.4±2.1	<0.01 **
⑦鼻翼幅	健側	10.2±0.8	9.9±0.8	0.36
	患側	21.1±2.3	20.7±2.1	0.27
⑧鼻柱の高さ		12.0±1.6	11.5±1.7	0.11
⑨鼻尖の偏位		4.3±1.2	3.7±0.7	0.10
⑩両側鼻翼基部の垂直距離差		2.4±0.9	2.3±1.0	0.84
⑪鼻柱基部中点の偏位		6.4±1.4	6.2±1.4	0.34

統計学的検定に paired T-test を用いた。 P<0.01 **

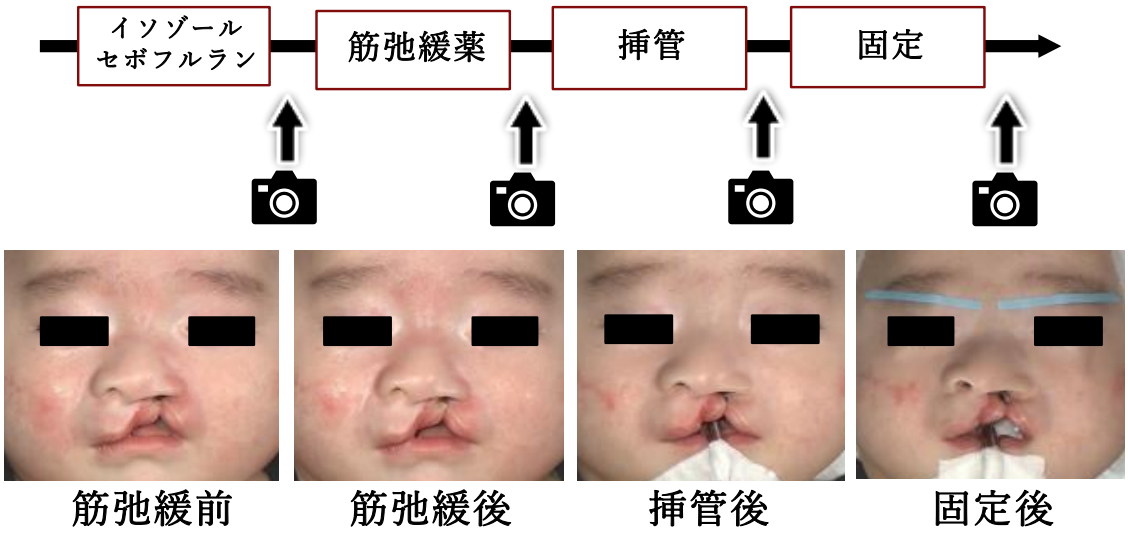

図 5　研究 1-2　手術直前における撮影のタイミングと撮影写真

研究 1-2 における撮影のタイミングを示す。

筋弛緩薬投与前と後、挿管後、固定後の計 4 回、患児の顔貌を撮影した。

表 12 研究 1-2 不完全裂の麻酔関係操作による計測距離(mm)

		筋弛緩前	筋弛緩後	挿管後	固定後	P 値
①赤唇縁長	健側	18.8±2.2	19.2±1.6	17.5±1.0	18.2±1.1	0.04 *
	患側	16.3±2.2	16.7±2.6	14.6±2.0	16.1±1.9	<0.01 **
②白唇垂直長 A)鼻翼基部外側点	健側	10.2±0.9	9.8±0.7	10.1±0.9	10.2±1.1	0.40
	患側	8.7±1.2	8.5±1.2	8.8±1.1	8.5±1.0	0.24
②白唇垂直長 B)鼻翼基部内側点	健側	9.6±0.8	9.6±1.1	9.5±0.9	9.6±1.0	0.88
	患側	8.6±1.5	8.5±1.2	8.8±1.2	8.9±0.8	0.72
②白唇垂直長 C)鼻柱基部外側点	健側	9.6±0.7	9.7±0.5	9.7±0.6	9.6±0.7	0.92
	患側	5.4±1.0	5.5±1.3	5.4±1.3	5.2±1.4	0.60
③白唇の最前方突出度	健側	10.6±1.9	10.9±1.6	9.9±1.7	10.2±1.9	<0.01 **
	患側	7.3±1.7	7.6±1.7	6.8±2.0	7.2±2.0	0.07
④キューピッド弓中点の偏位		2.7±1.4	2.6±2.2	2.7±2.4	2.4±1.7	0.90
⑤内眼角～鼻翼基部垂直距離	健側	23.0±2.1	22.9±1.9	22.5±1.8	22.2±1.6	0.02 *
	患側	23.6±2.0	23.7±2.2	23.5±2.1	23.2±1.8	0.26
⑥内眼角～口角垂直距離	健側	41.3±3.7	41.3±3.1	39.1±2.3	40.2±2.1	<0.01 **
	患側	41.4±2.7	41.8±3.0	39.6±2.1	41.0±1.9	<0.01 **
⑦鼻翼幅	健側	12.6±0.9	12.6±0.6	12.6±0.6	12.6±0.8	0.93
	患側	17.1±1.8	17.0±2.0	17.0±2.0	16.6±2.3	0.16
⑧鼻柱の高さ		12.9±0.7	13.1±0.6	12.4±0.5	11.9±0.6	<0.01 **
⑨鼻尖の偏位		2.4±1.6	2.1±1.7	2.1±1.8	1.9±1.6	0.55
⑩両側鼻翼基部の垂直距離差		0.9±0.9	1.2±0.7	1.1±1.1	1.2±1.1	0.57
⑪鼻柱基部中点の偏位		2.8±1.3	2.7±1.8	3.0±1.8	2.6±1.4	0.19

統計学的検定に repeated measure ANOVA, post-hoc Tukey-Kramer 法を用いた。

P<0.05 *　P<0.01 **

表 13 研究 1-2 完全裂の麻酔関係操作による計測値の変化（mm）

		筋弛緩前	筋弛緩後	挿管後	固定後	P 値
①赤唇縁長	健側	16.3±3.6	16.6±3.7	15.2±3.5	16.4±3.3	<0.05 *
	患側	14.4±2.6	14.4±2.8	13.9±1.9	14.5±2.2	0.60
②白唇垂直長 A)鼻翼基部外側点	健側	10.8±2.1	10.9±1.7	11.1±1.4	11.1±1.4	0.52
	患側	7.4±1.3	7.7±1.3	7.6±1.3	7.9±1.4	0.33
②白唇垂直長 B)鼻翼基部内側点	健側	10.7±1.5	10.8±1.6	10.8±1.1	11.1±1.1	0.59
	患側	7.2±1.4	7.5±1.3	7.3±1.3	7.9±1.7	0.23
②白唇垂直長 C)鼻柱基部外側点	健側	11.4±1.7	11.4±1.5	11.2±1.3	11.5±1.6	0.89
	患側	6.0±2.0	5.9±1.8	5.3±1.7	5.4±1.3	0.17
③白唇の最前方突出度	健側	10.8±2.7	10.6±3.0	10.5±2.6	10.4±2.4	0.85
	患側	6.2±2.0	5.5±2.9	5.0±2.3	5.4±1.8	0.23
④キューピッド弓中点の偏位		8.1±2.3	8.3±2.0	7.1±2.2	7.4±1.5	0.10
⑤内眼角～鼻翼基部垂直距離	健側	22.1±1.0	21.7±1.1	21.6±0.8	21.7±0.8	0.23
	患側	23.5±0.8	23.5±0.6	23.2±0.7	23.1±0.6	0.39
⑥内眼角～口角垂直距離	健側	40.3±2.2	40.3±2.2	39.2±2.4	41.1±2.3	0.01 *
	患側	39.4±2.3	39.7±2.2	38.6±1.9	40.0±1.9	<0.01 **
⑦鼻翼幅	健側	10.4±0.9	10.3±1.0	10.3±0.6	10.3±0.8	0.81
	患側	21.2±1.8	20.8±2.0	21.4±1.8	20.6±2.1	0.09
⑧鼻柱の高さ		12.5±1.5	12.4±1.6	12.1±1.3	11.7±1.8	0.03 *
⑨鼻尖の偏位		3.9±1.1	3.9±1.1	4.0±0.7	3.9±0.7	0.99
⑩両側鼻翼基部の垂直距離差		1.6±1.5	1.9±1.3	1.9±1.1	1.7±1.1	0.79
⑪鼻柱基部中点の偏位		7.0±1.1	7.1±1.1	7.2±1.1	6.7±1.0	0.30

統計学的検定に repeated measure ANOVA, post-hoc Tukey-Kramer 法を用いた。

P<0.05 *　P<0.01 **

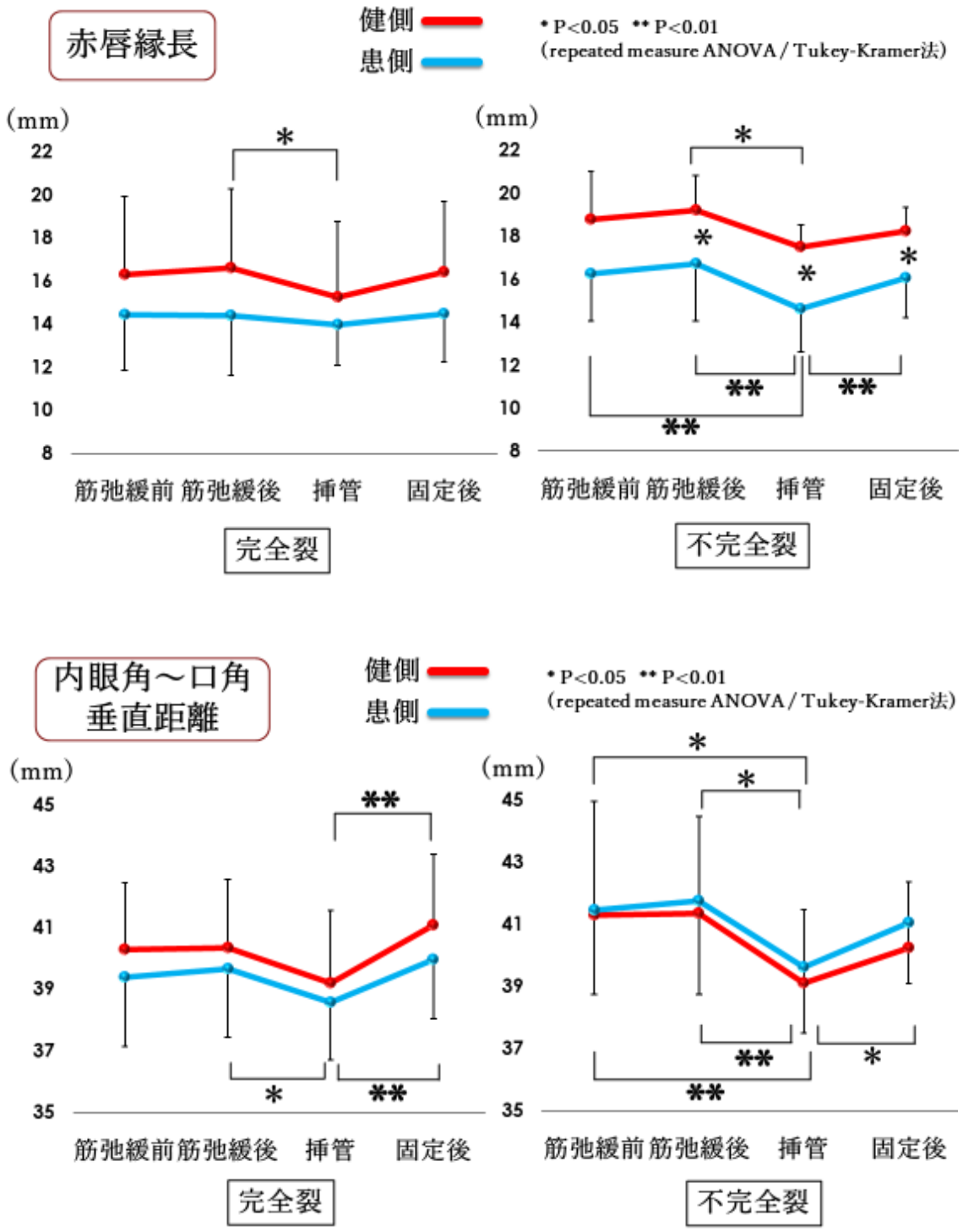

図 6　研究 1-2　麻酔関係操作による各計測距離の変化
（赤唇縁長、内眼角～口角の垂直距離）

どちらも挿管後に距離が短くなるものの、固定操作により挿管前の距離に戻った。

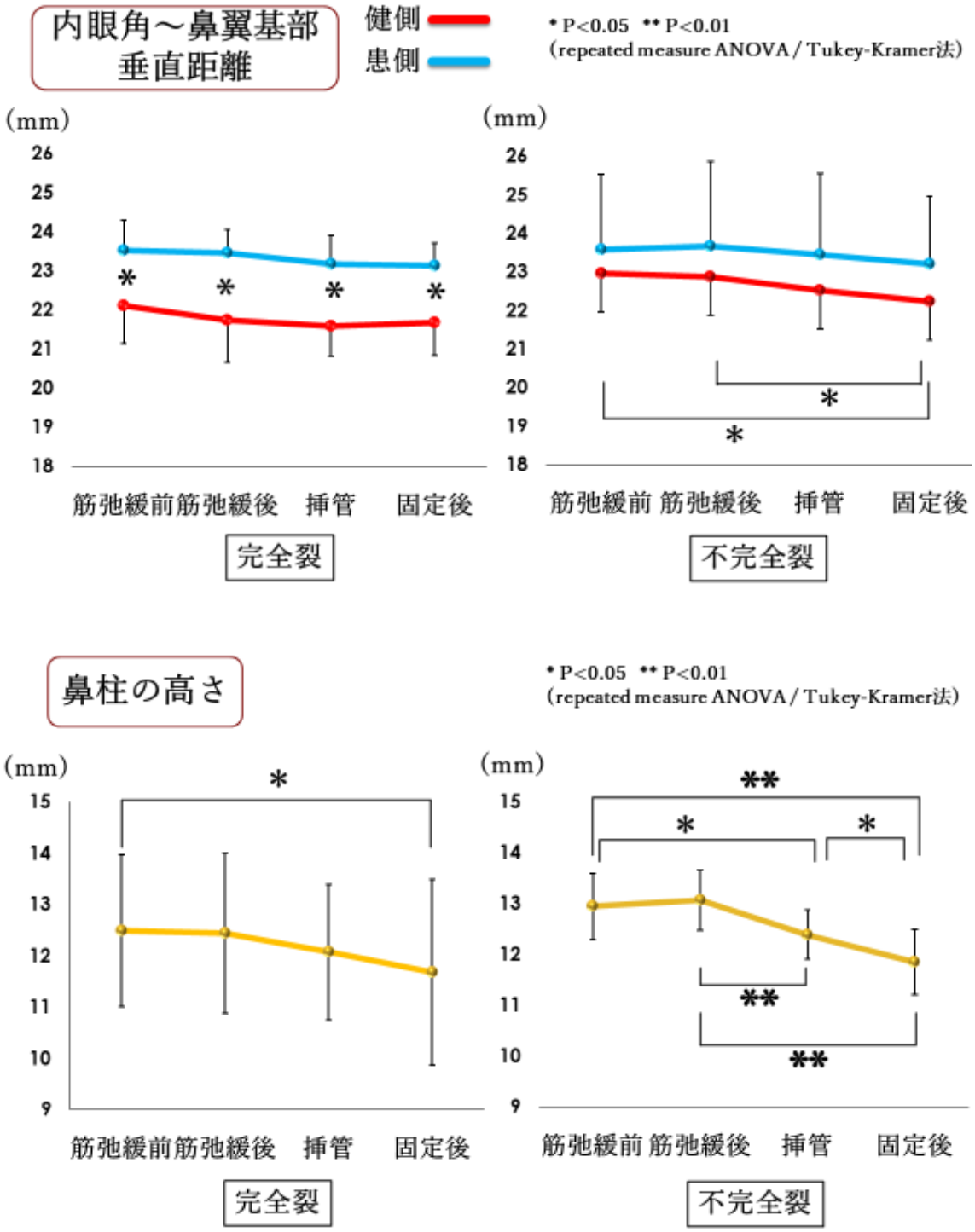

図 6　研究 1-2　麻酔関係操作による各計測距離の変化
（内眼角～鼻翼基部の垂直距離、鼻柱の高さ）

不完全裂の内眼角～鼻翼基部の垂直距離は、患側は有意な差を認めないものの健側は有意に短くなった。鼻柱の高さも、挿管や固定操作により有意に短くなった。

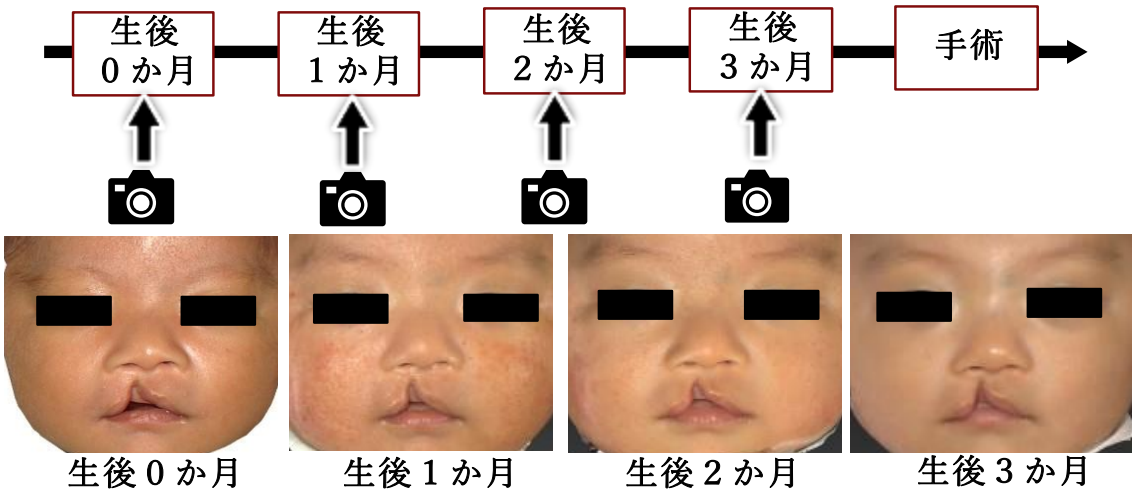

図 7　研究 2-1 における撮影写真

研究 2-1 における撮影のタイミングを示す。

生後 0 か月から 3 か月まで 1 か月に 1 度、仰臥位の患児の顔貌を撮影した。

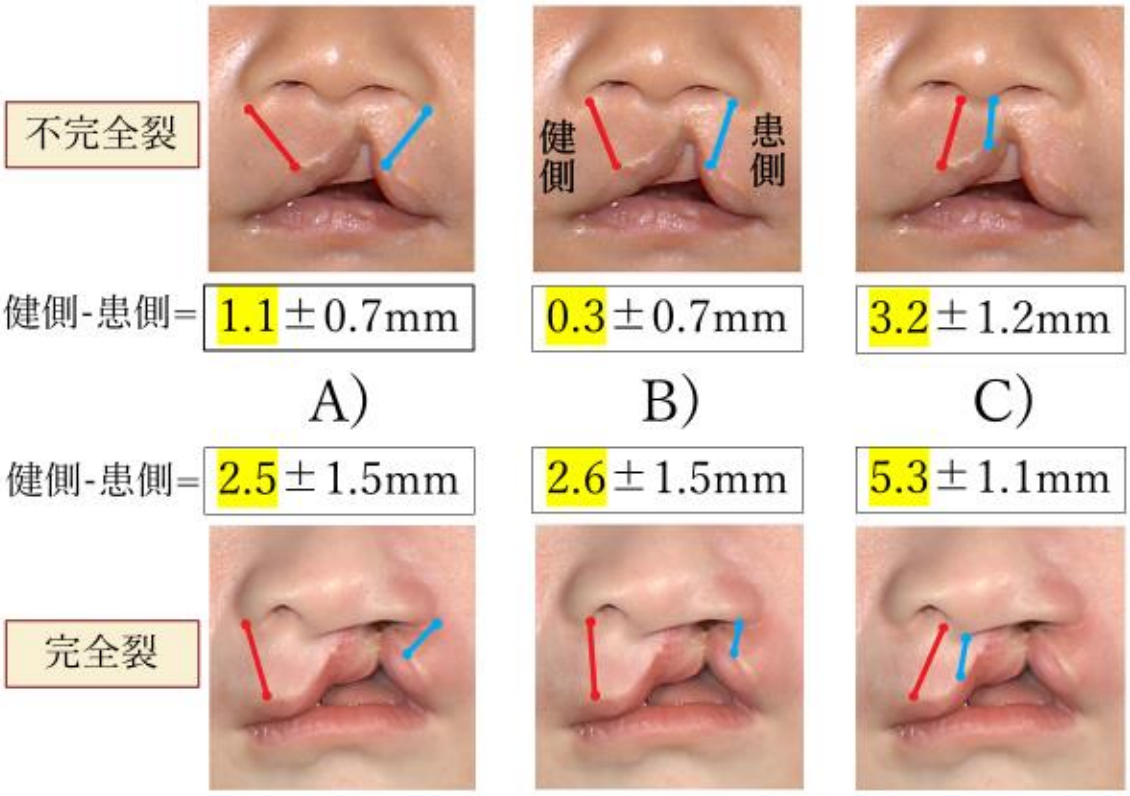

図８ 研究 2-1 生後０か月における白唇垂直長の健側･患側の差(mm)

赤が健側、青が患側を示す。白唇垂直長 A～C の 3 項目すべてにおいて、完全裂が不完全裂よりも差が大きかった。

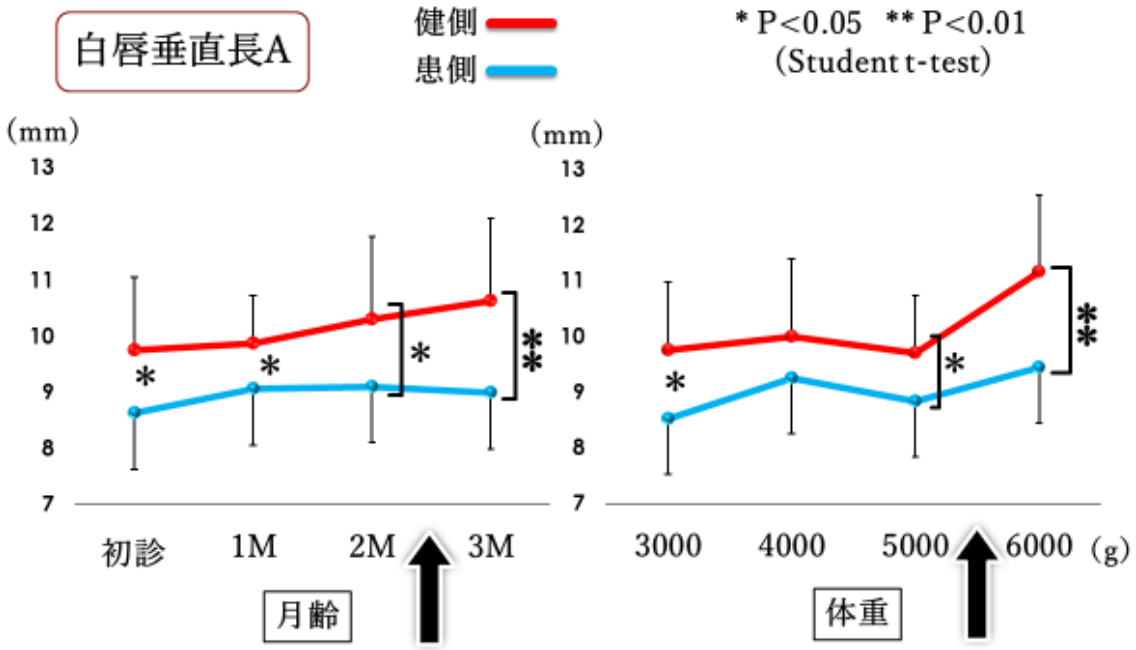

図 9　研究 2-1　不完全裂における各計測距離の変化(mm)
（白唇垂直長 A）

健側と患側の差は生後 2 か月で 1.2±1.3mm、生後 3 か月で 1.6±1.1mm となり、生後 2 か月から 3 か月の間で差が著明に開いた。また体重 5kg 台で健側と患側の差は 0.9±0.8mm、6kg 台で 1.7±1.3mm となり、体重 5kg 台と 6kg 台の間で差が著明に開いた。

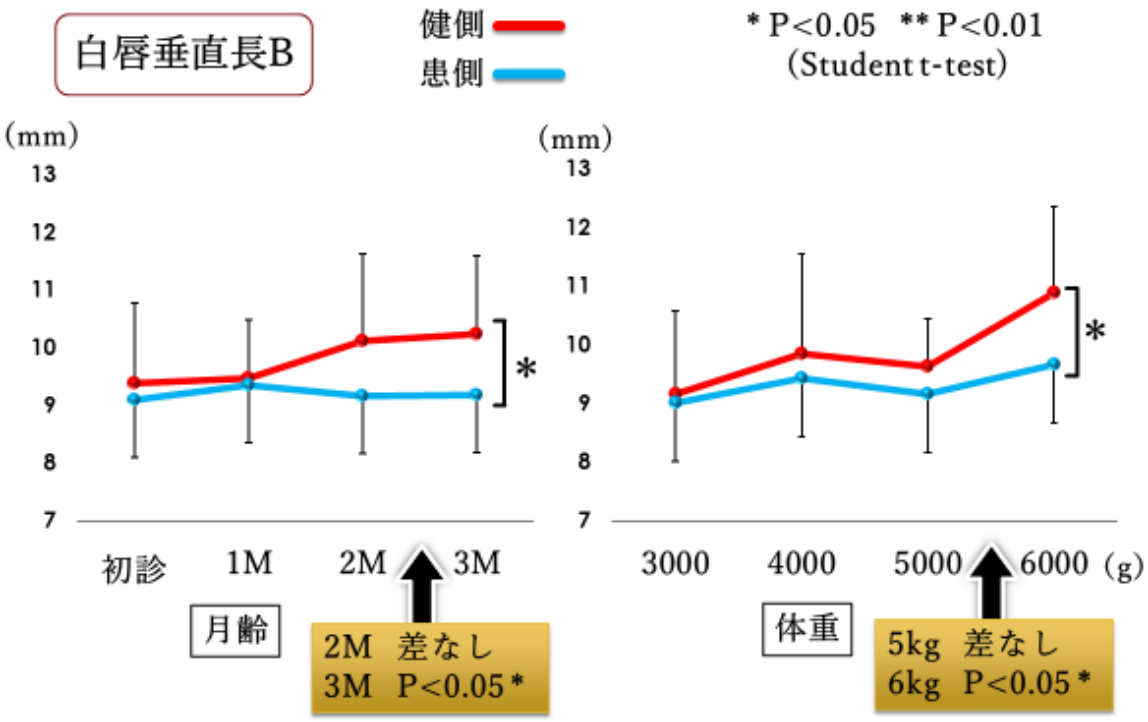

図 9　研究 2-1　不完全裂における各計測距離の変化(mm)
（白唇垂直長 B）

初診時から生後 2 か月まで健側患側間は有意な差を認めなかったが、生後 3 か月になると有意な差を認めた。また体重においても 3kg 台から 5kg 台までは有意な差を認めなかったが、6kg 台になると健側と患側の差が開き、有意な差を認めた。

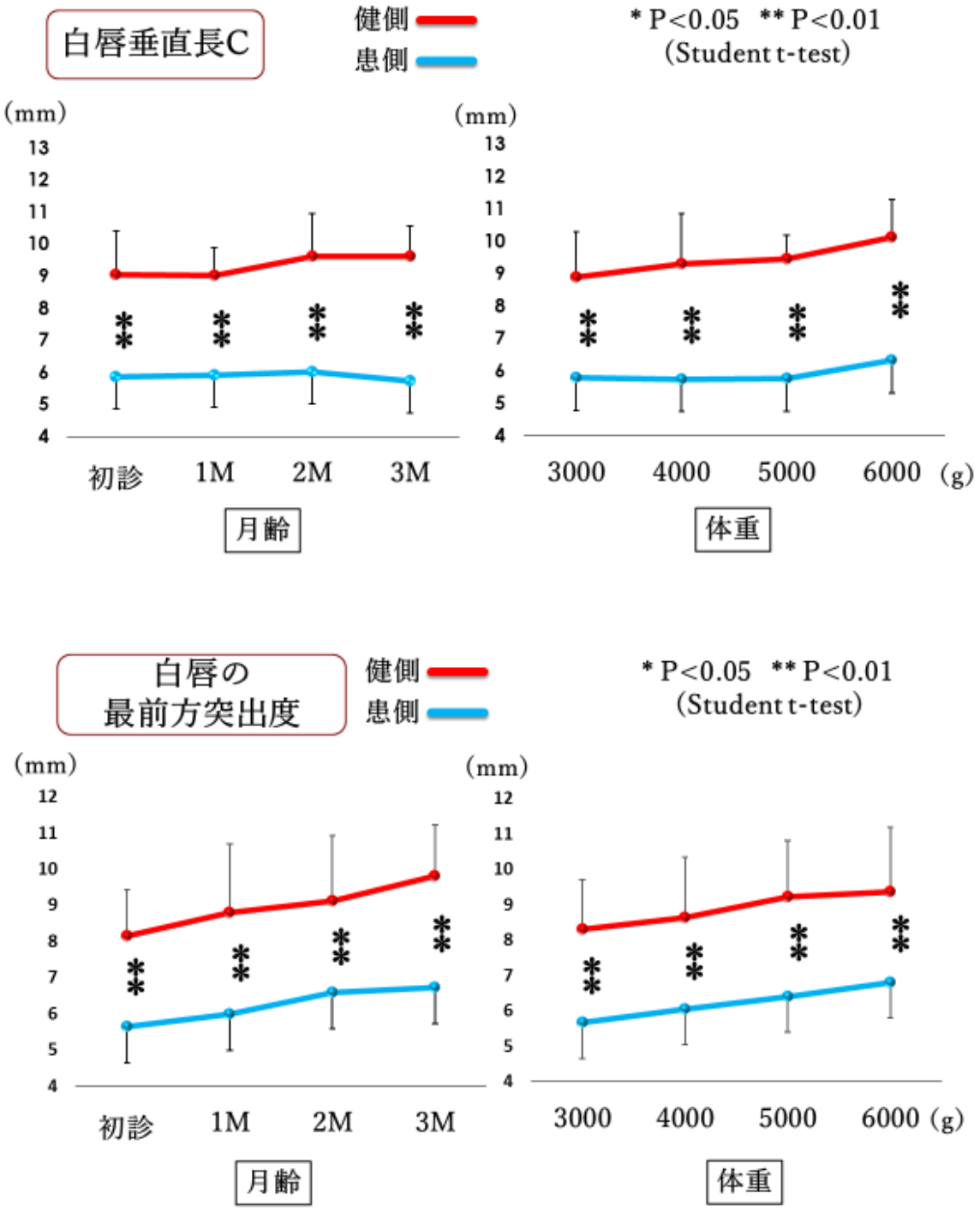

図 9　研究 2-1　不完全裂における各計測距離の変化(mm)
（白唇垂直長 C、白唇の最前方突出度）

どちらも健側患側間は初診時から有意な差を認めたまま成長した。

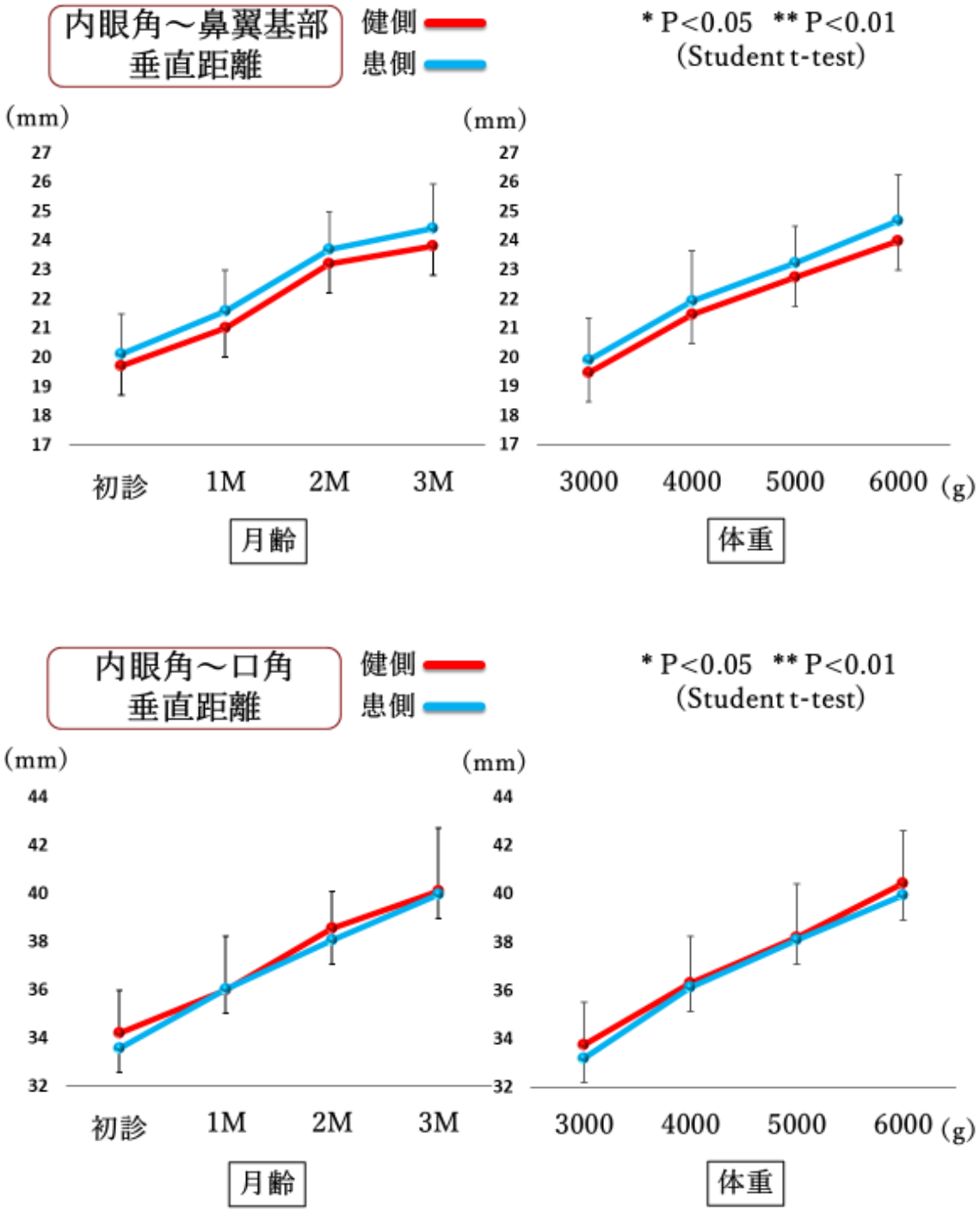

図 9　研究 2-1　不完全裂における各計測距離の変化(mm)
（内眼角～鼻翼基部垂直距離、内眼角～口角垂直距離）

どちらも健側患側間に有意な差を認めないまま成長した。

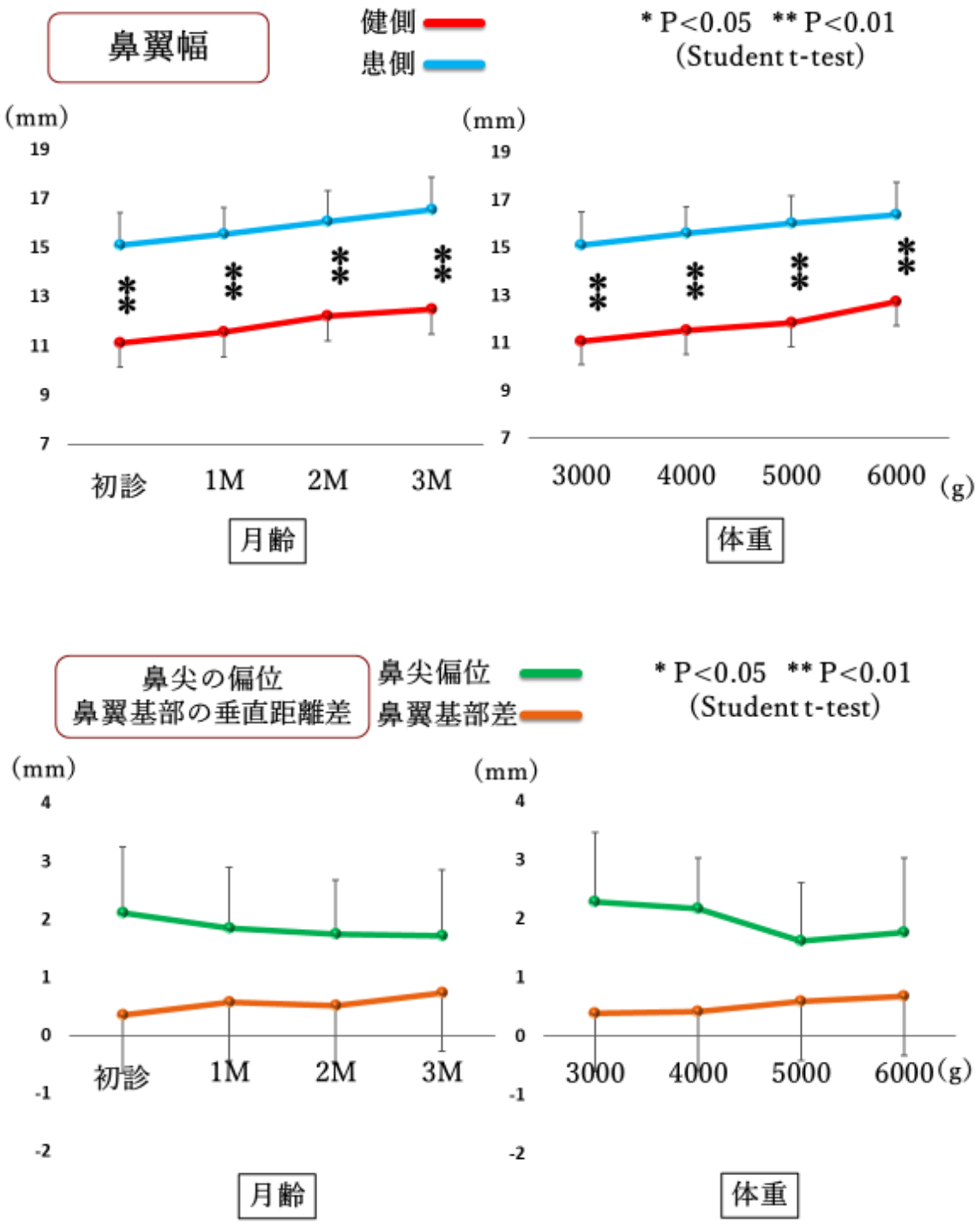

図 9　研究 2-1　不完全裂における各計測距離の変化(mm)
（鼻翼幅、鼻尖の偏位と鼻翼基部の垂直距離差）

鼻翼幅は健側患側間に有意な差を認めたまま成長した。鼻尖の偏位は成長するごとに正中に近づいていった。両側鼻翼基部の垂直距離差はほぼ一定のまま推移した。

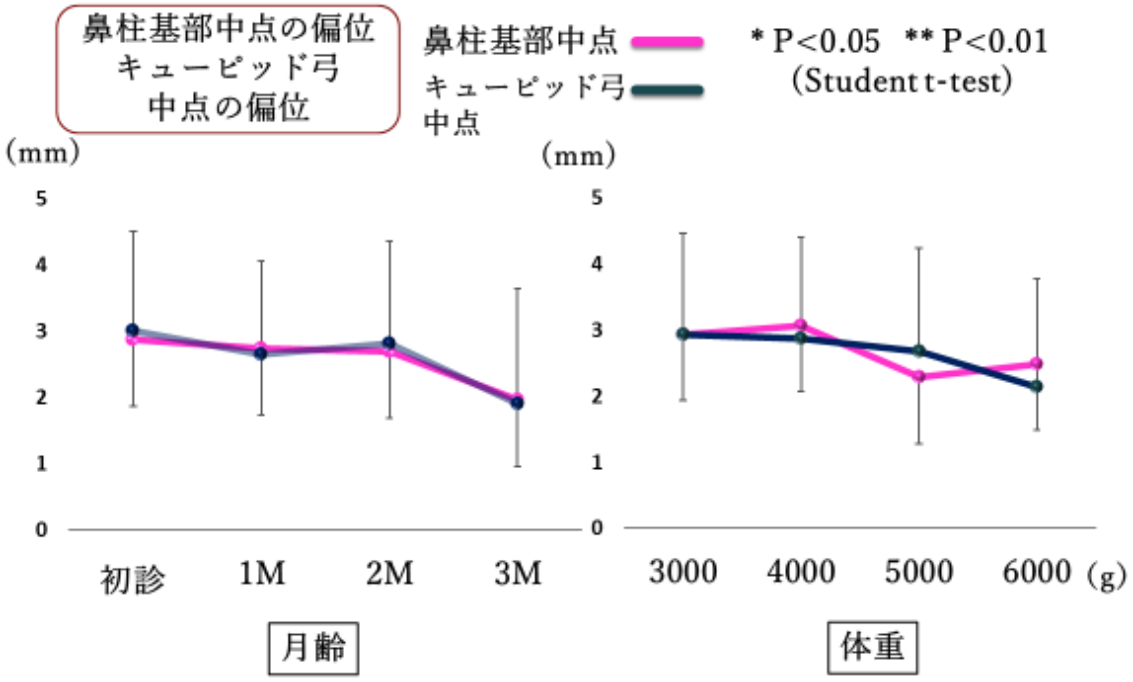

図 9　研究 2-1　不完全裂における各計測距離の変化(mm)
（鼻柱基部中点の偏位とキューピッド弓中点の偏位）

2 項目とも偏位は成長するごとに小さくなり、正中に近づいていった。

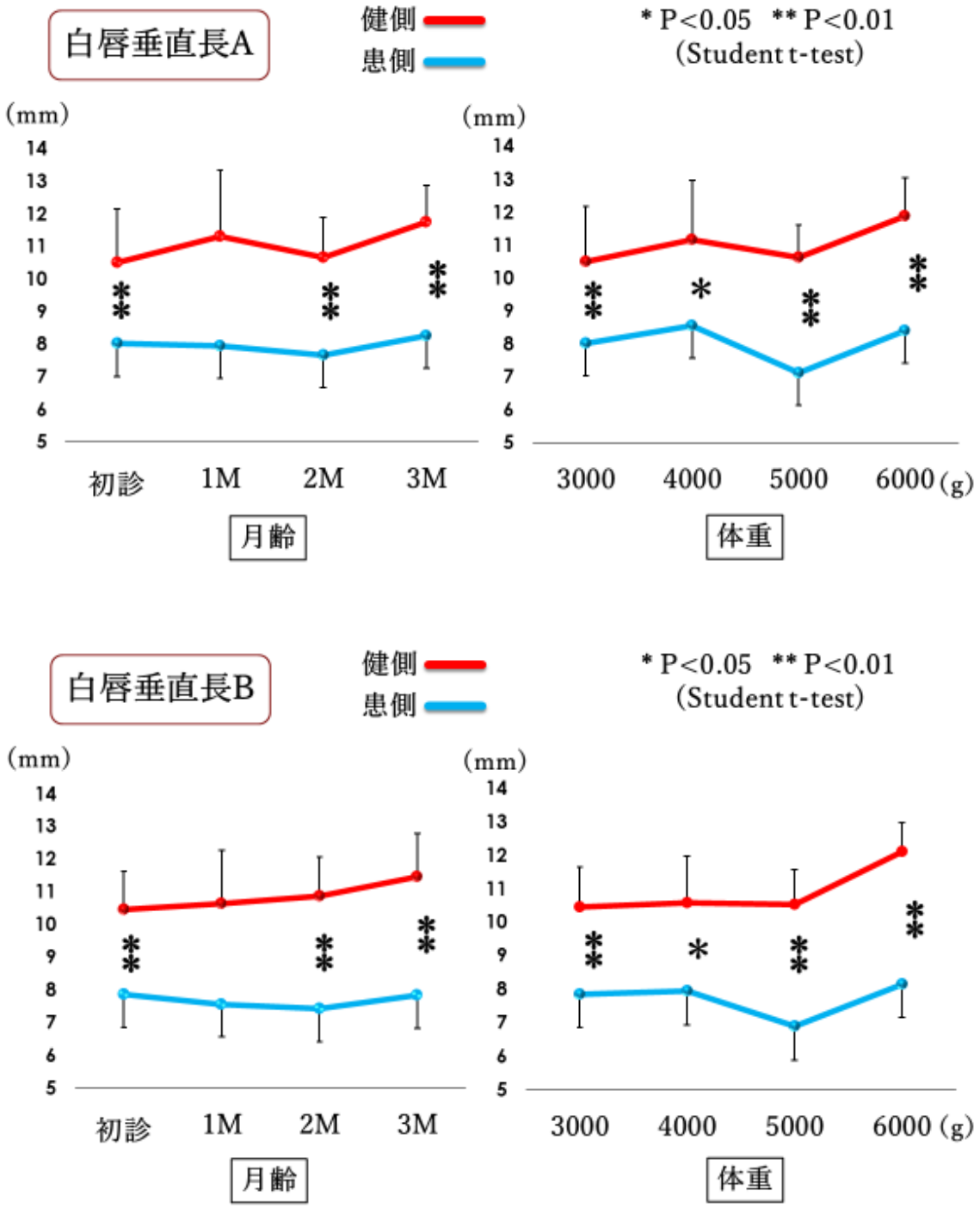

図 10　研究 2-1　完全裂における各計測距離の変化(mm)
（白唇垂直長 A、B）

どちらも初診時より健側と患側の差は有意なまま成長した。

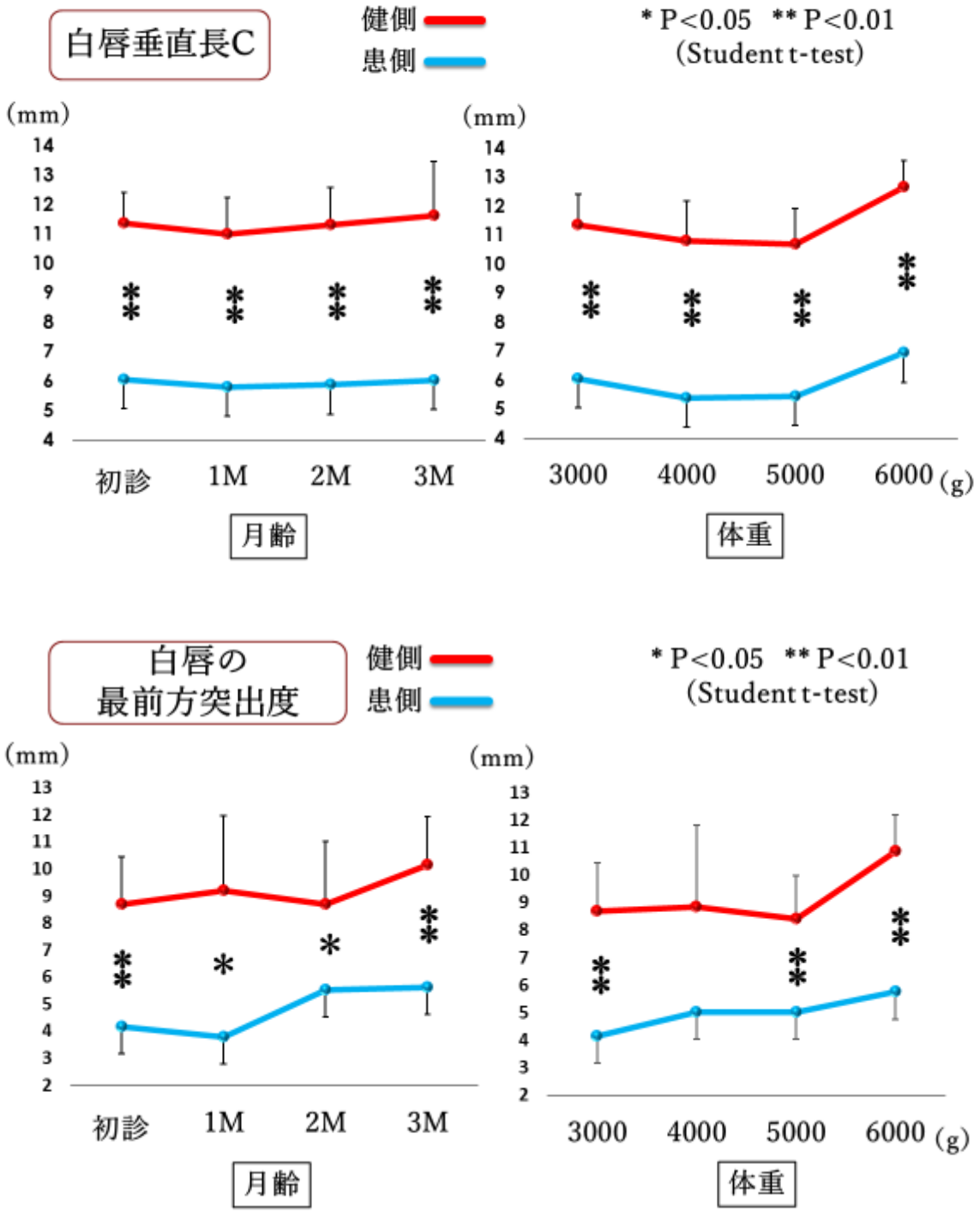

図 10　研究 2-1　完全裂における各計測距離の変化(mm)
（白唇垂直長 C、白唇の最前方突出度）

どちらも初診時より健側と患側の差は有意なまま成長した。

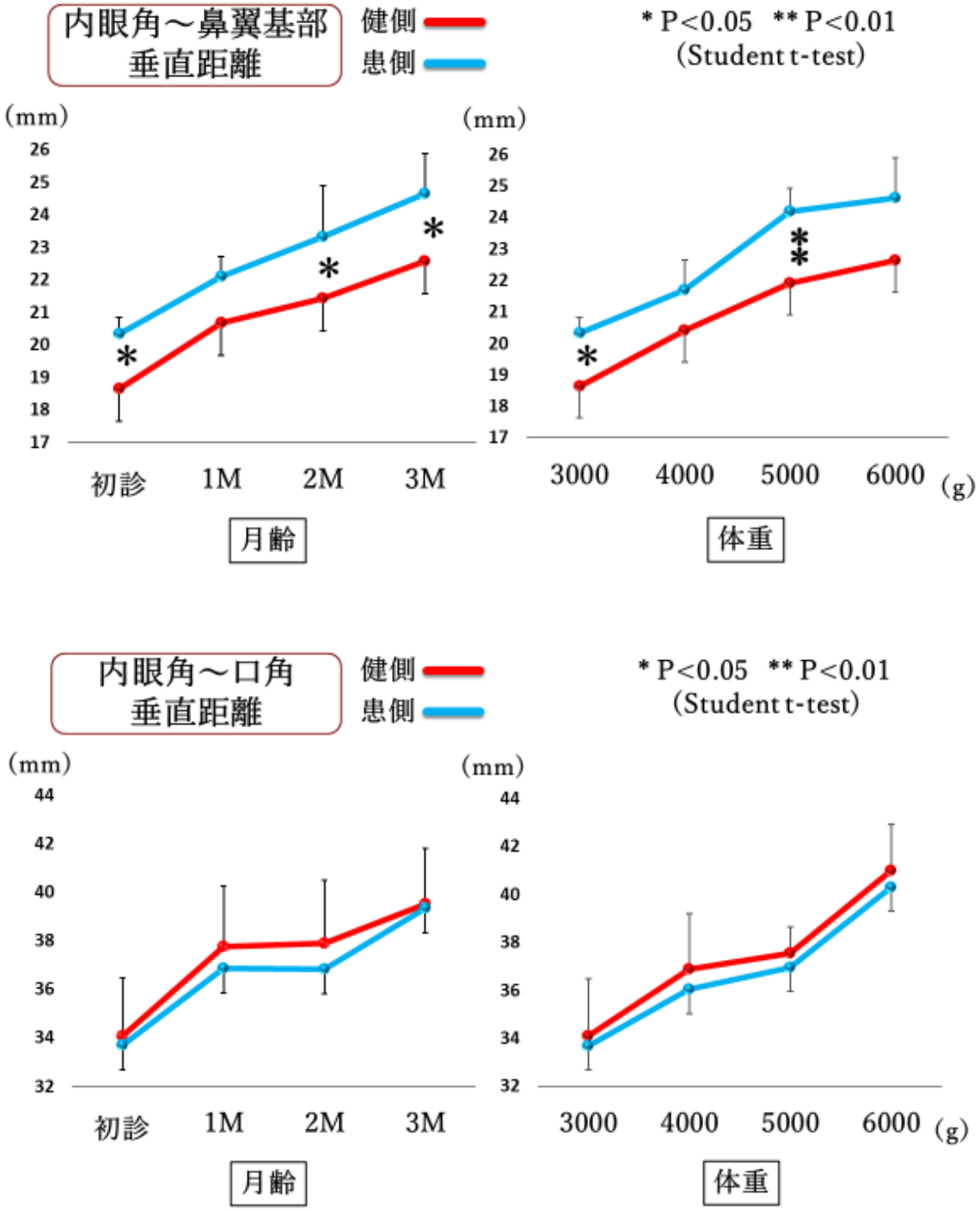

図 10　研究 2-1　完全裂における各計測距離の変化(mm)
（内眼角～鼻翼基部垂直距離、内眼角～口角垂直距離）

内眼角～鼻翼基部の垂直距離の健側患側間は、概ね有意な差を認めながら成長した。内眼角～口角の垂直距離は有意な差を認めないまま成長した。

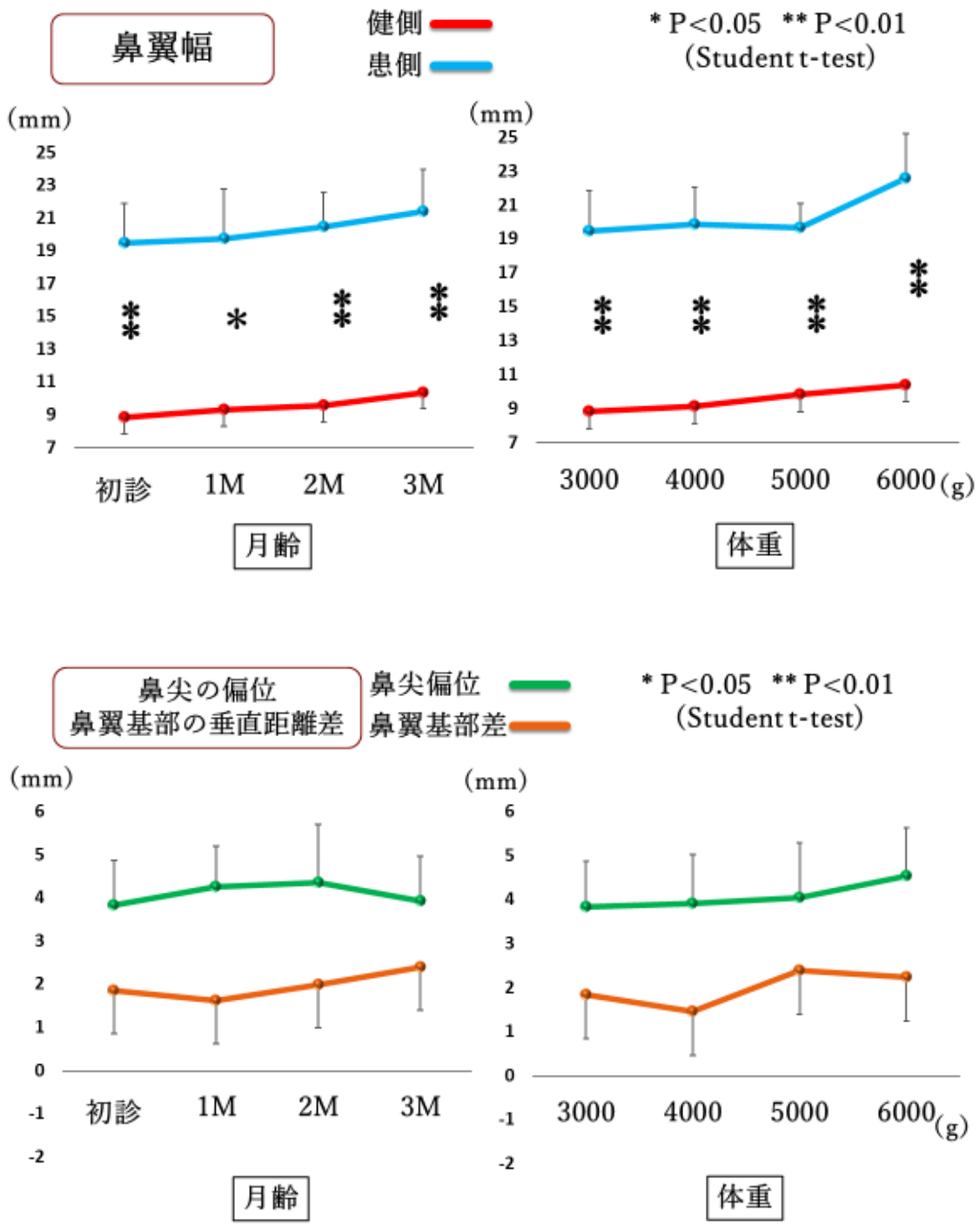

図 10　研究 2-1　完全裂における各計測距離の変化(mm)
（鼻翼幅、鼻尖の偏位と鼻翼基部の垂直距離差）

鼻翼幅の健側患側間は有意な差を認めながら成長した。鼻尖の偏位と両側鼻翼基部の垂直距離差はほぼ一定のまま推移した

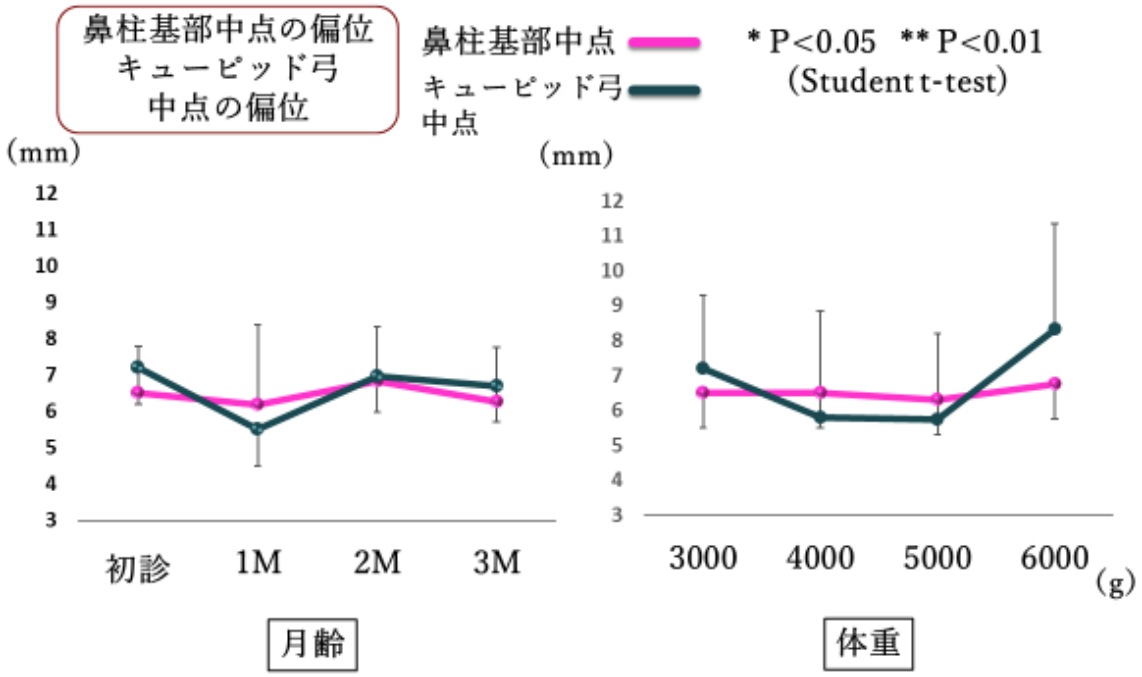

図 10　研究 2-1　完全裂における各計測距離の変化(mm)
（鼻柱基部中点の偏位とキューピッド弓中点の偏位）

２項目間は有意な差を認めないまま成長した。

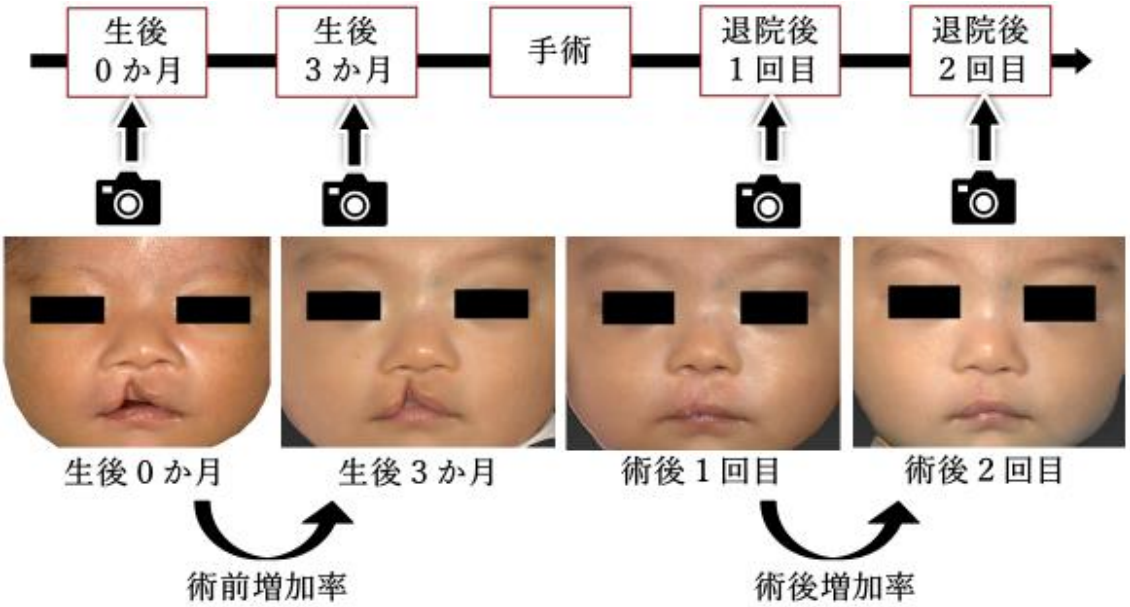

図 11　研究 2-2 における撮影写真

生後 0 か月と 3 か月、手術後の受診 1 回目と 2 回目に仰臥位の患児の顔貌を撮影した。生後 0 か月から 3 か月までの計測距離の増加を術前増加率、術後 1 回目から 2 回目までの計測距離の増加を術後増加率とした。

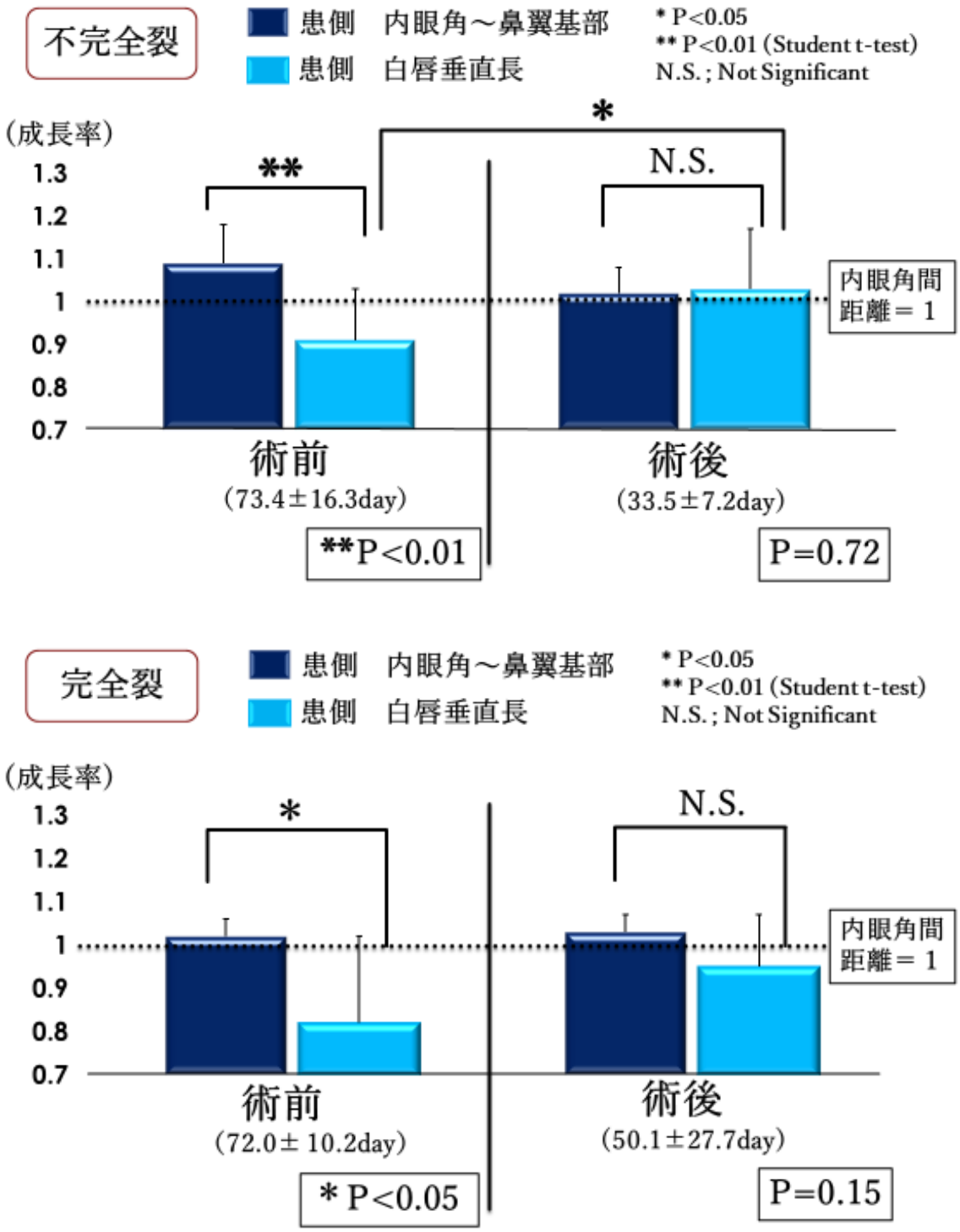

図 12　研究 2-2　術前後における垂直方向の増加率

術前の内眼角間距離の増加率を 1 とした。術前の患側白唇垂直長の増加率は患側内眼角～鼻翼基部の垂直距離と比較して有意に小さい一方、術後は増加して有意な差を認めなくなった。

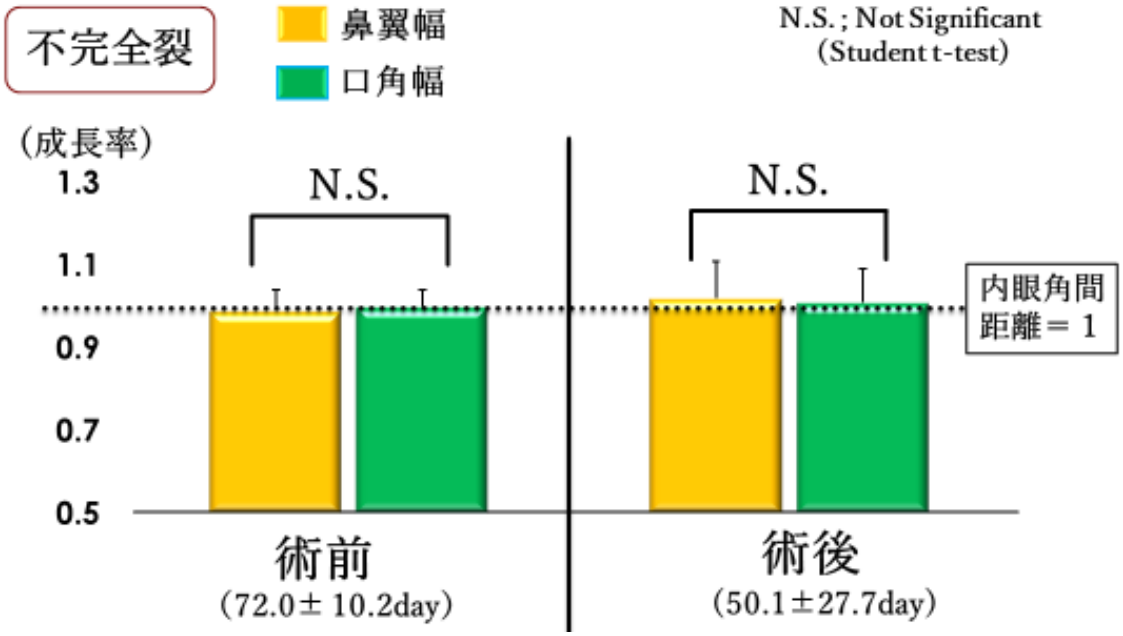

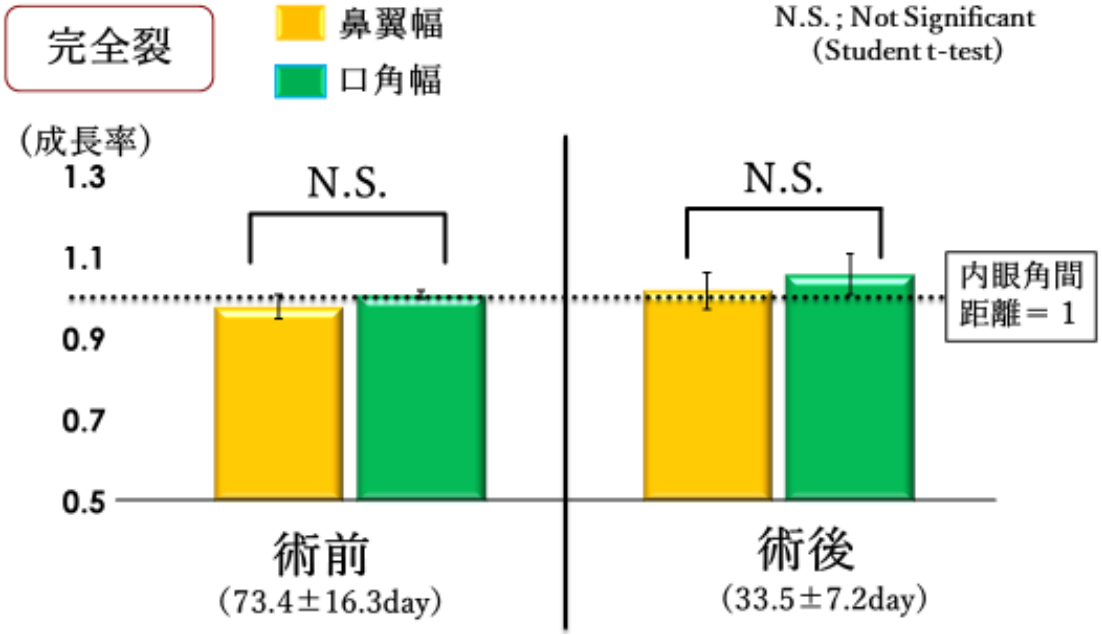

図 13　研究 2-2　術前後における水平方向の増加率

術前の内眼角間距離の増加率を 1 とした。術前、術後ともに鼻翼幅と口角幅の増加率に有意な差は認めず、内眼角間距離の増加率と同程度であった。

表14 研究2-3 不完全裂における計測基準点の変位量(生後0~3か月)

		X	Y	Z
①内眼角点	健側	-1.2±0.7	0	0
	患側	1.2±0.7	0	0
②口角点	健側	-2.1±1.5	-3.9±1.6	-0.5±2.4
	患側	1.9±1.2	-4.8±1.7	0.1±1.4
③鼻翼基部外側点	健側	-0.4±0.5	-3.8±1.1	-0.4±0.6
	患側	0.2±0.9	-4.1±1.1	0.0±0.7
④鼻翼最外側点	健側	-1.1±0.6	-3.3±1.3	-0.5±0.8
	患側	0.7±1.0	-3.8±1.0	0.0±0.7
⑤鼻翼基部内側点	健側	-0.9±0.7	-3.8±1.2	-0.6±0.8
	患側	0.4±1.2	-4.3±1.2	-0.3±0.8
⑥鼻柱基部外側点	健側	-0.5±0.3	-4.2±0.9	-0.3±0.7
	患側	-0.9±0.7	-4.2±0.7	0.0±1.0
⑦鼻柱基部中点		-0.6±0.6	-3.9±1.0	-0.1±0.5
⑧鼻尖部最前方突出点		-0.4±1.0	-4.2±1.6	0.2±0.5
⑨キューピッド弓中点相当点		-0.9±1.6	-4.2±0.9	-0.2±0.9
⑩健側キューピッド弓頂点		-1.3±1.5	-4.3±0.7	-0.3±0.8
⑪健側キューピッド弓披裂側頂点相当点		-0.5±1.6	-4.2±1.3	-0.4±0.9
⑫患側キューピッド弓頂点相当点		-0.2±1.0	-4.2±1.0	-0.3±0.4

X方向は患側を＋、健側を－、Y方向は上方を＋、下方を－、Z方向はXY平面より前方を＋、後方を－で表した。

表 15 研究 2-3 完全裂における計測基準点の変位量(生後 0~3 か月)

		X	Y	Z
①内眼角点	健側	-1.8±0.6	0	0
	患側	1.8±0.6	0	0
②口角点	健側	-1.9±2.2	-4.5±2.7	2.3±2.6
	患側	1.5±1.2	-4.5±3.8	3.3±3.6
③鼻翼基部外側点	健側	-1.3±1.9	-2.4±0.8	1.5±1.3
	患側	0.5±1.9	-3.2±0.9	1.4±1.7
④鼻翼最外側点	健側	-1.4±0.5	-2.1±0.8	1.9±1.1
	患側	1.7±1.2	-3.3±1.4	1.3±1.3
⑤鼻翼基部内側点	健側	-1.1±0.6	-2.6±0.8	1.3±1.3
	患側	0.8±1.3	-3.1±0.7	1.2±1.3
⑥鼻柱基部外側点	健側	-0.7±0.7	-3.2±1.3	1.0±1.3
	患側	0.4±0.9	-3.1±1.2	1.1±1.4
⑦鼻柱基部中点		0.0±0.5	-3.2±1.3	1.2±1.3
⑧鼻尖部最前方突出点		-0.8±0.8	-2.9±0.9	1.5±1.2
⑨キューピッド弓中点相当点		0.2±1.1	-3.7±1.9	1.9±1.4
⑩健側キューピッド弓頂点		-0.7±1.1	-3.5±1.4	2.3±1.6
⑪健側キューピッド弓 披裂側頂点相当点		0.4±0.8	-3.2±2.2	1.5±1.6
⑫患側キューピッド弓 頂点相当点		-0.3±1.4	-2.4±2.4	1.5±2.2

X 方向は患側を＋、健側を－、Y 方向は上方を＋、下方を－、Z 方向は XY 平面より前方を＋、後方を－で表した。

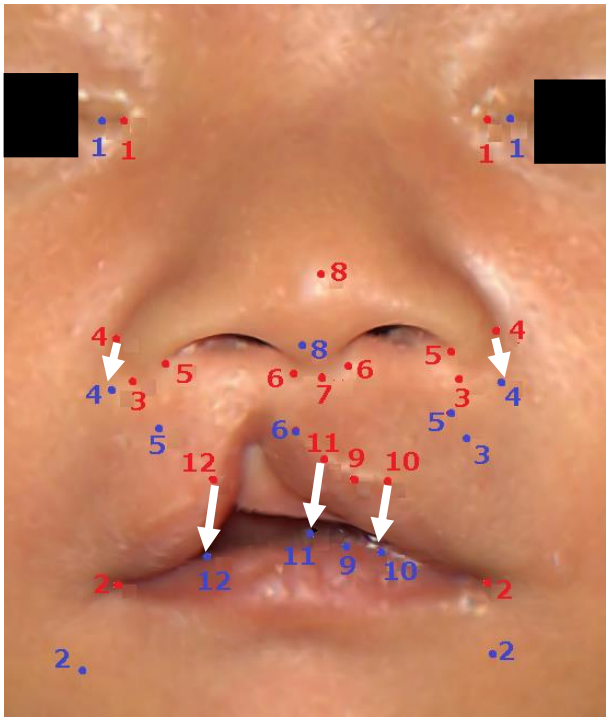

1. 健側/患側　内眼角点
2. 健側/患側　口角点
3. 健側/患側　鼻翼基部外側点
4. 健側/患側　鼻翼最外側点
5. 健側/患側　鼻翼基部内側点
6. 健側/患側　鼻柱基部外側点
7. 鼻柱基部中点
8. 鼻尖部最前方突出点
9. キューピッド弓中点相当点
10. 健側　キューピッド弓頂点
11. 健側　キューピッド弓披裂側頂点相当点
12. 患側　キューピッド弓頂点相当点

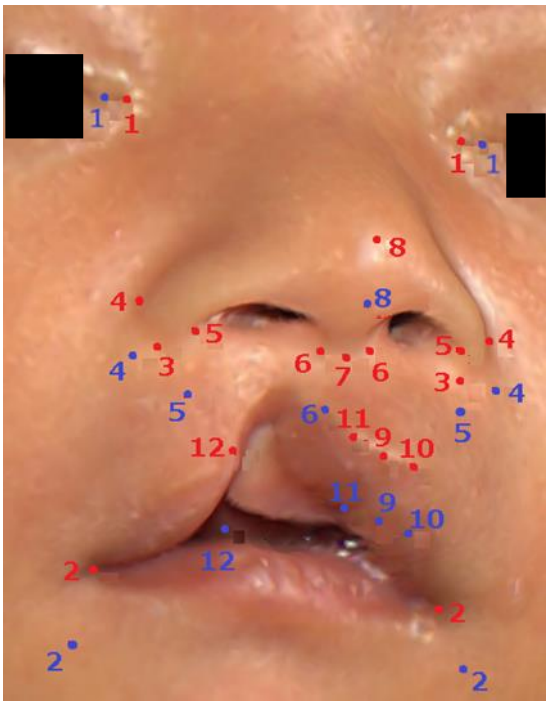

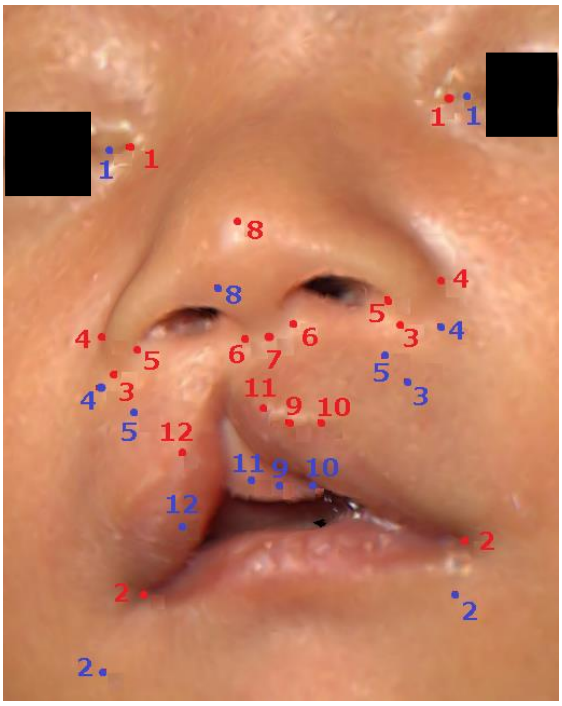

図 14　研究 2-3　計測基準点の変位量の 1 例（正面、側面）

赤が生後 0 か月、青が生後 3 か月の計測基準点を示す。生後 0 か月の写真に、生後 0 か月と 3 か月の計測基準点を表示した。