The University of Osaka
Institutional Knowledge Archive

Title	ラット根管治療モデルを用いた高周波根尖療法の評価
Author(s)	松井, 沙織; 前薗, 葉月; 野杁, 由一郎 他
Citation	大阪大学歯学雑誌. 2021, 66(1), p. 1-4
Version Type	VoR
URL	https://hdl.handle.net/11094/88659
rights	
Note	

The University of Osaka Institutional Knowledge Archive : OUKA

https://ir.library.osaka-u.ac.jp/

The University of Osaka

阪大歯学誌　66(1)：1～4，2021

ラット根管治療モデルを用いた高周波根尖療法の評価

松井　沙織[1)]，前薗　葉月[1)]，野杁　由一郎[2)]，林　美加子[1)]

（令和3年10月14日受付）

はじめに

根尖性歯周炎は根管内の細菌感染により惹起される疾患であり，治療としては主に手用ファイルやロータリーファイルによる感染根管内の感染源の機械的除去や，次亜塩素酸ナトリウム水溶液やEDTAを用いた根管の化学的清掃，ならびに水酸化カルシウム製剤などの根管貼薬による根管内残存細菌の化学的コントロールが臨床において併用されている。しかし，側枝やイスムスなどの解剖学的形態の複雑さや根尖孔外バイオフィルムなどが原因で，通常の根管治療では治癒しない症例と遭遇することがある。このような感染源を完全に除去することは困難であり，今なお様々な新規治療法の開発研究が行われている。

今回，非外科的な処置の一つとして，高周波を用いた根尖性歯周炎の治療法である「高周波根尖療法」に着目した。高周波は，ジアテルミー療法として幅広く利用されており，骨折後の骨に対して超音波を照射することによって骨癒合を促進させるなど，硬軟両組織において治癒促進作用を有する[1)]ことが報告されている。高周波による発熱は，電流が通電する際に導体中の自由電子が導体を構成する分子と衝突して惹起される振動エネルギーであり，歯科領域では電気メスがこの原理を応用して使用されている。一方，高周波の間接的な応用方法として，化骨治癒促進作用があり，日本でも，遷延治癒骨折と偽関節に対して整形外科領域で応用されており[2)]，歯科領域においても近年ではインプラント埋入部の治癒促進にも利用されている[3)]。また，これまでに高周波照射が各種浮遊細菌への殺菌効果を示すこと[4)]，骨芽細胞からの細胞増殖因子の遺伝子発現を誘導すること[5)]，またヒトへの臨床応用にて有意に高周波照射が根尖病変の治癒を促進すること[6)]が報告されている。しかし，作用機序については未解明のままである。

近年，我々のグループは，ラット感染根管治療モデルの開発に成功した[7)]。これは，ラットの下顎第一臼歯に根尖性歯周炎を惹起し，ラバーダム防湿下で根管拡大・形成，根管充填を行うもので，マイクロCTにて近心根の病変体積変化を経時的に観察可能なモデルである。

本稿では，このラット感染根管治療モデルに改良を加え，新しい高周波治療モデルを開発し，このモデルを用いて，根尖性歯周炎における高周波根尖療法の作用機序についての概要とこれまでの研究成果について解説する。

高周波根尖根尖療法モデルの開発

10週齢雄性Wistar系ラットを用い，ラット下顎両側第一臼歯を露髄させ，4週間放置することで根尖性歯周

1）大阪大学大学院歯学研究科　口腔分子感染制御学教室（歯科保存学教室）
2）新潟大学大学院医歯学総合研究科　口腔健康科学講座　う蝕学分野

本総説の一部内容は，令和3年8月5日に開催された大阪大学歯学会第131回例会において，令和2年度優秀研究奨励賞受賞講演（対象論文：Matsui S, Yoneda N, Maezono H, Kuremoto K, Ishimoto T, Nakano T, Yumoto H, Ebisu S, Noiri Y, Hayashi M.（2020）: Assessment of the functional efficacy of root canal treatment with high-frequency waves in rats. *PLoS One*. **15**: e0239660.）として発表した。

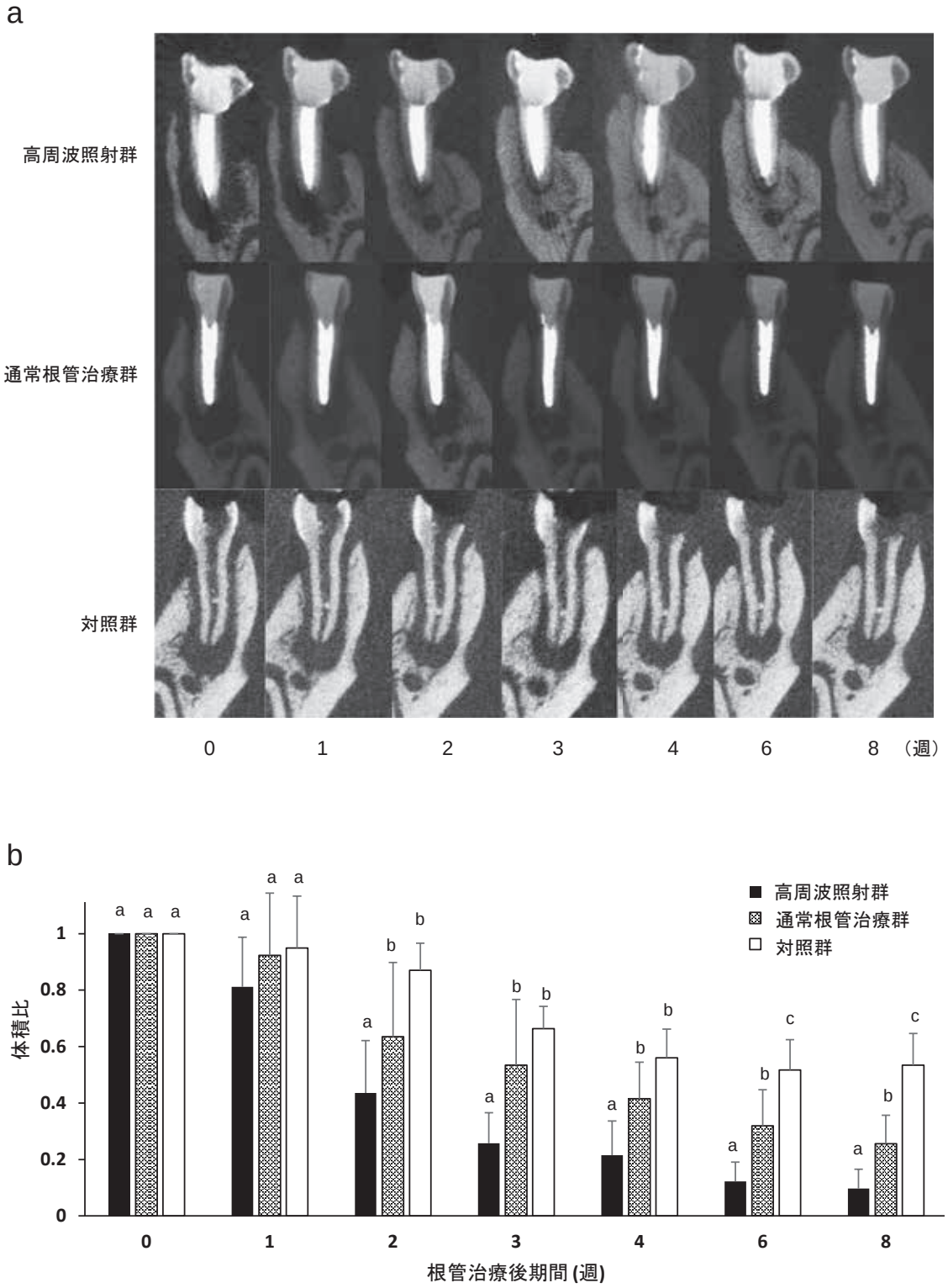

図１　ラット第一臼歯近心根病変の体積変化

a. 各時点での下顎第一臼歯の近心根頬舌断面の代表的なマイクロ CT 画像

b. 近心根の体積変化（比率）

マイクロ CT データの解析により各期間における近心根の根尖病変体積を計測した（各 n = 6）。グラフは根管治療後 0 週の体積に対する各期間の体積の比の平均値と標準偏差を示す。同一週の群において異なる文字間に有意差を認める（Tukey's test, $p < 0.05$）。

炎を誘発した。右側第一臼歯は露髄後４週に感染根管治療を行い，高周波照射群と通常根管治療群に分類した。高周波照射群には，根管充填直前に根尖孔外および根管内に各３回高周波照射を行った後，根管充填を行った。通常根管治療群は通法通り根管充填を行った。左側第一臼歯は未処置の対照群とした。各群において近心根の根尖病変を対象に，マイクロ CT の撮影を行い，近心根の根尖病変体積をそれぞれ算出した。近心根の根尖病変の体積は，対照群と比較して高周波照射群と通常根管治療群は有意に縮小を認め，高周波照射により，根管治療後６週以降有意に縮小し（図１），ラット高周波根尖療法モデルの開発に成功した。

高周波根尖療法のメカニズムの検討

高周波照射の効果を示す対象が細菌か宿主側のいずれか，または，両者であるかについても検討を加えた。まず，通常の感染根管治療および高周波根尖療法直後の根管内に残存している総細菌数と生細菌数の定量解析を行ったところ，根管内の生細菌数及び総細菌数は，対照群と比較すると高周波照射群と通常根管治療群では有意に減少したが，高周波照射群と通常根管治療群間に有意差は認めなかった（図２）。

次に，免疫組織化学的検索は，根管治療後２，３週に下顎骨を採取し，脱灰，パラフィン包埋後，薄切切片を作製した。切片には IL-1β，FGF2，TGF-β1 に対する特異抗体を用いた酵素抗体法染色を施し，免疫組織化学的検索を行ったところ，IL-1β は根管治療後２週において，高周波照射群と通常根管治療群の両群で陽性細胞が根尖病変内に広く発現していたのに対し，根管治療後３週になると両群で発現が一部に限局し，また，発現が減退した。FGF2 および TGF-β1 は，根管治療後３週の高周波照射群では通常根管治療群と比較して根尖病変内に陽性細胞の発現増強を認めた（図３）。

おわりに

本稿で述べた研究成果から，高周波根尖療法は，根尖病変内において TGF-β1 および FGF2 を誘導することにより，根尖病変の治癒を促進することが考えられる。以上より，高周波根尖療法は宿主側である根尖部周囲組織に対し作用し，根尖病変の治癒促進に寄与することが明らかとなり，非外科的歯内療法の一つとして有用であることが示唆された。現在，ヒトへの臨床応用も開始されており，今後，照射回数などの条件を検討し，より効果的な治療法としての確立を目指す。

謝　辞

本研究の遂行にあたり，多大なる御協力と御助言を頂いた徳島大学大学院医歯薬学研究部歯周歯内治療学分野 湯本浩通教授と大阪大学大学院歯学研究科歯科保存学教室の教室員各位に厚く御礼申し上げます。

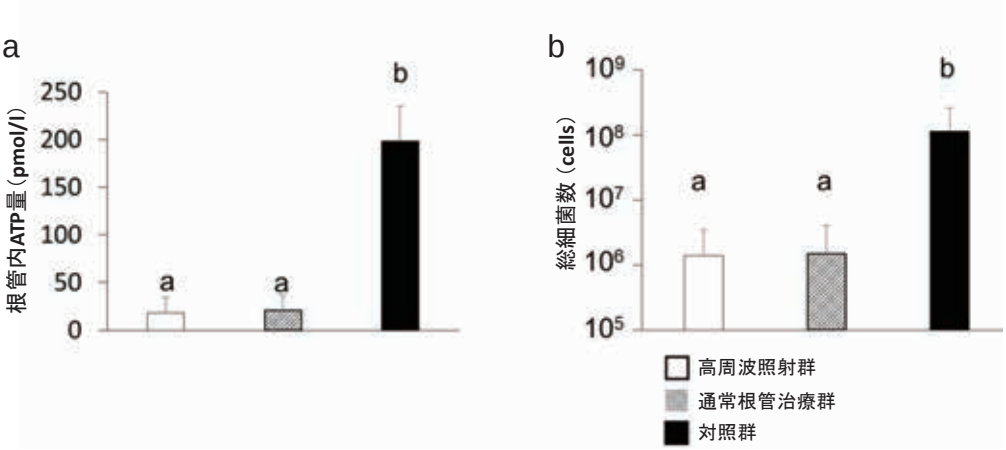

図２　ラット感染根管治療モデルにおける第一臼歯近心根の細菌学的評価

a: 感染根管治療直後の根管内 ATP 量（生細菌数）

b: 感染根管治療直後の根管内総細菌数

露髄後４週に感染根管治療および高周波照射直後の根管内細菌量をリアルタイム PCR にて定量を行い，対照群として左側第一臼歯の根管内細菌量を同時に定量した（各 n ＝ 5）。グラフはその平均値と標準偏差を示す。同一グラフ内の異なる文字間に有意差を認める（Steel-Dwass test, $p < 0.05$）。

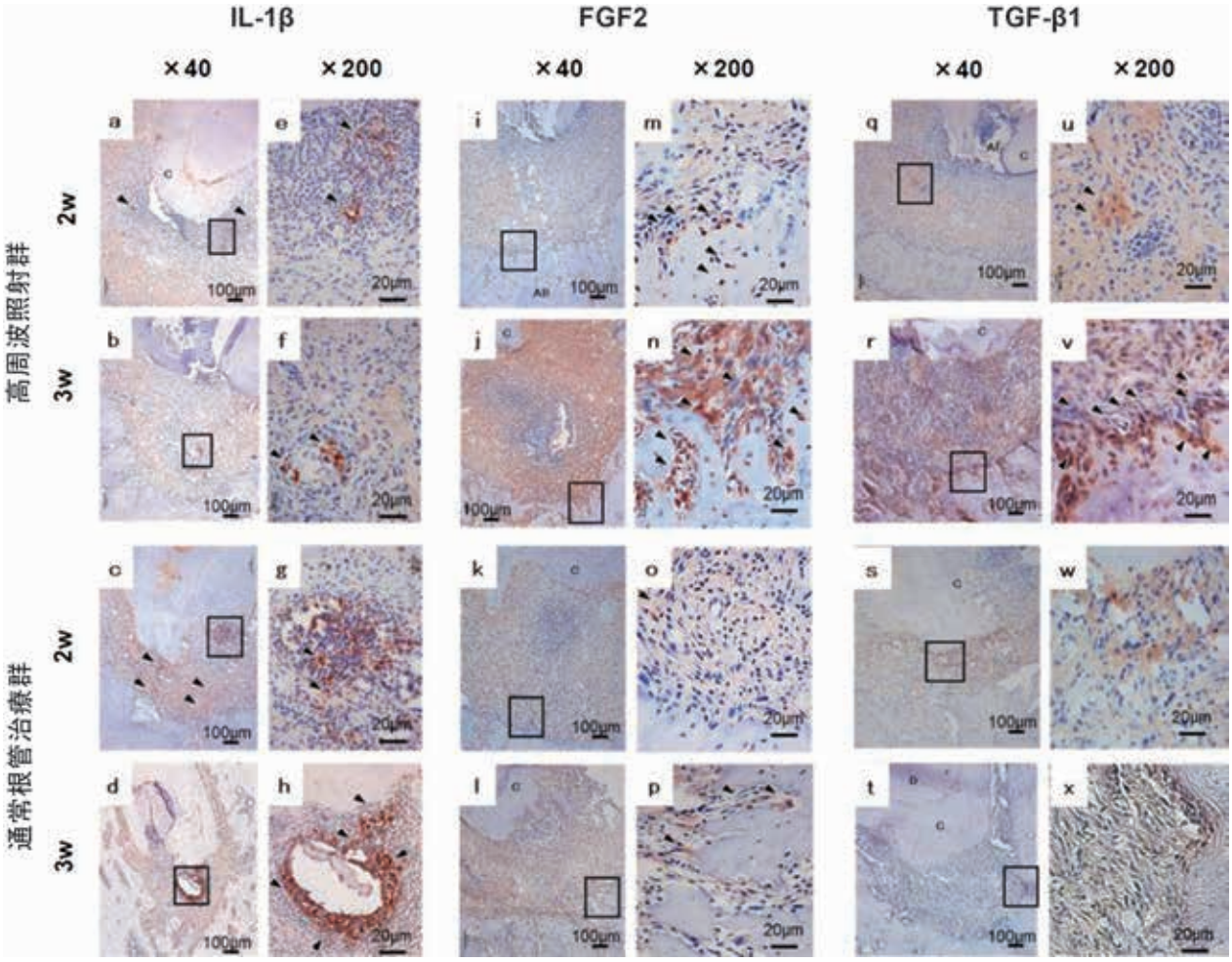

図 3　近心根病変の免疫組織化学的分析

根管治療後 2 週（a，c，e，g，i，k，m，o，q，s，u，w）および 3 週（b，d，f，h，j，l，n，p，r，t，v，x）の歯周組織において，IL-1β（a-h），FGF2（i-p），TGF-β1（q-x）の免疫組織化学的分析を行った。図 e-h，m-p，u-x はそれぞれ図 a-d，i-l，q-t の枠内を高倍率で表示したものである。AB：歯槽骨，C：セメント質，D：象牙質，P：歯髄，矢尻：陽性細胞

文　献

1）Jing D, Cai J, Wu Y, Shen G, Li F, Xu Q, Xie K, Tang C, Liu J, Guo W, Wu X, Jiang M, Luo E.（2014）: Pulsed electromagnetic fields partially preserve bone mass, microarchitecture, and strength by promoting bone formation in hindlimb-suspended rats. *J Bone Miner Res*. **29**: 2250-61.

2）Mollon B, da Silva V, Busse JW, Einhorn TA, Bhandari M.（2008）: Electrical stimulation for long-bone fracture-healing: a meta-analysis of randomized controlled trials. *J Bone Joint Surg Am.* **90**: 2322-30.

3）Franchi M, Bacchelli B, Giavaresi G, De Pasquale V, Martini D, Fini M, Giardino R, Ruggeri A.（2007）: Influence of different implant surfaces on peri-implant osteogenesis: histomorphometric analysis in sheep. *J Periodontol*. **78**: 879-88.

4）Yumoto H, Tominaga T, Hirao K, Kimura T, Takahashi K, Sumitomo T, Bando N, Matsuo T.（2012）: Bactericidal activity and oral pathogen inactivation by electromagnetic wave irradiation. *J Appl Microbiol.* **113**: 181-91.

5）Yumoto H, Hirao K, Tominaga T, Bando N, Takahashi K, Matsuo T.（2015）: Electromagnetic wave irradiation promotes osteoblastic cell proliferation and up-regulates growth factors via activation of the ERK1/2 and p38 MAPK pathways. *Cell Physiol Biochem.* **35**: 601-15.

6）富永敏彦（2011）：電磁波の歯内療法への応用―EMAT（Electro-Magnetic Apical Treatment）―．四国歯誌．**24**: 1-31，平成 23.

7）Yoneda N, Noiri Y, Matsui S, Kuremoto K, Maezono H, Ishimoto T, Nakano T, Ebisu S, Hayashi M.（2017）: Development of a root canal treatment model in the rat. *Sci Rep*. **7**: 3315.