The University of Osaka
Institutional Knowledge Archive

Title	両側唇裂に合併した両側上唇瘻の1例
Author(s)	三浦, 康寛; 永田, 雅英; 北川, 太二 他
Citation	日本口腔外科学会雑誌. 2004, 50(11), p. 649-651
Version Type	VoR
URL	https://hdl.handle.net/11094/89693
rights	
Note	

The University of Osaka Institutional Knowledge Archive : OUKA

https://ir.library.osaka-u.ac.jp/

The University of Osaka

両側唇裂に合併した両側上唇瘻の1例

三浦康寛・永田雅英・北川太二
田中恵美子・古郷幹彦

A case of bilateral upper lip pits with bilateral cleft lip

MIURA Yasuhiro ・ NAGATA Masahide ・ KITAGAWA Taiji
TANAKA Emiko ・ KOGO Mikihiko

Abstract: Congenital lip pits usually occur in the lower lip or the angle of mouth, but those in the upper lip are extremely rare. We report a case of bilateral upper lip pits with bilateral cleft lip. The patient was a 1-month-old girl with bilateral cleft lip. Two congenital lip pits were symmetrically located on the upper lip. Excision of these lip pits was performed at the time of cheiloplasty. Histological examination showed that the lip pit tract was lined by squamous epithelium. Surgical excision provided a good outcome without recurrence of lip pits. However, the etiology of congenital upper lip pits remains obscure.

Key words: upper lip pit（上唇瘻），cleft lip（口唇裂），bilateral（両側性）

緒　　言

唇顎口蓋裂に合併する口唇部の瘻孔の頻度は0.5～0.9％といわれている[1]．上唇に存在する瘻孔の頻度は口唇周囲にみられる先天性の瘻孔のなかでも下唇や口角部に発生する症例に比べてきわめてまれである．今回われわれは両側唇裂に合併し，両側上唇赤唇部に瘻孔を認めた症例を経験したので，若干の文献的考察を加えて報告する．

症　　例

患　児：生後1か月，女児．

主　訴：審美障害．

現病歴：2003年8月■日に帝王切開にて出生した．生下時体重は2122g，身長45.0cm，頭囲28.5cm, Apgar score 8/10であった．低出生体重児であったために9月■日まで栄養管理を目的に入院していた．頸部に先天性表皮欠損を認め，両側唇裂を伴っていた．その他先天的な異常は認めず，染色体検査でも異常は認めなかった．頸部の表皮欠損部は痂皮化を認めている．唇裂による審美障害のため，精査を目的に9月■日当科を受診した．

家族歴：父，母，姉に先天性異常は認めなかった．

現　症：

全身所見；体重5316g，未定頸であった．

顔貌所見；両側不完全唇裂を認めた．瘻孔は両側の上唇，いわゆる外側唇の赤唇部に1個ずつ認められた（**写真1**）．右側の瘻孔は直径約3 mm，深さ約10mmであり，左側の瘻孔は直径約3 mm，深さ約5 mmであった．瘻孔より分泌物などは認めなかった．中間唇には異常所見は認めなかった（**写真2**）．

口腔内所見；上下顎の歯の萌出は認めなかった．歯槽部，口蓋部には異常所見は認めなかった．

臨床診断：両側不完全唇裂，両側上唇瘻．

処置および経過：2003年12月■日，全身麻酔下にて口唇瘻摘出術と口唇形成術を同時に施行した．本症例においては口唇瘻が外側唇に存在しており，摘出による外側唇の不足を補うため，口唇形成術の切開法は中間唇に三角弁法を用いて行った．

摘出標本病理組織学的所見：上皮表層から筋層にかけて上皮の陥入を認めた．周囲には軽度の炎症細胞浸潤を伴っていた（**写真3**）．

病理組織学的診断：先天性口唇瘻．

考　　察

口唇周囲に存在する先天性の瘻孔のなかでは下唇，口角

大阪大学大学院歯学研究科顎口腔病因病態制御学講座（口腔外科学第1教室）
（主任：古郷幹彦教授）
Division of Pathogenesis and Control of Oral Diseases, Graduate School of Dentistry, Osaka University（Chief: Prof. KOGO Mikihiko）
受付日：2004年1月9日
採択日：2004年8月24日

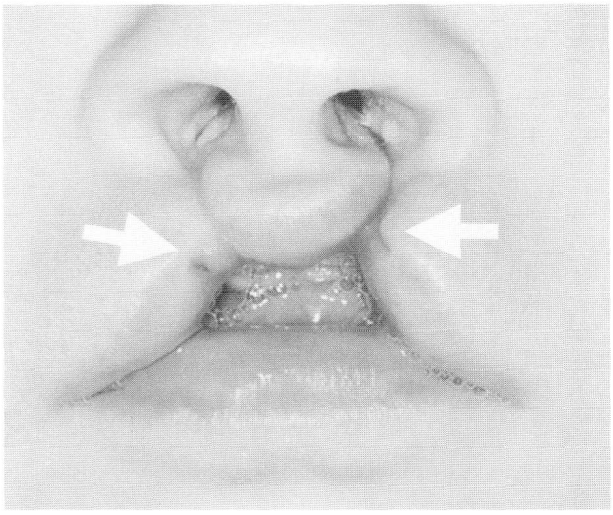

写真1　顔貌写真
両側唇裂に合併し，両側上赤唇部に瘻孔（白矢印）が認められる．

写真2　術中における瘻孔の確認
右側の瘻孔には，歯科用ゾンデが約10mm挿入できた．瘻管より分泌物は認められなかった．

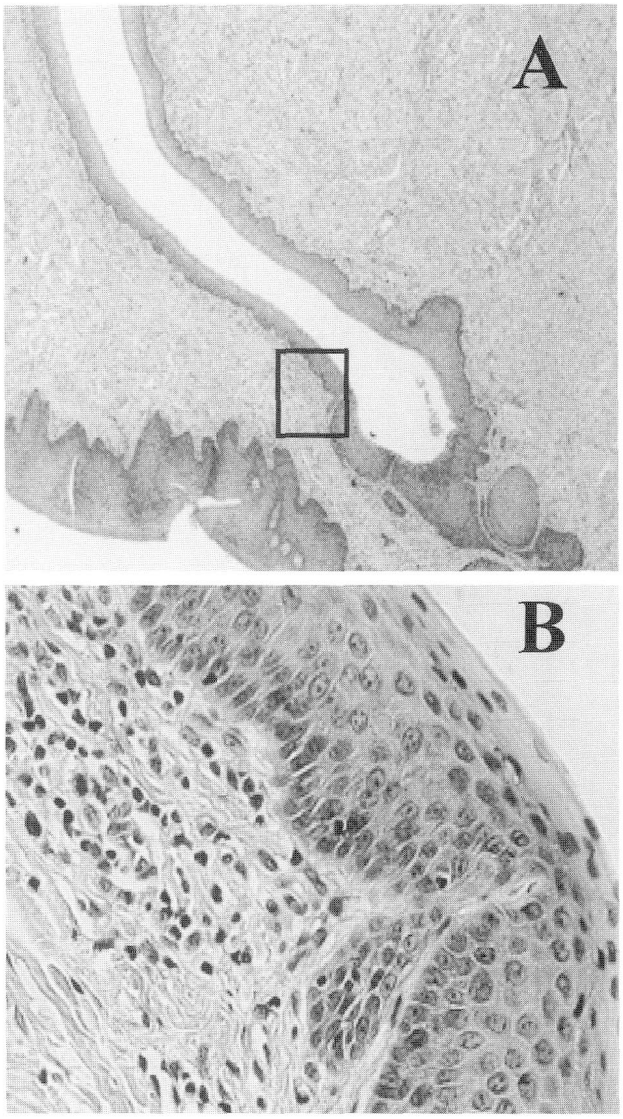

写真3　病理組織像（H-E染色，A：×40，B：四角部拡大，×100）
摘出瘻孔の横断面の組織像．上皮表層から上皮の陥入を認める（A）．瘻管は扁平上皮に覆われていた（B）．

表1　唇裂口蓋裂を合併した上口唇瘻孔の報告例

報告者		年齢	性別	上口唇瘻の部位	合併した表在先天異常
Millard [8]	(1960)	—	男	正中部	片側唇裂口蓋裂
丹下 [9]	(1965)	4歳	男	正中部	正中唇裂，短指症
Bartelsら [10]	(1973)	25歳	女	正中部	正中唇裂，離眼症
渡辺ら [11]	(1981)	10か月	女	両側側方部	正中唇裂
Grenmanら [12]	(1985)	6か月	女	正中部	正中唇裂
Eppleyら [13]	(1992)	3歳	女	正中部	正中唇裂
自験例	(2003)	3か月	女	両側側方部	両側口唇裂

部に認められるものに対し，上唇に認められるものはきわめてまれである．わが国における先天性下唇瘻の発生率は1/200,000～1/400,000と比較的まれであり[2]，唇裂口蓋裂全体における下唇瘻の合併する率は0.5％といわれている[1]．しかし，先天性上唇瘻の発現頻度に関しては明らかな記載はない[3]．現在までに，われわれが渉猟しうる限りでは，先天性上唇瘻を発生した症例は自験例を含め42例であった[3～17]．発生部位としては正中部が27例，側方部が15例であった．瘻孔の深さは5mmから30mmであり，口腔粘膜や鼻腔粘膜と交通していたものは認めず，ほとんどの症例において瘻孔の被覆上皮は扁平上皮であったと報告されている[4, 5]．

上唇瘻は下唇瘻のように重症な裂奇形に合併する症例は少なく，単独に発症する症例が多いとされており[3, 6, 7]，唇裂，唇顎口蓋裂に合併していた症例は42例中6例であった[8～13]（**表1**）．自験例では両側唇裂に合併していた．発生部位は正中部に発生したものが側方部に発生したものより多く報告されており，さらに白唇部に認めるものが多く，赤唇部に発生するものはまれであった[5, 7, 14]．自験例のように両側赤唇部に発生し両側唇裂に合併した症例の報告は，現在までみられない．

発生原因としては，顔面諸突起の癒合不全，中胚葉組織の不足または欠損など，唇裂と同様の機序で起こるとする説[15, 16]，人中形成時における正中溝の過度の深化により起こるとする説[12, 17]，鼻口形成に関連して起こるとする説[6, 14]などの諸説が提唱されているが，自験例においては唇裂に合併していることから，唇裂と同様の機序で発生したものと考えられた．遺伝的傾向については自験例を含め同一家系内に発現した例はなく，口角瘻や下唇瘻にみられるような明らかな遺伝的傾向は認められないとされている[14, 18]．

組織学的には大部分の症例において管壁が重層扁平上皮で被覆され，周囲に皮脂腺を有するものが多いと報告されており[7, 14]，なかには硝子軟骨[17]，汗腺様組織[7]を認めた症例の報告もある．自験例においては重層扁平上皮の陥入を認める管腔形成を認めたが，周囲に皮脂腺などは存在していなかった．

治療方法としてはさまざまな切開法が提唱されているが，整容的に満足を得ることと術後の合併症を残さないように全摘することが重要である[2]．しかし，両側唇裂を合併した下唇瘻の場合は，将来的にAbbe手術を施行する可能性もあるため下唇動脈を損傷しないように注意が必要である．自験例においては，瘻孔は上唇部に存在しており，口唇形成術と同時に瘻孔周囲組織を含み全摘出を行った．

結　　語

今回われわれは，両側唇裂に合併した両側上唇瘻の1例を経験したので若干の文献的考察を加え，その概要を報告した．

引 用 文 献

1) 榎　栄治，野町　健，他：両側唇顎裂，両側唇顎口蓋裂に合併した下口唇瘻の2例．日形会誌 23: 250-252 2003.
2) 三沢正男，大原鐘敏，他：唇裂・口蓋裂に合併した先天性下口唇瘻．日形会誌 12: 687-691 1992.
3) 加藤　斎，村上　穣，他：先天性上口唇瘻の1例と先天性口角小窩について．歯界展望 76: 731-734 1990.
4) Sumitomo, S., Ogawa, S., et al.: Congenital sinus of the upper lip with idiopathic precocious puberty. Oral Diseases 8: 308-309 2002.
5) Asahina, I., Sakakibara, T., et al.: Congenital midline sinus of the upper lip: case report and review of literature. Cleft Palate Craniofac J 34: 83-85 1997.
6) 原岡剛一，朴　良和：先天性上口唇瘻の1例．形成外科 38: 1309-1314 1995.
7) 高橋長洋，手島貞一，他：先天性上口唇瘻の1例．口科誌 33: 288-291 1984.
8) Millard, D.R.: Congenital sinuses. Cleft Craft. Vol 2, Little Brown and Co, Boston, 1977, p817.
9) 丹下一郎：正中唇裂症及びそれに関連した奇形の12例．形成外科 8: 118-131 1965.
10) Bartels, R.J. and Houwaed, R.C.: Congenital midline sinus of the upper lip. Plast Reconstr Surg 52: 665-668 1973.
11) 渡辺哲章，香月　武，他：先天性上口唇 dimple の3例．日口蓋誌 6: 50-54 1981.
12) Grenman, R., Salo, H., et al.: Midline sinuses of upper lip. Scand J Plast Reconstr Surg 19: 215-219 1985.
13) Eppley, B.L., Sadove, A.M., et al.: Philtral fistula in median cleft lip; cause and effect or coincidence ? Ann Plast Surg 29: 263-265 1992.
14) 吉田明広，吉川厚重，他：先天性上口唇瘻が側方に存在した1例．形成外科 34: 1107-1111 1991.
15) Mackenzie, K.I.: Midline sinus of the upper lip. J Laryngol Otol 84: 235-239 1970.
16) Parisier, S.C. and Birken, E.A.: Congenital midline sinus of the upper lip. Arch Otolaryngol 97: 259-262 1973.
17) Holbrook, L.A.: Congenital midline sinus of the upper lip. Brit J Plast Surg 23: 155 1970.
18) 小枝弘実，重松司朗，他：先天性正中上唇瘻の1例．日口外誌 41: 561-563 1995.