The University of Osaka
Institutional Knowledge Archive

Title	埋伏歯を伴い上顎洞内に位置した限局性骨性異形成症の1例
Author(s)	増田, 智丈; 磯村, 恵美子; 沢井, 奈津子 他
Citation	日本口腔外科学会雑誌. 2010, 56(3), p. 194-198
Version Type	VoR
URL	https://hdl.handle.net/11094/89696
rights	
Note	

The University of Osaka Institutional Knowledge Archive : OUKA

https://ir.library.osaka-u.ac.jp/

The University of Osaka

埋伏歯を伴い上顎洞内に位置した限局性骨性異形成症の1例

増田智丈[1)]・磯村恵美子[1)]・沢井奈津子[1)]
岸野万伸[2)]・飯田征二[3)]・古郷幹彦[1)]

A case of focal osseous dysplasia arising from an impacted tooth located in the maxillary sinus

MASUDA Tomotake[1)]・ ISOMURA Emiko[1)]・ SAWAI Natsuko[1)]
KISHINO Mitsunobu[2)]・ IIDA Seiji[3)]・ KOGO Mikihiko[1)]

Abstract: We report a case of focal osseous dysplasia located in the maxillary sinus. A 45-year-old woman was referred to our clinic because of discomfort in the left side of the maxilla. Radiographic examinations revealed a massive mixed radiopaque lesion measuring approximately 3 × 2 cm with an impacted left wisdom tooth in the left maxillary sinus. The lesion was removed under general anesthesia. Histopathological examination of the surgical specimen revealed cementum-like and bone-like material surrounding the impacted tooth. On the basis of the clinical, radiographic and histopathological findings, the lesion was diagnosed as focal osseous dysplasia.

Key words: osseous dysplasia（骨性異形成症），focal osseous dysplasia（限局性骨性異形成症），maxilla（上顎），maxillary sinus（上顎洞），impacted tooth（埋伏歯）

緒　　言

骨性異形成症（osseous dysplasia，以下 OD）は，2005年の WHO による歯原性腫瘍分類において骨関連病変の1つとして提唱された疾患群の名称である[1)]．本疾患群は以前の WHO 分類において，セメント質骨異形成症（cemento-osseous dysplasia）と分類されていたが，本疾患で病理組織学的に歯根表面に増殖して認められるセメント質と，歯根と関係せずに認められる硬組織の組織学的な判別をすることが困難であり，両者を区別することに大きな臨床的意義がないことから，セメント質病名が削除され，骨性異形成症と一括された名称が用いられることとなった[1, 2)]．新たな分類ではその臨床像より，根尖性骨性異形成症，限局性骨性異形成症，開花性骨性異形成症，家族性巨大型セメント質腫の4亜型に細分類されている．きわめて著しい増大を示す家族性巨大型セメント質腫以外の3病変においては，埋伏歯に関連して生じることは非常にまれである[1～5)]．今回われわれは埋伏歯を病変内に含み，上顎洞内に外向性に突出したまれな限局性骨性異形成症を経験したので若干の考察を加えて報告する．

1) 大阪大学大学院歯学研究科顎口腔病因病態制御学講座（口腔外科学第一教室）
（主任：古郷幹彦教授）
2) 大阪大学大学院歯学研究科顎口腔病因病態制御学講座（口腔病理学教室）
（主任：豊澤　悟教授）
3) 岡山大学大学院医歯薬学総合研究科顎口腔再建外科学分野
（主任：飯田征二教授）
1) First Department of Oral and Maxillofacial Surgery, Osaka University Graduate School of Dentistry（Chief: Prof. KOGO Mikihiko）
2) The Department of Oral Pathology, Osaka University Graduate School of Dentistry（Chief: Prof. TOYOSAWA Satoru）
3) Department of Oral and Maxillofacial Reconstructive Surgery, Okayama University Graduate School of Medicine, Dentistry and Pharmaceutical Sciences（Chief: Prof. IIDA Seiji）
受付日：2008年12月19日
採択日：2009年12月22日

症　　例

患　者：45歳，女性．
主　訴：左側上顎臼歯部の違和感．
初診日：2008年4月．
家族歴：特記すべき事項なし．
既往歴：特記すべき事項なし．
現病歴：左側上顎臼歯部に1年前より，時折違和感を自覚していたが放置していた．2008年4月に，歯科治療目的に某歯科医院を受診した際に撮影されたパノラマX線写真において，左側上顎洞内のX線不透過像を指摘され，精

写真 1　初診時口腔内所見
左側上顎臼歯部に腫脹や発赤などの炎症所見は認められない.

査・加療目的に当科を紹介され初診となった.

現　症：

全身所見；体格，栄養状態ともに中等度であった.

口腔外所見；顔貌は左右対称であり，左側上顎眼窩下部に圧痛等の異常所見は認めなかった.

口腔内所見；左側上顎歯肉部に膨隆や腫脹，発赤等の異常所見は認めなかった（**写真 1**）. ⌊6，⌊7は電気歯髄診断にて生活反応を示した.

X 線所見：パノラマ X 線写真では ⌊6 7 8相当部の上顎洞底より左側上顎洞内に突出した 30 × 20mm 大の類円形の塊状の X 線不透過像が認められた（**写真 2-A**）. CT 画像では左側上顎洞内に上顎洞底から外向性に突出し上顎洞前壁，側壁，後壁と接する病変を認め，病変の内部の density は不均一であった. また，病変内部に歯を認めた（**写真 2-B, C, D**）.

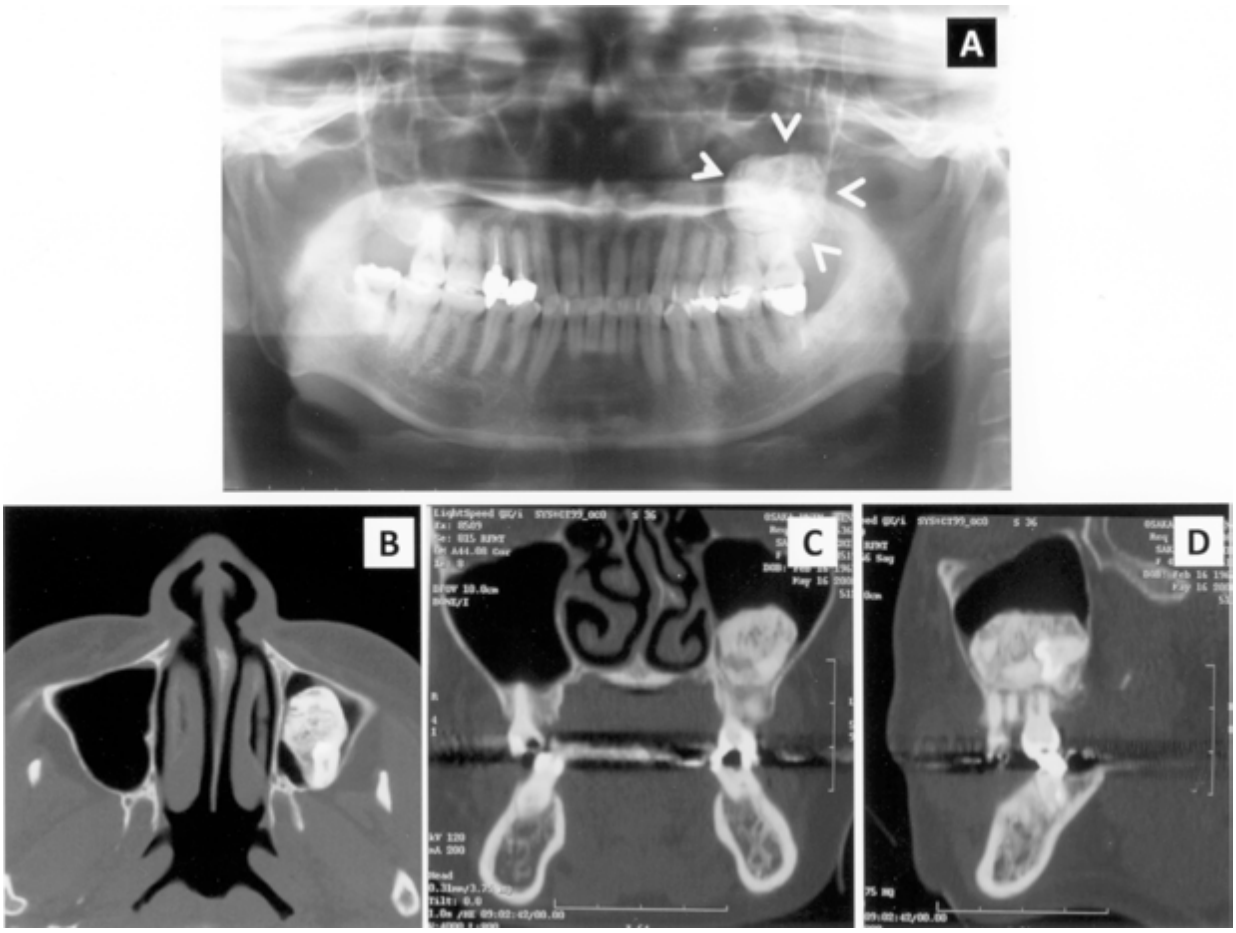

写真 2　初診時の画像所見
A：パノラマ X 線写真：左側上顎洞内に境界明瞭な類円形 X 線不透過像を認める. 矢印は病巣部を示す.
B ： CT 画像（水平断）左側上顎洞内に埋伏歯を伴う low density と high density の混在した病変を認める.
C ： CT 画像（前頭断）病変は上顎洞底と接している. 上顎洞内に炎症所見は認められない.
D ： CT 画像（矢状断）病変と ⌊6，⌊7の根尖との連続性は認められない.

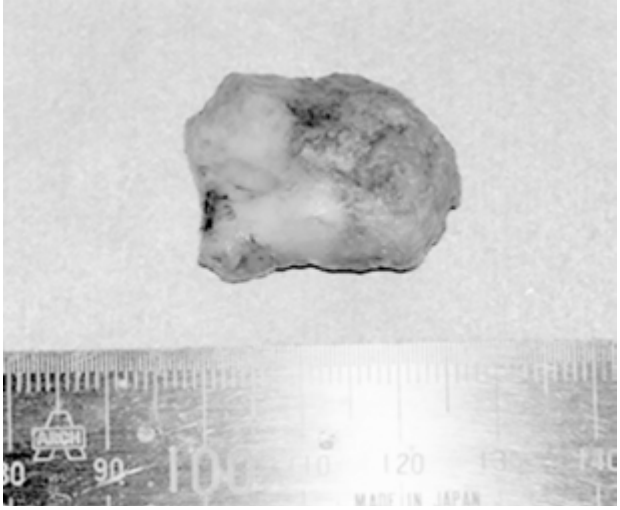

写真 3　摘出組織
30 × 22mm 大，塊状の骨様硬組織であった．

写真 4　現在のパノラマ X 線写真

臨床診断：左側上顎骨腫瘍．

処置および経過：2008 年 7 月，全身麻酔下に摘出術を施行した．⌊5 ～ ⌊7 の付着歯肉部から上顎正中部歯肉頰移行部までの切開線を設定し，上顎洞前壁より開洞して病変を明示した．上顎洞粘膜は正常であり，炎症所見は認めなかった．病変は上顎洞底より生じており，病変と上顎洞底との間に病変が持ち上げられたように，スリット状の間隙を認めた．間隙へ粘膜剥離子を挿入することにより，病変は上顎洞内で転がるように上顎洞底と分離され，開洞部より一塊として摘出した．病変は遠心部で上顎洞底の一部とのみ硬組織を介して付着しており，⌊6，⌊7 根尖や，上顎洞側壁，後壁との連続性は認められなかった．開洞部の骨を復位し，合成吸収性縫合糸にて縫合固定の後，創を閉鎖し手術を終了した．摘出組織は 30 × 22mm 大，表面が粗造な類球状の骨様硬組織であった（**写真 3**）．術後経過は良好で，術後 6 か月の時点で再発は認めていない（**写真 4**）．

病理組織学的所見：病変の内部には埋伏歯が認められ（**写真 5-A**），埋伏歯を取り囲むように塊状の不規則な形態の硬組織が認められた．硬組織はセメント質様，あるいは骨様であり，線維組織は細胞成分が豊富であった（**写真 5-B, C**）．

病理組織診断：限局性骨性異形成症．

考　　察

骨性異形成症（OD）は歯の萌出領域の顎骨に発生する原因不明の病変で，非腫瘍性の異形成疾患と考えられている[1]．以前，本疾患名は，セメント質骨異形成症，セメント質腫，セメント質異形成症などと同様に，セメント質骨異形成症の疾患群の中に含まれていた病名であるが，それぞれの疾患の定義が明瞭ではなく，報告者によってさまざまな病名が選択され，報告がなされてきた[6]．

そのような状況に対して，1992 年の WHO の歯原性腫瘍の分類においては，これら病名をセメント質骨異形成症として統一し，その中に根尖性セメント質異形成症・開花性セメント質骨異形成症・その他のセメント質骨異形成症の細分類を設け，それまでの混乱した疾患名の統一化が図られた[2]．

しかしながら，それら分類された疾患の間にも完全に分類しうる特徴的な病理組織像あるいは X 線像に乏しく，きわめて多彩な臨床像を呈する本疾患にはより有用な疾患名ならびに細分類が望まれていた[7]．特に，疾患名で用いられているセメント質の名称についても，セメント質は歯根表面に観察される硬組織であり，遊離して形成された場合は骨との区別が困難なため，両者を識別することに，病理学的ならびに臨床的意義がないことが指摘されていた[7]．

2005 年に WHO より提唱された歯原性腫瘍の分類では，これらセメント質骨異形成症は骨性異形成症と改称され，①少数本の歯に隣接して発生する根尖性骨性異形成症，②上下顎の臼歯後方部に単発的に発生する限局性骨性異形成症，③下顎に両側性あるいは上下顎全域にわたって多発する開花性骨性異形成症，④常染色体優性遺伝性疾患として家族性に認められる家族性巨大型セメント質腫，の 4 亜型に細分類している[1]（**表 1**）．

OD の X 線所見は，初期は主に透過性病変として認められるが，経時的に周囲骨や歯根表面より不透過像が混在するようになってくる．この透過性の変化は，本病変には成熟過程が存在するためとされており，その成熟過程は骨融解期，セメント質形成期，成熟期の 3 段階に分類されている[8, 9]．一方，病変の大きさに関しては，ある程度の大きさになるとその増大が停止することが知られているが，大倉[4]はこの現象に対し，貧血性梗塞による硬組織全体の壊死，

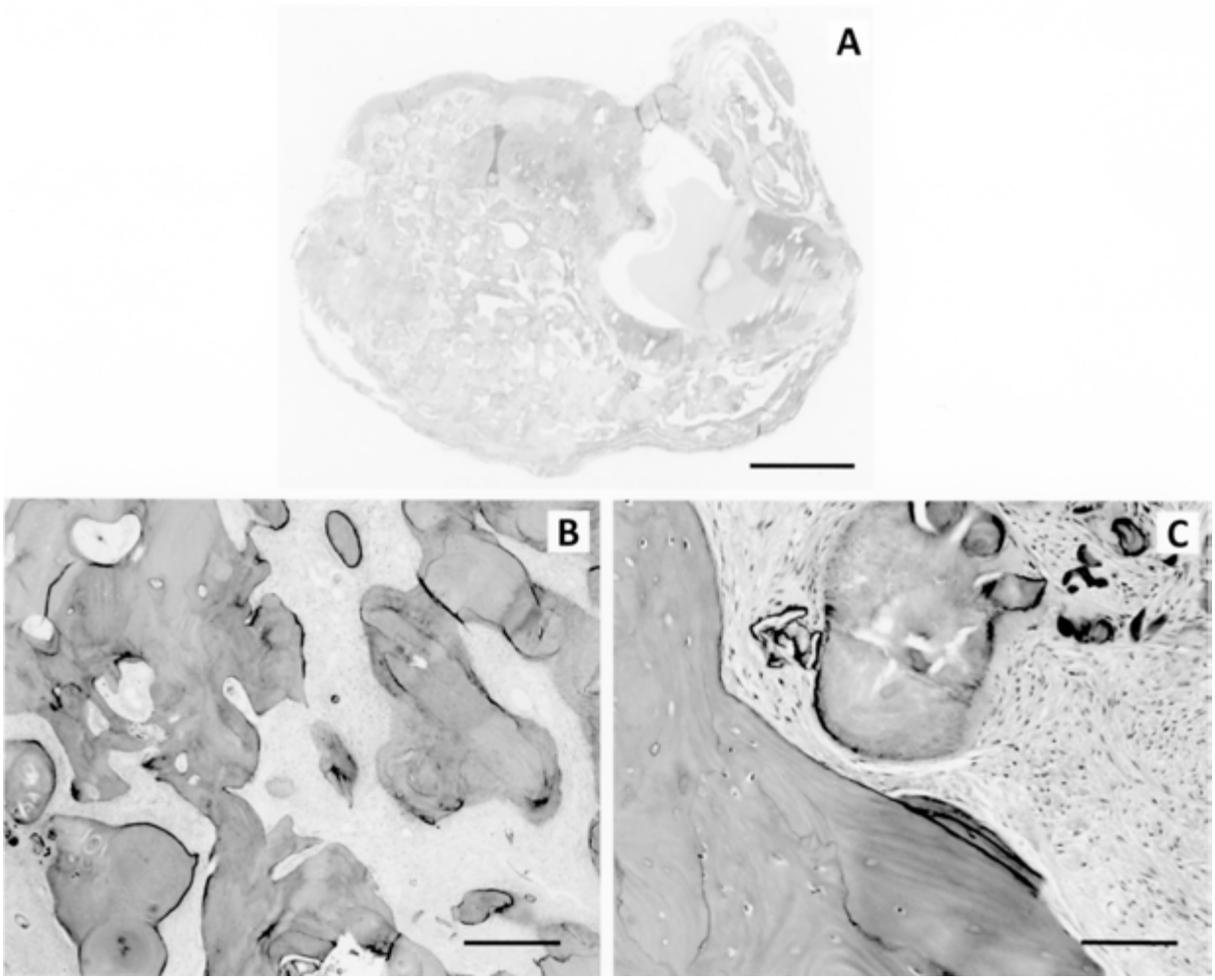

写真５　病理組織像（H-E 染色）
A：病変の全体像（ルーペ像）．内部に埋伏歯を認める（バーは５mm）．
B：病変は塊状の不規則な形態の硬組織と線維組織からなる（バーは 500 μm）．
C：硬組織はセメント質様あるいは骨様で，線維組織は細胞成分が豊富である（バーは 100 μm）．

すなわち形成された硬組織が癒合増大するに従い，硬組織間に埋め込まれた細胞性線維性組織の血液供給が乏しくなり，結果的に細胞成分が徐々に脱落していくことによると考察している．自験例のＸ線所見では病変と⌊6，⌊7根尖との関連性を示唆する所見はなく，埋伏歯を中心にＸ線不透過像と透過像が混在していた．パノラマＸ線写真では，埋伏歯の確認は困難であり，上顎洞内骨腫が最も強く疑われる画像所見であった．一方，CT 画像では，density の高い部分と低い部分の混在した病変内に埋伏歯を認め，発生部位としてはまれであるが，エナメル上皮線維歯牙腫や，歯牙エナメル上皮腫などの歯原性腫瘍を疑わせる所見であった．摘出組織の病理所見とＸ線所見から，自験例は埋伏歯周囲に発生した OD が上顎洞底から上顎洞内へ突出し，増大したものと推察された．

過去に行われた，日本人における本疾患の臨床統計学的検討では，中年女性に多く，好発部位は下顎臼歯部であり，平田ら[3]は多発性も含めた場合 90.2 %，大倉[4]は限局性では 98 %が下顎臼歯部に発生すると報告している．上顎臼歯の根尖に発生し，上顎洞へ増大した症例の報告は散見されるが[4, 10]，自験例のように病変が上顎骨から上顎洞内へ突出した病態を示した症例の報告はなく，非常にまれであると考えられる．また自験例では病変内に埋伏歯を有していたが，われわれの渉猟し得た限りでは，埋伏歯に関連して発生した OD の症例は，開花性骨性異形成症の２例[6, 10]のみで，限局性骨性異形成症での報告は初めてであり，きわめてまれな症例であると考えられる．

本病変の多くは無症状に経過し，ある程度の大きさになるとその増大が停止するため，顎骨の膨隆や二次感染を伴

表1　WHO分類（2005年）骨関連性病変での変更点[1, 2]

旧分類（1992年）		新分類（2005年）
骨原性腫瘍		
セメント質・骨形成線維腫	→	骨形成線維腫
非腫瘍性骨腫瘍		
セメント質骨異形成症	→	骨性異形成症
根尖性セメント質異形成症		根尖性骨性異形成症
開花性セメント質異形成症		限局性骨性異形成症
その他のセメント質骨異形成症		開花性骨性異形成症
		家族性巨大型セメント質腫
線維性異形成症		線維性異形成症
中心性巨細胞肉芽腫		中心性巨細胞病変
ケルビズム		ケルビズム
脈瘤性骨嚢胞		脈瘤性骨嚢胞
単純性骨嚢胞		単純性骨嚢胞

わない限りは治療の必要性は低いとされている[5, 8, 11]．しかし，まれに徐々に増大したODが皮質骨を膨隆させ，二次的に感染をきたすことにより骨髄炎様の症状を呈することがある[4]．確定診断を得るためには組織学的診断が必要となる．Waldron[12]は中年の女性で多発性の病変が生活歯の根尖部に認められるような場合には組織学的検査を行わなくても診断は可能であるが，限局性の場合には組織学的検査により確認すべきだとしている．自験例では皮質骨の膨隆や，二次感染は認めなかったが，その発生部位や画像所見から，歯原性腫瘍性疾患との鑑別が困難であり，また組織学的検査を行うことが困難な部位であったため，摘出術を施行した．術後6か月を経過するが，現在まで再発の兆候はなく経過は良好である．

結　　語

今回われわれは上顎洞底から上顎洞内に埋伏歯を伴って外向性増殖した限局性骨性異形成症に対して，摘出術を行ったところ，良好な経過を得ることができたので報告した．

引　用　文　献

1) Barnes, L., Eveson, J.W., et al.: World Health Organization classification of tumours, pathology and genetics of the head and neck tumours, IARC Press, Lyon, 2005, p323.
2) Kramer, I.R.H., Pindborg, J.J., et al.: World Health Organization. International classification of tumours. Histological typing of odontogenic tumours. 2nd Ed., Springer-Verlag Press, Berlin Heidelberg New York, 1992, p28-31.
3) 平田　康，天笠光雄，他：セメント質骨異形成症の臨床病理学的検討．日口外誌 47: 40-42 2001.
4) 大倉一徳：顎骨に生じた限局性セメント質骨異形成症の臨床病理組織学的研究．口病誌 68: 99-110 2001.
5) 渡邉洋次，樺沢勇司，他：顎骨に生じた開花性セメント質骨異形成症の臨床病理学的検討．日口外誌 49: 323-328 2003.
6) MacDonald-Jankowski, D.S.: Florid cement-osseous dysplasia: a systematic review. Dentomaxillofac Radiol 32: 141-149 2003.
7) Iida, S., Kishino, M., et al.: Multiple osseous dysplasia arising from impacted teeth: report of a case associated with odontogenic lesions. J Oral Pathol Med 35: 402-406 2006.
8) Summerlin, D.J and Tomich, C.E.: Focal cemento-osseous dysplasia: a clinicopathologic study of 221 cases. Oral Surg Oral Med Oral Pathol 78: 611-620 1994.
9) Thoma, K.H.: Cementoblastoma. Int. J Orthod Oral Surg 23: 1127-1137 1937.
10) 鈴木　円，宮田　勝，他：上顎に生じた開花性セメント質骨異形成症の1例．日口外誌 48: 175-178 2002.
11) Pindborg, J.J., Kramer, I.R.H., et al.: Histological typing of odontogenic tumours, jaw cysts, and allied lesions. World Health Organization, Geneva, 1971, p31-34.
12) Waldron, C.A.: Fibro-osseous lesions of the jaws. J Oral Maxillofac Surg 51: 828-835 1993.