The University of Osaka
Institutional Knowledge Archive

Title	下顎に発生した顎骨中心性紡錘細胞癌の1例
Author(s)	川嵜, 康大; 松岡, 裕大; 西野, 仁 他
Citation	日本口腔外科学会雑誌. 2014, 60(3), p. 127-131
Version Type	VoR
URL	https://hdl.handle.net/11094/89697
rights	
Note	

The University of Osaka Institutional Knowledge Archive : OUKA

https://ir.library.osaka-u.ac.jp/

The University of Osaka

下顎に発生した顎骨中心性紡錘細胞癌の1例

川 嵜 康 大[1)]・松 岡 裕 大[1)]・西 野 仁[1,2)]
平岡慎一郎[1,2)]・磯村恵美子[1,2)]・浜 口 裕 弘[1)]

A case of intraosseous spindle cell carcinoma of the mandible

KAWASAKI Yasuhiro[1)]・MATSUOKA Yudai[1)]・NISHINO Jin[1,2)]
HIRAOKA Shinichiro[1,2)]・ISOMURA Emiko[1,2)]・HAMAGUCHI Munehiro[1)]

Abstract: Spindle cell carcinoma is a unique and rare biphasic tumor consisting of a squamous cell carcinoma component and a sarcomatoid component of spindle cells. We report a rare case of spindle cell carcinoma of the mandible that was considered an intraosseous carcinoma. The patient was a 67-year-old woman with a chief complaint of paresthesia of the left lower lip. There was no particular sign of the left mandibular gingiva. A panoramic radiograph showed a radiolucent area in the left premolar region of the mandible. Computed tomographic scans showed a ring-enhanced mass lesion in the same location. A biopsy was performed for a diagnosis of mandibular osteomyelitis. Because the diagnosis was granulation tissue, we performed curettage of the mandibular bone. However, the surgical specimen was histopathologically and immunohistochemically diagnosed as spindle cell carcinoma. We performed a segmental mandibulectomy with a safety margin. There has been no sign of local recurrence or metastasis during a follow-up period of 1 year 9 months.

Key words: spindle cell carcinoma（紡錘細胞癌），intraosseous carcinoma（骨中心性癌），mandible（下顎），immunohistochemistry（免疫組織化学）

緒　　言

紡錘細胞癌は，扁平上皮癌の一亜型として分類されている比較的まれな腫瘍であり，紡錘形細胞を主とする多形性細胞の肉腫様増殖像と扁平上皮癌の組織像をもち合わせている．本腫瘍は乳腺や肺，喉頭，皮膚などに比較的多く認められ，口腔領域においては舌や歯肉，口底に発生した報告が散見されるが[1)]，顎骨中心性に発生した報告は本邦ではこれまでに1例あるのみである[2)]．今回われわれは，下顎に発生した顎骨中心性紡錘細胞癌の1例を経験したので報告する．

[1)] 八尾市立病院歯科口腔外科
（主任：浜口裕弘部長）
[2)] 大阪大学大学院歯学研究科顎口腔病因病態制御学講座口腔外科学第一教室
（主任：古郷幹彦教授）
[1)] Department of Oral and Maxillofacial Surgery, Yao Municipal Hospital, Osaka, Japan（Chief: Dr. HAMAGUCHI Munehiro）
[2)] First Department of Oral and Maxillofacial Surgery, Osaka University Graduate School of Dentistry, Osaka, Japan（Chief: Prof. KOGO Mikihiko）
受付日：2012年 7 月 3 日
採択日：2013年12月24日

症　　例

患　者：67歳，女性．

初　診：2010年6月下旬．

主　訴：左側下唇知覚麻痺．

現病歴：2010年6月上旬，近医歯科にて左側下顎第一小臼歯および第二小臼歯のう蝕処置施行後，左側下唇白唇部に知覚麻痺が出現した．その後，やや軽快したものの消失しないため，当科を紹介受診した．

既往歴：慢性関節リウマチ，金属アレルギー（亜鉛，白金，マンガン，イリジウム，金，鉄など多数）．

家族歴：特記事項なし．

現　症：

全身所見；身長151.5cm，体重36.0kg，顔色良好であった．

口腔外所見；左側下唇白唇部のみに知覚麻痺を認めた（**写真1A**）．顔貌は左右対称で，所属リンパ節に腫脹は認めなかった．

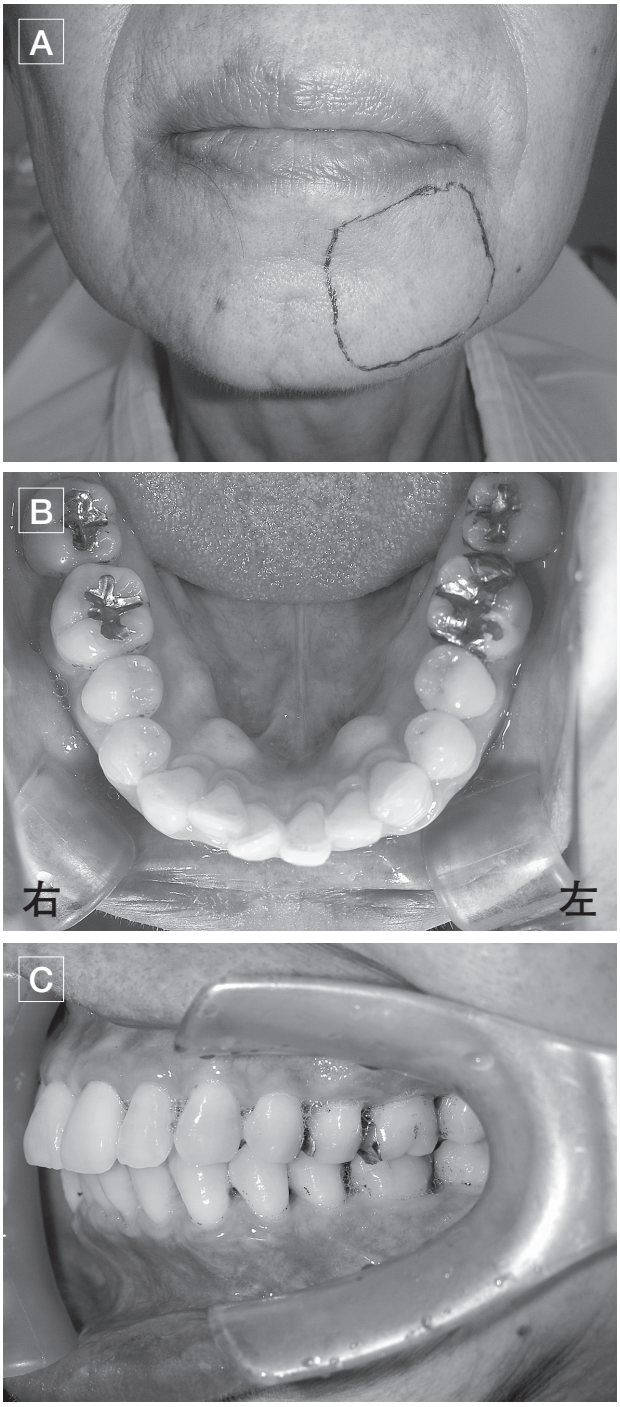

写真 1　近医歯科受診時写真
A：知覚麻痺の範囲　B：咬合面観　C：左側方面観
左側下顎第一小臼歯から第一大臼歯にかけて異常所見は認めなかった．

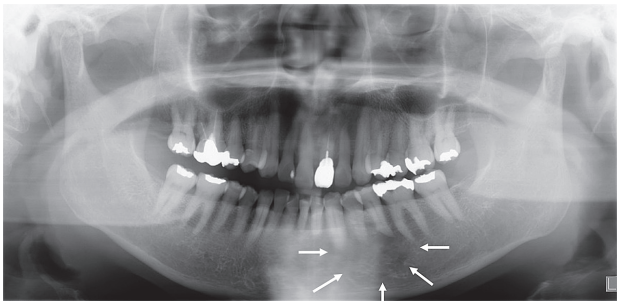

写真 2　近医歯科初診時パノラマ X 線写真
左側下顎第一小臼歯～第一大臼歯の根尖部に楕円形の辺縁不整な透過像（矢印）を認めた．

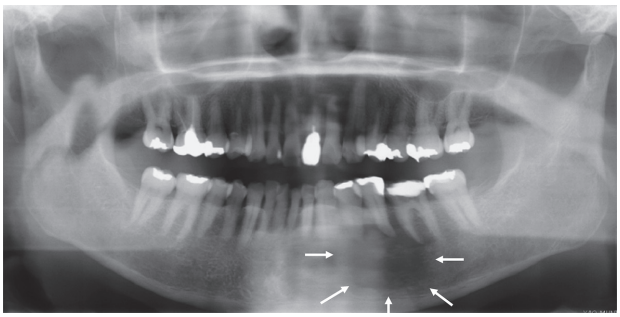

写真 3　当科初診時パノラマ X 線写真
左側下顎第一小臼歯～第一大臼歯の根尖部に，写真 2 と同様の透過像（矢印）を認めた．近医歯科にて，左側下顎第一小臼歯および第二小臼歯には，う蝕処置が施行されていた．

口腔内所見；左側下顎第一小臼歯から第一大臼歯にかけて異常所見は認めなかった（**写真 1B, C**）．左側下顎第一第二小臼歯は失活していたが，動揺や打診痛は認めなかった．

画像所見：近医歯科初診時および当科初診時パノラマ X 線写真およびデンタル X 線写真にて，左側下顎第一小臼歯から第一大臼歯の根尖部に楕円形の辺縁不整な透過像を認めた（**写真 2, 3, 4A**）．また，造影 CT 検査にて，舌側皮質骨は病変の膨隆により菲薄化し，頰側皮質骨は膨隆性に吸収破壊され，病変周囲に造影性を認めた（**写真 4B, C**）．

臨床検査所見：軽度の腎機能低下（CRE：0.83mg/dL，GFR：52.6）を認める他は，特記すべき異常所見を認めなかった．

臨床診断：左側下顎骨腫瘍．

処置および経過：2010 年 7 月，生検を施行し肉芽組織との病理診断を得た（**写真 5A, B**）．生検は，左側下顎第一小臼歯から第一大臼歯にかけての頰側歯肉を切開剥離して，ラウンドバーで骨削除して，同部の骨壁の一部と内壁を採取した．病巣は肉芽組織様であった．そこで同年 8 月，下顎骨骨髄炎の診断の下，静脈麻酔注射鎮静下で顎骨掻爬術を施行した．手術は，左側下顎第二小臼歯および第一大臼歯近心根を抜歯して抜歯窩から掻爬し，左側下顎第一小臼歯は抜歯窩から連続するように頰側歯槽骨を削除して歯根端切除した（**写真 6D**）．その組織標本には，生検時

には認めなかった異型性を伴う紡錘形細胞の増殖を認めたため免疫組織化学的検索を行い，上皮細胞骨格マーカーであるpancytokeratin（AE1/AE3）に陽性であったことから，紡錘細胞成分が上皮由来と判断して紡錘細胞癌との診断に至った（**写真 6A, B, C**）．また，EMA，vimentin，SMA，S-100，Desmin，CD31，CD34についても探索したところ，vimentinは陽性であり，EMA，SMA，S-100，Desmin，CD31，CD34は陰性であった．これらから，血管肉腫をはじめ他の間葉系腫瘍は否定され，紡錘細胞癌と診断された．再度造影CT，造影MRI，PET-CT検査を行い，頸部リンパ節転移や遠隔転移を疑う所見は認めなかったので，同年9月全身麻酔下に下顎骨区域切除術，顎下部郭清術，チタンプレート再建術を施行した（**写真 7, 8**）．手術は，頬舌側ともに左側下顎犬歯から左側下顎第二大臼歯まで筋組織を一部付けながら腫瘍切除を行い，下顎骨を正中から左側下顎角まで区域切除した．郭清範囲はレベルⅠBとし，リンパ節転移は認めなかった．

術後，上頸部皮膚に発赤および掻痒感を認めたが，数か月後には自然治癒した．術後1年9か月を経過した現在，口腔内や頸部に再発所見や転移所見を認めていない．

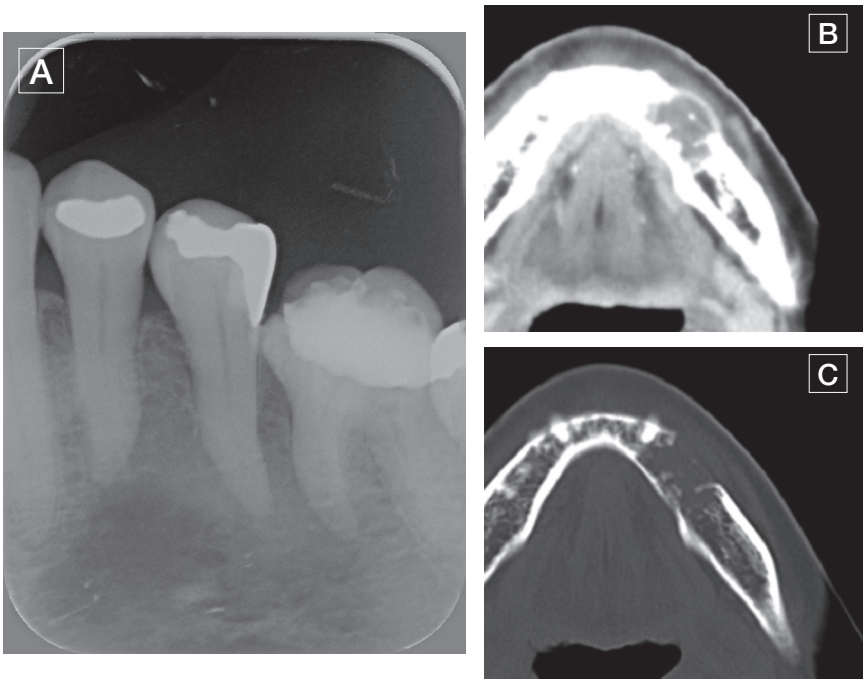

写真 4　当科初診時デンタルX線写真および造影CT画像
A：当科初診時デンタルX線写真　　B：造影CT画像　　C：骨条件画像
デンタルX線写真においても，パノラマX線写真と同様に左側下顎第一小臼歯～第一大臼歯の根尖部に楕円形の辺縁不整な透過像を認めた．左側下顎第一小臼歯および第二小臼歯の歯髄腔は狭窄していた．
また，CT画像にて，舌側皮質骨は病変により菲薄化し，頬側皮質骨は膨隆性に破壊され，骨から粘膜下に進展するリング状造影を認めた．

考　　察

紡錘細胞癌は，肉腫様増殖と扁平上皮癌の形態を併せもつ腫瘍であり，Virchowが癌肉腫として報告したのが最初である[3]．本腫瘍は，扁平上皮の存在する部位であればどこでも発生する可能性があるとされているが，口腔領域における発生はまれである[1]．

本腫瘍の扁平上皮癌成分は目立たないことが多く，異型性を伴う紡錘形細胞が上皮由来の細胞と証明できれば紡錘細胞癌と診断することができる[4,5]．

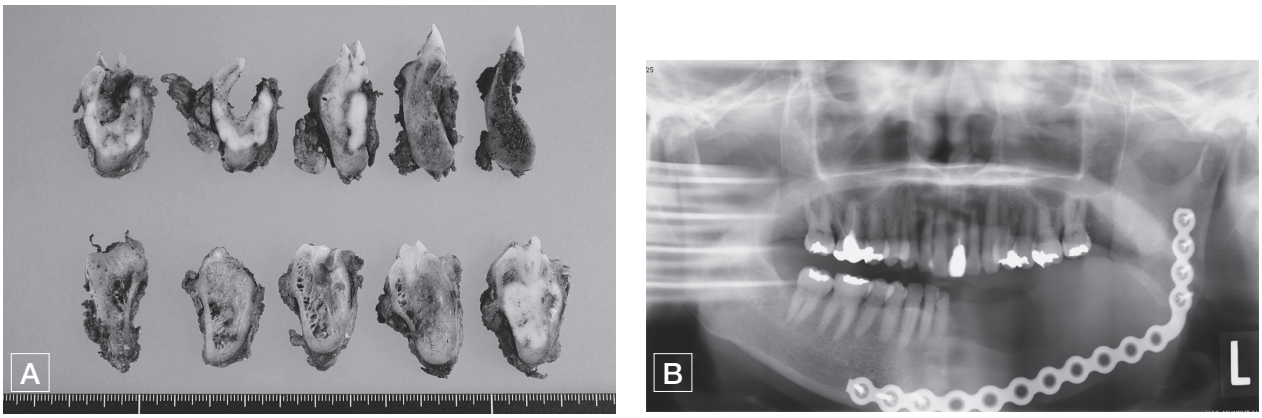

写真 7　手術時摘出標本および術後5か月経過時点のパノラマX線写真
A：切り出し標本写真；下顎骨に境界明瞭な白色充実性腫瘍を認めた．腫瘍は骨を破壊し，周囲軟部組織に出ていた．
B：術後5か月経過時点のパノラマX線写真;正中から左側下顎角にかけて下顎骨区域切除後，チタンプレートにて再建した．

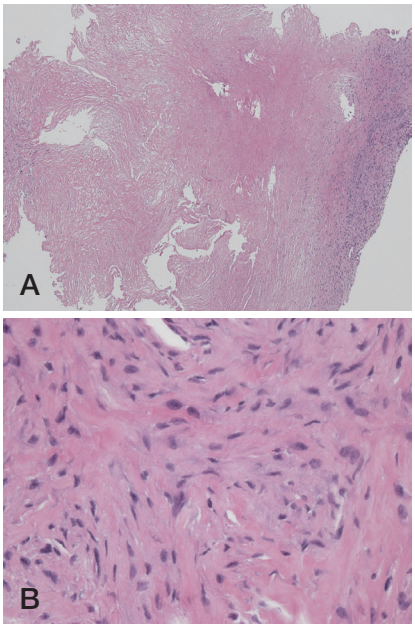

写真 5　生検時病理組織像
A：(H-E 染色，×40) 硝子様で部分的に壊死物を含む線維組織であった．
B：(H-E 染色，×400) 一部には線維芽細胞様の紡錘形細胞の増殖を認めたが，明らかな悪性所見を認めなかった．

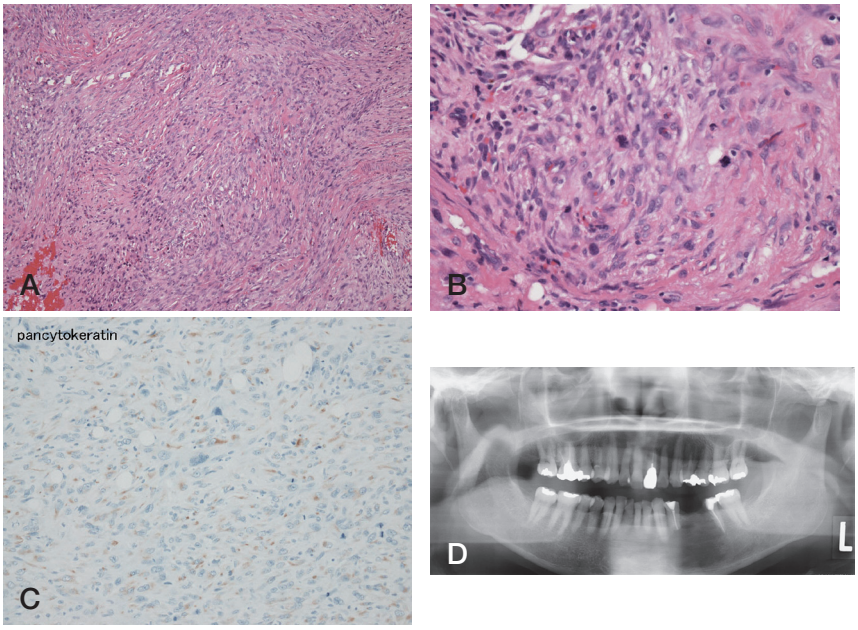

写真 6　掻爬時病理組織像および術後パノラマ X 線写真
A：(H-E 染色，×100) 紡錘形細胞を含む異型性･多形性の著しい腫瘍細胞が，束状，交錯状配列で比較的密に増殖していた．明らかな扁平上皮癌の成分は見出せなかった．
B：(H-E 染色，×400) 核クロマチンは増量し，多核，多形細胞もみられ，核分裂像を多数認めた．
C：(免疫組織化学染色 (pancytokeratin)，×400) 紡錘形細胞の一部分に陽性反応を示した．
D： 掻爬術後パノラマ X 線写真

本症例では扁平上皮癌成分がみられず，紡錘形細胞が上皮細胞骨格マーカーである pancytokeratin (AE1/AE3) に陽性であったことから，紡錘細胞成分が上皮由来と判断して紡錘細胞癌との診断に至った (**写真 6, 8**)．生検組織標本の一部にも線維芽細胞様の紡錘形細胞の増殖を認めたが，腫瘍性病変を疑わせる異型性に富んだ細胞集団ではなく，標本の大部分が線維組織であり，生検時点では下顎骨骨髄炎との診断となった．このように，生検で確定診断に至らなかった症例が他にも報告されている[6, 7]．紡錘細胞癌は構成組織の複雑性から，1 回の生検だけでなく複数回，あるいは 1 回の生検時に複数個所の組織採取の必要性が考えられた．さらに，本症例は顎骨中心性であったことから，より深部の組織採取の必要性もあったことが示唆された．

一般に，顎骨中心性癌と診断するためには，癌病変が顎骨に浸潤したもの

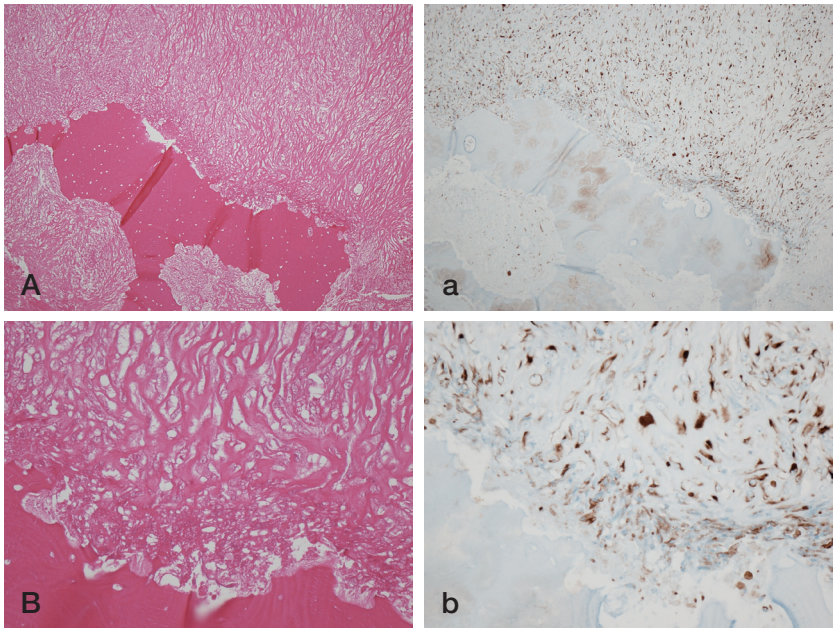

写真 8　手術時病理組織像
A：H-E 染色，×100　a：免疫組織化学染色 (pancytokeratin)，×100
白色腫瘍部分に一致して，紡錘系細胞が大部分を占める腫瘍細胞が無構造で密に増殖する像を認めた．
B：H-E 染色，×400　b：免疫組織化学染色 (pancytokeratin)，×400
腫瘍細胞の増殖による骨浸潤像を認めた．免疫組織化学染色では，紡錘形細胞に明らかな陽性反応を示した．

ではないこと，および転移性の腫瘍でないことが証明されなければならない[8]．本症例では，病変部周囲の歯肉に肉眼的な異常所見が認められず，病理組織標本においても下顎臼歯部歯肉に腫瘍細胞を認めなかったこと，PET-CT画像で他臓器に原発巣を思わせる所見を認めなかったことより顎骨中心性癌と判断した．由来上皮としては，歯原性上皮や胎生期遺残上皮，顎骨迷入上皮などが考えられるが[8,9]，病理組織標本からは上皮や嚢胞の存在した証拠はつかめなかった．また，下唇知覚異常は顎骨中心性癌の重要な所見の１つであるとされており[8,9]，下顎に発生した紡錘細胞癌でも認められている[2]．本症例でも主訴が下唇知覚麻痺であったことから，下唇知覚異常は，その背景に悪性病変を疑い慎重に検査，診断をすすめることが重要であると考えられた．

治療法については，報告数が少ないため確立されていないが，根治的切除の予後が比較的良好とされており[10～12]，本症例においても手術療法を選択した．

予後については，報告数が少なく一定の見解がえられていないが，Ellis ら[13]は 59 例中 25 例が 2 年以内に死亡しており予後は非常に不良であると報告している．また，本邦において歯肉に生じた紡錘細胞癌 12 例中 7 例は，平均 168 日で死の転帰をたどっている[1]．本症例は，リンパ節転移は認めなかったものの，掻爬術後に顎切除したケースであり，また本邦での顎骨中心性紡錘細胞癌の症例は，術後 8 か月で局所再発をきたし腫瘍死している[2]ことから，今後も慎重に経過観察を行う必要があると考える．

結　　語

今回われわれは，67 歳女性の下顎に発生した顎骨中心性紡錘細胞癌の１例を経験したので，その概要を報告した．

謝辞

稿を終えるにあたり，本症例に際してさまざまなご協力，ご教示をいただきました八尾市立病院病理診断科 竹田雅司先生に心より感謝の意を表します．

今回の症例は，第56回日本口腔外科学会総会（2011 年 10 月，大阪）において発表した．

本論文に関して，開示すべき利益相反状態はない．

引 用 文 献

1）本田博之，松澤壽章，他：扁平上皮癌に連続して発生した舌紡錘細胞癌の１例．日口外誌 56: 441-445, 2010.
2）内山公男，鬼澤勝弘，他：下顎に発生した紡錘細胞癌の１例．日口外誌 43: 401-403, 1997.
3）Virchow R : Die krankhaften Geschwulste. Bd2, August Hirschwald, Berlin, p182 1864.
4）岡田憲彦，倉島知恵理，他：口腔に発生した紡錘細胞癌の２症例　光学顕微鏡ならびに電子顕微鏡的観察．日口外誌 29: 1451-1258, 1983.
5）本田一文，山田容三，他：両側下顎歯肉に発生した紡錘細胞癌の１例．日口外誌 40: 1081-1083, 1994.
6）小村　健，山下知己，他：舌紡錘細胞癌の臨床病理学的検討．頭頸部腫瘍 24: 50-55, 1998.
7）高田篤史，外木守雄，他：診断に苦慮した紡錘細胞癌の１例．歯科学報 103: 625-629, 2003.
8）中嶋正博，森田章介，他：下顎骨中心性に発生した扁平上皮癌の２症例．日口外誌 35: 793-797, 1989.
9）佐藤　徹，石橋克禮，他：根尖病巣より発生したと思われる下顎骨中心性癌の１例．口腔腫瘍 6: 95-100, 1994.
10）Takata T, Ito H, et al : Spindle cell squamous carcinoma of the oral region. An immunohistochemical and ultrastructural study on the histogenesis and differential diagnosis with a clinicopathological analysis of six cases. Virchows Arch A Pathol Pathol Anat 419: 177-182, 1991.
11）木下靭彦，水谷成考，他：無歯顎臼歯部に生じた紡錘細胞癌の１例．口科誌 44: 622-627, 1995.
12）宮嶋洋二郎，萩原敏之，他：舌扁平上皮癌治療後，反対側に生じた紡錘細胞癌の１例．日口外誌 45: 187-189, 1999.
13）Ellis GL and Corio RL : Spindle cell carcinoma of the oral cavity. A clinicopathologic assessment of fifty-nine cases. Oral Surg 50: 523-534, 1980.