The University of Osaka
Institutional Knowledge Archive

Title	幼児期に開口障害を認めた下顎頭過形成の1例
Author(s)	磯村, 恵美子; 榎本, 明史; 妹尾, 日登美 他
Citation	日本顎関節学会雑誌. 2015, 27(3), p. 225-230
Version Type	VoR
URL	https://hdl.handle.net/11094/89881
rights	
Note	

The University of Osaka Institutional Knowledge Archive : OUKA

https://ir.library.osaka-u.ac.jp/

The University of Osaka

症例報告

幼児期に開口障害を認めた下顎頭過形成の１例

磯村恵美子[1)]　榎本　明史[2)]　妹尾日登美[3)]
田中　　晋[1)]　古郷　幹彦[1)]

抄録　下顎頭過形成については数多くの報告があるが，幼児の報告例はわれわれが調べたかぎりではない。それは，下顎頭過形成の主症状が顔面非対称や咬合不全であり，幼児期では気づかれにくかったり，気づかれても治療の対象とはならなかったりするためと思われる。

われわれは，1歳児の下顎頭過形成の患児に対し，開口障害を認めたために早期に下顎頭切除術を施行したところ，6歳時に開口障害を再発したため，側頭筋皮弁の挿入を併用した顎関節形成術を施行した症例を経験したので報告する。

（日顎誌 2015；27：225－230）

キーワード　下顎頭過形成，幼児，下顎頭切除術

緒　　言

下顎頭過形成は，1836年に初めて報告され，その後Roweらが新生物や異形成以外の片側の下顎頭肥大による下顎非対称として下顎頭過形成を定義づけた[1,2)]。それ以降，多くの症例報告がなされているが，7歳の1例報告を除いては，10歳代以降のもののみである[3－13)]。それは，下顎頭過形成の主症状が顔面非対称や咬合不全であり，幼児期では気づかれにくかったり，気づかれても治療の対象とはならなかったりし，思春期以降に顎変形症に対する治療の対象となることが多いからと考えられる。

また開口障害もよく知られた症状の一つであり，幼児期でも比較的気づかれやすいが，多くの下顎頭過形成の患者には，開口障害が出現しない[12,13)]。われわれは，1歳児の下顎頭過形成の患児に対し，開口障害を認めたために，早期に下顎頭切除術を施行した症例を経験したので報告する。

症　　例

患　者：1歳8か月，男児。
初　診：2003年4月。
主　訴：顔面の左右非対称および開口障害。
既往歴：なし。
家族歴：なし。

現病歴：2001年7月2,780 gにて出生，出生時に鉗子分娩による外傷などを疑う所見はなかった。生下時より左頬部に原因不明の骨様隆起を指摘されるも放置していた。その後，下顔面の左右非対称を認めるようになったため，2002年5月（生後9か月）に某病院口腔外科を紹介され，先天性左側顎関節強直症との診断を受けた。同口腔外科にて治療法について説明を受けるも，セカンドオピニオンを求め，当科紹介となった。

現　症：顔面の左右非対称，オトガイ部の左方偏位および下顎後退，著しい開口障害を認め，開口量は1 mmであった。全身的には漏斗胸を認める以外は，異常所見はなかった（図1）。

画像所見：CT検査にて下顎骨の左右非対称，後退，お

[1)] 大阪大学歯学部附属病院口腔外科1（制御系）（主任：古郷幹彦教授）
[2)] 近畿大学医学部附属堺病院歯科口腔外科
[3)] 行岡病院歯科口腔外科
受付日：2015年8月20日／受理日：2015年9月30日
連絡先：磯村恵美子，大阪大学歯学部附属病院口腔外科1（〒565－0871 大阪府吹田市山田丘1－8）

よびオトガイ部の左方偏位を認めた。また，左側下顎頭および下顎枝の肥大化はあるが，骨性癒着は認めなかった（図 2）。

臨床診断：左側下顎頭過形成による開口障害。

図 1　初診時の正面像（左上），側貌（左下），閉口時（右上）および開口時（右下）の写真

処置および経過：2003 年 12 月，2 歳 4 か月時に全身麻酔下，左側下顎頭切除術を施行した。CT 検査の段階で左側下顎頭が肥大化していることより腫瘍性病変も完全否定できなかったため，耳前部にやや大きめの切開線を設定した。下顎頭は関節窩との骨性癒着は認めなかったが，肥大化しており回転運動は不可であった。また，関節円板は菲薄化し，前方転位していた。下顎頭の低位で下顎頭を切離するようにバーにて切削し，ハンマー・骨ノミにて切り離し，下顎頭を除去した（図 3）。下顎頭切除後，再癒着を防止するために下顎角部の皮下脂肪を挿入し，吸収糸にて固定した。また，下顎頭を切除することで開口が可能になったため，術中に上下の印象を採り，術後の開口量維持のために機能的顎矯正装置（以下 FKO と略す）を作製した。術後，切除した下顎頭を病理組織検査したが，質的な変化はなく，腫瘍性病変は否定された（図 4）。また，開口量が 15 mm まで改善した。術後 10 日目に退院し，以後 FKO 装着にて開口量を維持しながら外来にて経過観察したが，半年後 FKO の使用を自己中断，15 mm の開口量を維持していたが，11 か月後には外来通院が途絶えた。通院中断から 3 年 4 か月後の 2008 年 3 月，当時通院中であった小児歯科より開口量の減少を指摘され，当科に紹介された。

再初診時は 6 歳 7 か月で下顎の左右非対称と後退を認

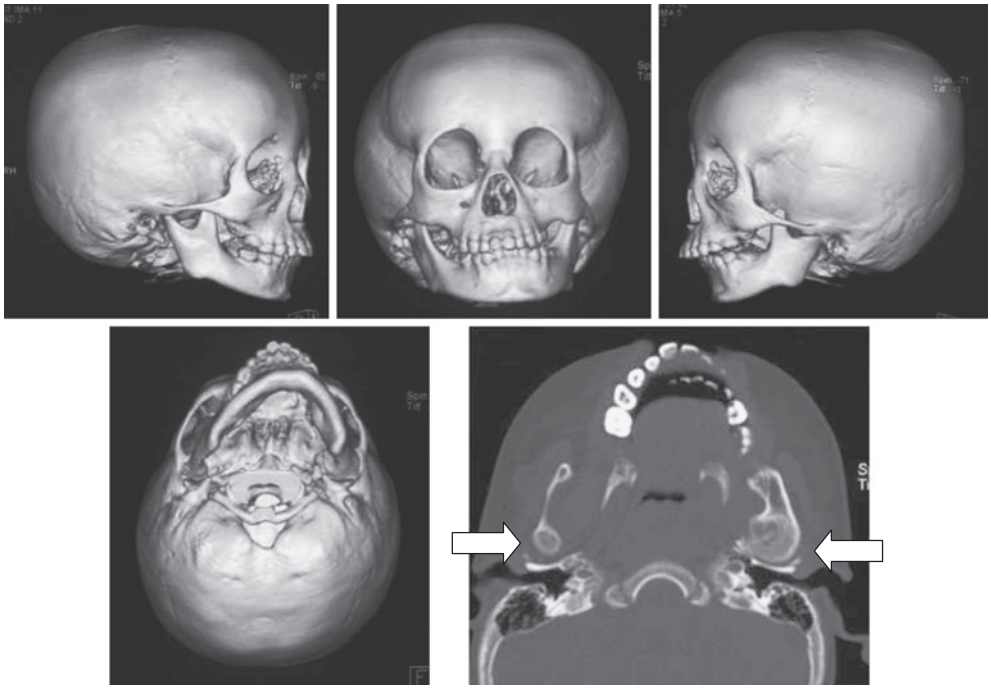

図 2　初診時の三次元 CT 像および水平断
矢印は左右の顎関節を示す.

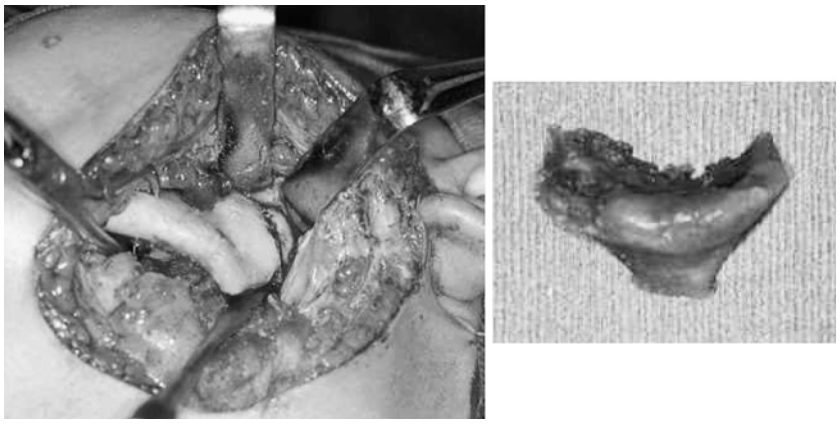

図 3　術中所見（左）および摘出物（右）

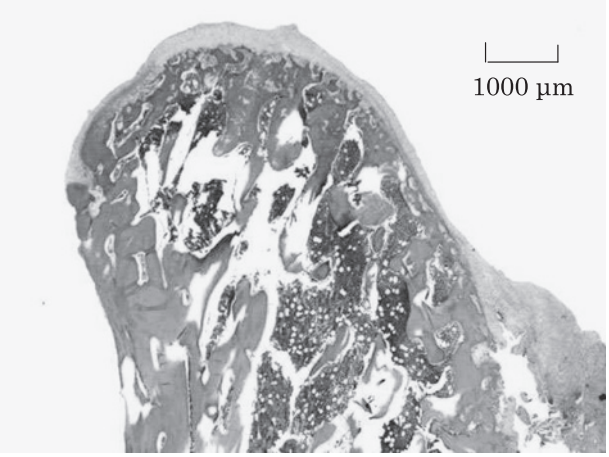

図 4　摘出物の病理組織

め，開口量が 7.2 mm であった。CT 検査にて下顎骨の左右非対称，後退，オトガイの左方偏位を認め，開口障害の再発は左側下顎頭部の変形治癒によるものと診断した（図 5）。また，左側下顎頭部に骨性癒着は認めなかった。

2008 年 6 月，全身麻酔下にて左側顎関節形成術を施行し，顎関節強直症の再発予防のために，側頭筋の一部を挙上し，頬骨弓の下を通して下顎頭へ緩衝材となるように挿入，縫合固定した（側頭筋皮弁）。術後は開口量が 20 mm まで改善し，パテタイプシリコン印象材にて作製したバイトブロックを左側で咬むように指導，食事以外では 24 時間使用するよう指示した。また開口訓練にて術後 2 か月で 25 mm まで開口量が増え，矯正治療を開始，新たに FKO を作成して，顎位を右方へ誘導するようにした。

以後，2014 年 3 月の現在にいたるまで定期的に外来でフォロー，開口量 27 mm を維持できている。術後 1 年の頭部正面 X 線写真およびパノラマ X 線写真では，左側顎関節部に変形した顎関節と，依然として残存する下顎骨の左右非対称が認められる（図 6）。

考　　察

一般に下顎頭過形成の病因は不明とされているが，幼児にも起こりうる病態である。しかしながら開口障害が認められることは珍しく，主症状が顔面非対称や咬合不全であるために，幼少時に診断され治療を受けた報告はない。われわれは強度の開口障害が認められたために治療を行った幼児の下顎頭過形成について報告した。

Slootweg と Müller は，下顎頭過形成を病理組織学的に 4 つのタイプに分類している[7]。また Villanueva-Alcojol らは，そのタイプ別の症状について報告しており，タイプⅠの患者はいずれも顎関節に関連した症状を認めなかったが，タイプⅡはすべての患者に疼痛やクリック音を認め，タイプⅢは症状のあるものとないものがあると述べている[13]。しかしながら，各タイプにおける開口障害との関連は明らかにされてはいない。開口障害は病理組織学的な要因によるものではなく，過形成の度合い（下顎頭の大きさ）によって物理的に関節窩の中での可動域が制限されるかどうかによるものと思われる。また，彼らの分類によると本症例はタイプⅢに該当するが，開口障害以外にも認められるとされている疼痛や関節雑音は本症例では認めなかった。

治療法については下顎頭切除術が一般的である。幼児の下顎頭過形成の症例報告は，ほかにないので直接比較検討できないが，幼児の顎関節強直症に対する治療報告は複数あり，参考にすることができる[14, 15]。中間挿入物については不要とする意見もあり，初回手術時には低年齢

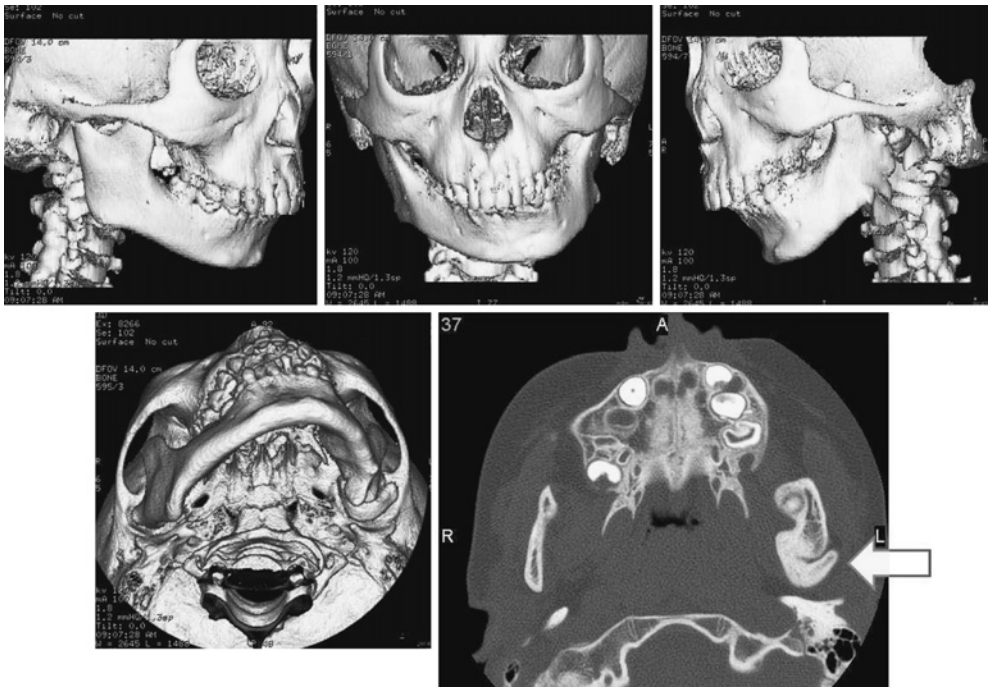

図 5　再発時の三次元 CT および水平断
矢印は左側顎関節を示す.

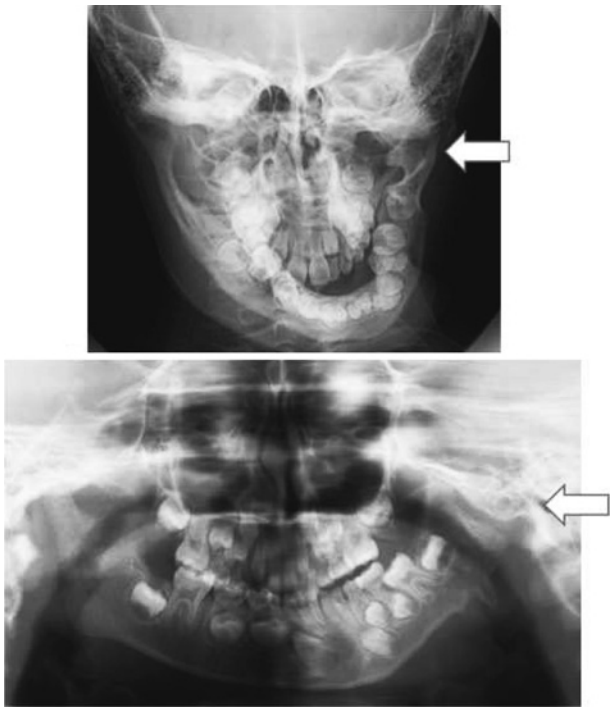

図 6　術後 1 年の頭部正面 X 線写真およびパノラマ X 線写真
矢印は変形治癒した左側顎関節部を示す.

で侵襲を最小限にしたかったこともあって，挿入を行わなかった。しかし外来通院が 3 年 4 か月間中断し，再来院時には左側下顎頭部の変形治癒による開口障害の再発をきたしていた。中断中，両親は離婚しており，生活環境の変化から通院が困難になったことが想像された。2 回目の手術で下顎頭過形成の再発を疑うような所見は認めなかったが，下顎頭部の著しい変形治癒を認め，幼児における治療の難しさを認識した。開口障害の再発の原因としては，中間挿入物の不使用および術後の開口訓練の中断の両者が考えられるが，Kaban らは顎関節強直症の場合，術後の開口訓練が確実にできるのは 3 歳以降であり，緊急性がなければ手術を 3 歳まで待つべきだ，と述べている[14]。2 回目の手術では側頭筋皮弁の挿入を行い，年齢も 7 歳で術後の開口訓練や通院も継続されているため，現段階では開口障害の再発はない。

他の施設では，中間挿入物に関してさまざまな工夫がされており，側頭筋皮弁以外にも鼠径部の脂肪組織の移植，人工物の挿入，肋軟骨移植，胸鎖関節移植などの報告がある[16-21]。子供には側頭筋皮弁が最も適しているという報告もあり，同一術野での手術が可能なこと，人工物などと比較してその後の成長に対する影響が少ないこと[14,15] などより側頭筋皮弁をわれわれは選択した。

また，2 回目の術後も残存する変形については，下顎頭

を切除したことによる成長点の喪失が原因と考えられる。下顎骨は下顎頭部における軟骨性骨形成により成長をするため，下顎頭を失うと成長が著しく抑制される。これを予防する方法としては従来から肋軟骨による下顎頭の再建が行われてきたが，最近は仮骨延長でも良い結果が報告されている[14]。その時期については，7〜10 歳の症例に対して顎関節授動術と同時に仮骨延長を行った報告もある[22]。また 1 歳の強直症に仮骨延長を行った報告もあるが，この場合は術前より小顎症と舌根沈下による呼吸不全のため気管切開を行っていた症例であり，幼少期の仮骨延長はその困難さからもなかなか治療の選択にはなりにくい[23]。本症例においても顎変形をきたしており，矯正治療を進めながら発育を待ち，将来的には下顎骨の左右非対称やオトガイ部の後退に関して，仮骨延長などの外科矯正を施行する予定であるが，同時仮骨延長なども今後は選択肢の一つとして考慮するべきかもしれない。

結　　語

われわれは幼児の下顎頭過形成の症例に対し，開口障害を認めたために早期に下顎頭切除術を施行したところ，6 歳時に開口障害を再発したため，側頭筋皮弁の挿入を併用した顎関節形成術を施行した症例を経験したので概要を報告した。開口障害の再発については初回手術での中間挿入物の不使用および術後の開口訓練の中断の両者が原因として考えられ，幼児における治療の難しさを認識した。

本論文に関しては，開示すべき利益相反状態はない。

文　献

1) Adams R. Case history of Mary Keefe（suppl.）. Medical Section of the British Association, Bristol Meeting. 1836.
2) Rowe NL. Aetiology, clinical features and treatment of mandibular deformity. Br Dent J 1960；108：41.
3) Jonck LM. Condylar hyperplasia. A case for early treatment. Int J Oral Surg 1981；10：154－60.
4) Murray IP, Ford JC. Tc-99m medronate scintigraphy in mandibular condylar hyperplasia. Clin Nucl Med 1982；7：474－5.
5) Matteson SR, Proffit WR, Terry BC, Staab EV, Burkes EJ Jr. Bone scanning with 99mtechnetium phosphate to assess condylar hyperplasia: Report of two cases. Oral Surg Oral Med Oral Pathol 1985；60：356－67.
6) Obwegeser HL, Makek MS. Hemimandibular hyperplasia—hemimandibular elongation. J Maxillofac Surg 1986；14：183－208.
7) Slootweg PJ, Müller H. Condylar hyperplasia: A clinic-pathological analysis of 22 cases. J Maxillofac Surg 1986；14：209－14.
8) Eales E, Jones ML, Suger AW. Condylar hyperplasia causing progressive facial asymmetry during orthodontic treatment: A case report. Int J Paediatr Dent 1993；3：145－50.
9) Mutoh Y, Ohashi Y, Uchiyama N, Terada K, Hanada K, Sasaki F. Three-dimensional analysis of condylar hyperplasia with computed tomography. J Craniomaxillofac Surg 1991；19：49－55.
10) Motamedi MH. Treatment of condylar hyperplasia of the mandible using unilateral ramus osteotomies. J Oral Maxillofac Surg 1996；54：1169－70.
11) Hodder SC, Rees JI, Oliver TB, Facey PE, Sugar AW. SPECT bone scintigraphy in the diagnosis and management of mandibular condylar hyperplasia. Br J Oral Maxillofac Surg 2000；38：87－93.
12) Nitzan DW, Ketsnelson A, Bermanis I, Brin I, Casap N. The clinical characteristics of condylar hyperplasia: Experience with 61 patients. J Oral Maxillofac Surg 2008；66：312－8.
13) Villanueva-Alcojol L, Monje F, González-García R. Hyperplasia of the mandibular condyle clinical, histopathologic, and treatment considerations in a series of 36 patients. J Oral Maxillofac Surg 2011；69：447－55.
14) Kaban LB, Bouchard C, Troulis MJ. A protocol for management of temporomandibular joint ankylosis in children. J Oral Maxillofac Surg 2009；67：1966－78.
15) Zhang X, Chen M, Wu Y, Wang B, Yang C. Managemant of temporomandibular joint ankylosis associated with mandibular asymmetry in infancy. J Craniofac Surg 2011；22：1316－9.
16) Mehrotra D, Pradhan R, Mohammad S, Jaiswara C. Random control trial of dermis-fat graft and interposition of temporalis fascia in the management of temporomandibular ankylosis in children. Br J Oral Maxillofac Surg 2008；46：521－6.
17) Pearce CS, Cooper C, Speculand B. One stage management of ankylosis of the temporomandibular joint with a custom-made total joint replacement system. Br J Oral Maxillofac Surg 2009；47：530－4.
18) Troulis MJ, Tayebaty FT, Papadaki M, Williams WB, Kaban LB. Condylectomy and costochondral graft reconstruction for treatment of active idiopathic condylar resorption. J Oral Maxillofac Surg 2008；66：65－72.

19) Donkor P, Acheampong AO. Intra-articular ramus ostectomy combined with costochondral grafting for the treatment of recurrent ankylosis of the mandible. Br J Oral Maxillofac Surg 2006；44：497－500.

20) Singh V, Verma A, Kumar I, Bhagol A. Reconstruction of ankylosed temporomandibular joint: Sternoclavicular grafting as an approach to management. Int J Oral Maxillofac Surg 2011；40：260－5.

21) George O, Steven AG, Peter WC. Costochondral grafting in condyle replacement and mandibular reconstruction. Oral Maxillofac Surg 1988；46：177－82.

22) Rao K, Kumar S, Kumar V, Singh AK, Bhatnagar SK. The role of simultaneous gap arthroplasty and distraction osteogenesis in the management of temporo-mandibular joint ankylosis with mandibular deformity in children. J Craniomaxillofac Surg 2004；32：38－42.

23) de Castro e Silva LM, Pereira Filho VA, Vieira EH, Gabrielli MF. Tracheostomy-dependent child with temporomandibular ankyloses and severe micrognathia treated by piezosurgery and distraction osteogenesis: case report. Br J Oral Maxillofac Surg 2011；49：e47－9.

A case of mandibular condylar hyperplasia in infancy

Emiko TANAKA ISOMURA[1)], Akifumi ENOMOTO[2)], Hitomi SENOO[3)], Susumu TANAKA[1)] and Mikihiko KOGO[1)]

[1)]First Department of Oral and Maxillofacial Surgery, Osaka University Graduate School of Dentistry (Chief：Prof. Mikihiko KOGO)

[2)]Department of Oral and Maxillofacial Surgery, Kinki University School of Medicine

[3)]Department of Oral and Maxillofacial Surgery, Yukioka Hospital

Abstract Although there are several reports of mandibular condylar hyperplasia (CH) cases, occurrence in infancy is uncommon. The main symptoms of CH are facial asymmetry, occlusal disturbance, and dysfunction, and thus the condition is not generally seen or treated in infants. Here, we present a case report of CH in a 1-year-old infant, who showed limited mouth opening and was treated by a condylectomy procedure but needed retreatment with a temporalis muscle fascia flap because of recurrent limitation of mouth opening.

（J. Jpn. Soc. TMJ 2015；27：225－230）

Key words condylar hyperplasia, infancy, condylectomy of mandible

©The Japanese Society for Temporomandibular Joint