The University of Osaka
Institutional Knowledge Archive

Title	口蓋垂癌と舌癌が重複して発生した1 例
Author(s)	和田, 剛信; 占部, 一彦; 安部, 友大 他
Citation	大阪大学歯学雑誌. 2022, 66(2), p. 41-46
Version Type	VoR
URL	https://hdl.handle.net/11094/93191
rights	
Note	

The University of Osaka Institutional Knowledge Archive : OUKA

https://ir.library.osaka-u.ac.jp/

The University of Osaka

阪大歯学誌　66(2)：41 ～ 46，2022

口蓋垂癌と舌癌が重複して発生した１例

和田　剛信[1)]，占部　一彦[2)]，安部　友大[3)]，藤原　采香[3)]，松下　豊[4)]，松岡　裕大[1)]

（令和３年12月23日受付）

要　旨

今回われわれは，舌癌切除術時に偶然発見した重複癌で，非常に珍しい口蓋垂癌の１例を経験したので報告する。患者は60歳男性で，近医歯科医院にて2016年10月下旬頃に右側舌縁部白色病変を指摘され，当科精査加療を目的に紹介され初診した。初診時は，舌に自覚症状等は認めなかった。11月中旬に右側舌縁部の生検を施行し，上皮内癌の診断の下，12月上旬に全身麻酔下で右側舌癌切除術を施行した。全身麻酔時に口蓋垂部に硬結が触れる腫瘤があるのを発見し，腫瘤は口蓋垂に限局した大豆大の表面性状不均一な白色腫瘤であった。口蓋垂腫瘍の診断の下，右側舌癌切除術施行と同時に，口蓋垂腫瘍切除術を施行した。病理組織検査結果は，右側舌部は上皮内癌で，口蓋垂部は扁平上皮癌であった。本症例は，右側舌癌と口蓋垂癌が同時に発生しており，われわれが渉猟し得た限り，これまでに国内外において，舌癌と口蓋垂癌の重複癌の報告は認めず，極めて珍しい重複癌症例であった。

緒　言

従来より口蓋垂に限局した腫瘍は稀であるとされている。今回われわれは，全身麻酔下で舌癌切除術時に発見した口蓋垂癌で，これまでに，国内外において舌癌と口蓋垂が同時に発生した重複癌の報告は認めず，極めて珍しい重複癌症例を経験したので報告する。

症　例

患　者：60歳，男性。

初　診：2016年10月下旬。

主　訴：特になし。

家族歴：特記事項なし。

既往歴：高血圧症。

嗜　好：ビール３本／日，たばこ80 ～ 100本／日。

現病歴：2016年10月中旬頃，近医歯科医院にて右側舌縁部白色病変を指摘され，10月下旬に精査加療を目的に当科を紹介され初診した。初診時，舌に自覚症状等認めなかった。

現　症：

全身所見；体格中等度で栄養状態は良好であった。

口腔外所見；頸部リンパ節の腫脹は認めなかった。

腔内所見；右側舌縁部病変は，18mm×10mm大の表面粗造な白色病変で，硬結を触れなかった（図１）。

初診時に口蓋垂に明らかな異常所見を認めなかったが，全身麻酔下手術時に発見した際の口蓋垂部所見は，10mm×8mm大で，口蓋垂の尖端側1/2に限局した表面性状不均一な白色で硬結が触れる腫瘤を認めた（図２）。

画像所見：頭頸部造影CT画像検査，単純MRI画像検査，PET-CT画像検査にて舌癌，口蓋垂癌，リンパ節転移および肺転移は認めなかった。

臨床検査：SCC抗原1.3ng/ml，CEA 3.0ng/mlであり，その他の検査においても異常を認めなかった。

1）大阪みなと中央病院　口腔外科（主任：松岡裕大部長）
2）医療法人徳洲会　八尾徳洲会総合病院　歯科口腔外科（主任：占部一彦部長）
3）大阪大学大学院歯学研究科顎口腔病因病態制御学講座（口腔外科学第一教室）（主任：田中　晋教授）
4）労働者健康安全機構関西労災病院口腔外科（主任：原田丈司部長）

図１　初診時口腔内写真
右側舌縁に 18mm×10mm 大の白色病変で，硬結を触れない。

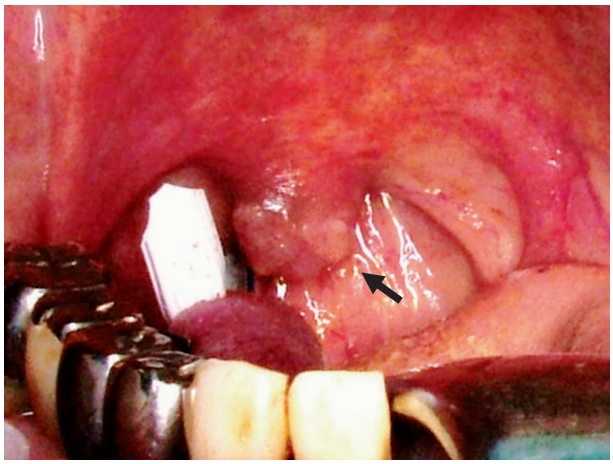

図２　口蓋垂部腫瘤写真
全身麻酔時口蓋垂部に偶然発見した大豆大の硬結を触れる表面性状不均一な白色病変である。

臨床診断：右側舌縁部腫瘍，口蓋垂部腫瘍。

処置および経過：2016 年 12 月上旬に全身麻酔下で右側舌癌切除術を施行時，初診時には明らかな異常所見を認めなかった口蓋垂部に硬結の触れる腫瘤があるのを発見した。まず右側舌癌切除術を施行した。ヨード染色法にて不染域を確認し，安全域を 1cm 確保して切除範囲の設定後，局所麻酔薬（1%塩酸リドカイン）を腫瘍周囲組織に投与後，舌癌を切除，1 次縫縮を行った。また，口蓋垂部をヨード染色法にて不染域を確認し，悪性腫瘍を疑い安全域を 1cm 確保して切除範囲の設定をした。腫瘍周囲組織に局所麻酔薬（1%塩酸リドカイン）を投与し，輪状切開を行い，口蓋垂腫瘍切除術を施行した。口蓋垂の切除断端は吸収糸にて 1 次縫縮した。術後，嚥下障害や開鼻声等の機能障害を認めず，現在術後 6 年が経過しているが，舌及び口蓋垂部の再発はなく経過良好である。

標本の病理組織学的所見：

右側舌腫瘍：11 月上旬に右側舌縁部より，生検を行った。HE 染色で，基底側に限局して核の腫大と大小不同で，クロマチンの増量を示す異型細胞増殖を認め，上皮内癌と診断した。

摘出標本による病変全体の病理組織像では，上皮内の下層約 1/2 部に核が腫大した異型扁平上皮が増殖していた（図 3A）。基底層には，不明瞭となっている上皮基底側付近に核の腫大した細胞の増生を認めた（図 3B）。H-E 染色で腫瘍部位と非腫瘍とが区別できる，フロント形成が確認された（図 3C）。免疫組織化学的検索において p53，Ki67 で基底側から数層にわたって陽性像が認められ，腫瘍細胞と非腫瘍部位とでフロント形成部を境に区分されていた（図 3D, E）。腫瘍は異型扁平上皮が増殖している，明瞭な角化を伴う高分化な扁平上皮癌が浸潤性に増殖を認めた。また，扁平上皮癌組織と正常な周辺上皮との連続性が認められた（図 4A, B）。

病理組織学的診断：右側舌上皮内癌。口蓋垂扁平上皮癌。

考　察

口蓋垂は咽頭峡部の中央に突出しており，咽頭後壁の湿潤，舌根部および下咽頭への食物の移動を助けるとされ，各種の食物の通過，呼吸の通路，あるいは発声の運動等機械的な刺激を特に受け易い位置にあるにも拘らず，癌が発生することは非常に稀であるとされている[1)]。本症例の場合，全身麻酔下で口蓋垂部に硬結が触れる腫瘤を認めたが，手術前には異常所見を認めず，右側舌癌手術時に偶然の発見となった。北條[2)]も口蓋垂部の腫瘍は自覚症状の出現が遅く悪性腫瘍には特に注意すべきである事を強調している。今回は全身麻酔下で右側舌部分切除術施行に際し，口蓋垂部に硬結腫瘤を発見するに至ったが，手術前の外来診察時には，舌が大きい場合や，嘔吐反射を認めたりすると，口蓋垂部の診察や触診など困難である。しかし，本症例の様に外来診察時には認めなくても手術時に口蓋垂部病変を認める事もあるため，他部位の手術であっても，可能な限り術前に注意深く，舌圧子等を使用して，口蓋垂部の診察も入念にしておく必要があると考えられた。

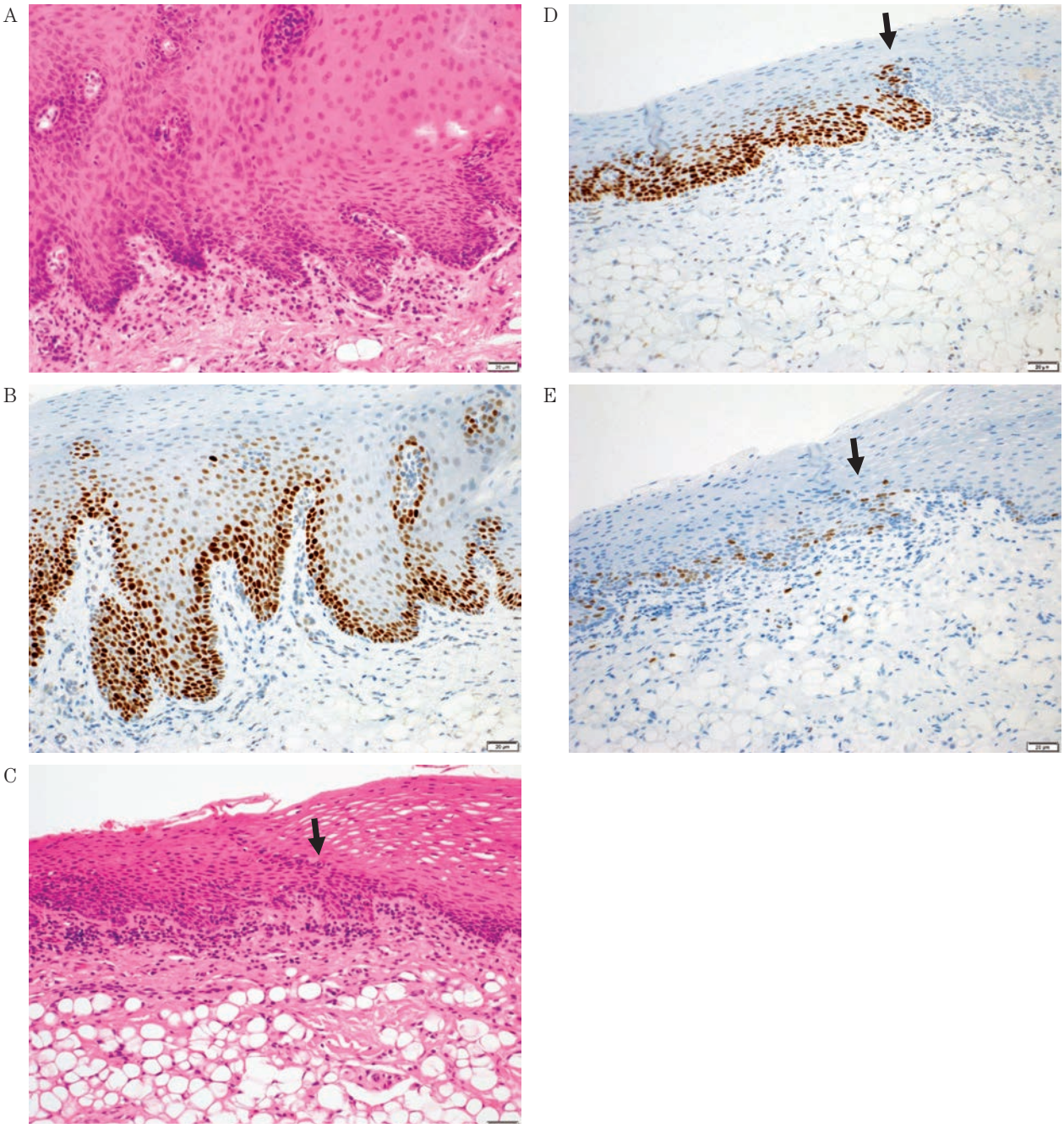

図３　手術摘出標本の病理組織像

A：異型扁平上皮が増殖している。（H-E 染色：×200）
B：免疫組織化学的検索において腫瘍細胞は基底側から数層にわたって P53 が陽性である。（P53：×200）
C：矢印部にフロントの形成が確認できる。（H-E 染色：×100）
D：免疫組織化学的検索において矢印より左の腫瘍細胞が陽性を示し，右側は非腫瘍である。（P53：×100）
E：免疫組織化学的検索において矢印より左の腫瘍細胞が陽性を示し，右側は非腫瘍である。（Ki67：×100）

手術方法に関しては，口蓋垂はその基部を残して切断することにより，術後の鼻咽腔閉鎖不全などの問題は起こさないといわれており[3]，本症例においても，同術式に基づき切除した。治療に関しては，他の癌と同様に放射線治療と外科的治療が考えられるが，口蓋垂部は外科的手術に適しているので，正常組織を含めて広く摘出するのが最も良いと思われる。口蓋垂の腫瘍に対しては，山川[4]は腫瘍であれば，組織検査を施行せず，一度に口蓋垂全体を摘出すれば，増殖の危険性はないと述べている。本症例は，口蓋垂に限局しており，

A

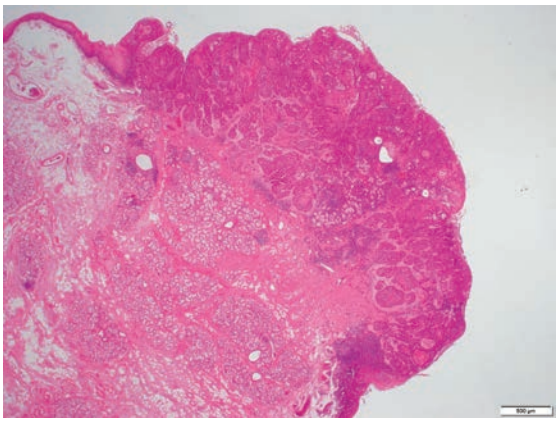

B

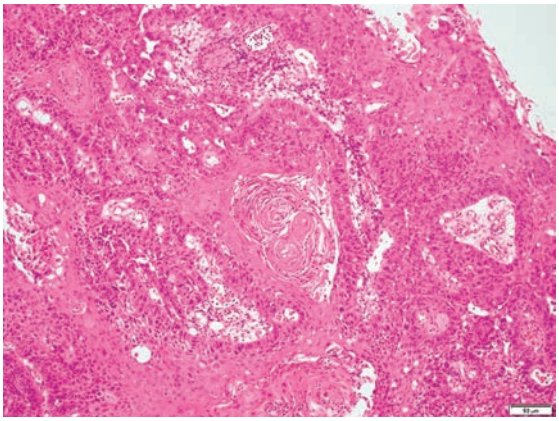

C

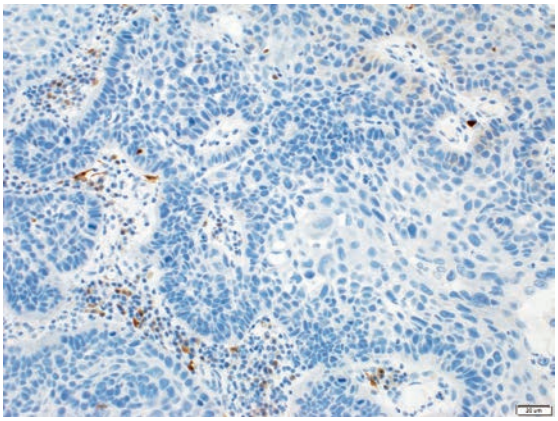

図 4　病理組織像

A：異型扁平上皮が増殖している。（H-E 染色：×12.5）

B：角化を伴う高分化な扁平上皮癌が浸潤性に増殖している。（H-E 染色：×100）

C：免疫組織化学的検索において腫瘍細胞は陰性である。（p16：×200）

100 本／日とヘビースモーカーであり，口蓋垂部硬結触れる表面性状不均一な白色病変を認め，悪性腫瘍が強く疑われたため，安全域を 1cm 確保して切除した。術後に嚥下障害や開鼻声等の機能障害等の後遺しなかったことより，最適の方法であったと考えられた。しかし，切除範囲が広く術後機能障害が出現した際は，再発が無ければ，2 次手術で鼻咽腔閉鎖不全に対する処置が必要になると考えられた[5)]。

口蓋垂癌の発生原因は明確ではないが，近年，HPV は中咽頭癌の原因として注目されている。高リスク型 HPV 感染を除外診断する目的で，ウィルス感染に対しての病理組織学的診断の検討は必要に応じて行うことが望ましいとされている[6~8)]。本症例では，免疫組織学的検査 P16 において精査を行ったが，HPV は検出しなかった（図 4C）。仮に P16 陽性であった場合は，HPV 陽性中咽頭癌は放射線感受性が高いとされているため[9)]，再発時に放射線治療の検討が必要であると考えられた。

舌癌と口蓋垂癌の関係については，重複癌か転移によるものか検討を行った。口蓋垂癌は扁平上皮癌組織と正常な周辺上皮（図 4A，B）との連続性を認められたため，原発性病変であると考えられた。一方，右側舌縁部上皮内癌は，H-E 染色や P53 免疫染色（図 3C，D）で上皮内の癌組織と，その周辺の正常上皮との間に明瞭なフロント形成が確認できたため，上皮内癌と診断できた。よって，他部位への転移や，他部位からの転移ではないと診断できた。重複癌の診断は Warren and Gates[10)] を用いた。すなわち 1）それぞれの癌は確定的な悪性像を呈すること，2）それぞれ独立していること，3）一方が他方の転移である可能性が除外されていることとされている。本症例の場合，1）～ 3）に該当し，口蓋垂癌は T1N0M0 Stage1 で，右側舌上皮内癌は TisN0M0Stage0 で両者共に全切除術を施行している。以上より本症例を定義に基づき，両者は個別に発生した病変であると診断でき，重複癌と診断できた。また，同時性と異時性については，口腔癌取り扱い規約[11)] に基づき，各癌が 1 年未満の期間に診断されたものを同時性，1 年以上のものを異時性としており，本症例で舌と口蓋垂共に自覚症状は認めず，各腫瘍の発見はほぼ同時期であり，同時性重複癌の発生と考えられた。頭頸部癌における重複癌の発生に関する要因の一つとして，飲酒，喫煙，食習慣などの環境因子が挙げられる[12)]。特に飲酒，喫煙が発癌因子としてはたらくことは多くの疫学調査により明らかで，なかでも口腔癌では両者が関与することを指摘する報告が多い[13, 14)]。Wynder らは[15)]，ヘビースモーカーの頭頸部癌患者は男性の 30 本以上の喫煙者で重複癌のリスクの上昇がみられたと報告している。本症例は飲酒がビール 3 本／日，たばこ 80 ～ 100 本／日と多量摂取のため重複癌が発生しやすいと考えられ，患者への禁煙教育が二次癌予防に対して大切であると考えられた。口腔癌における重複癌の

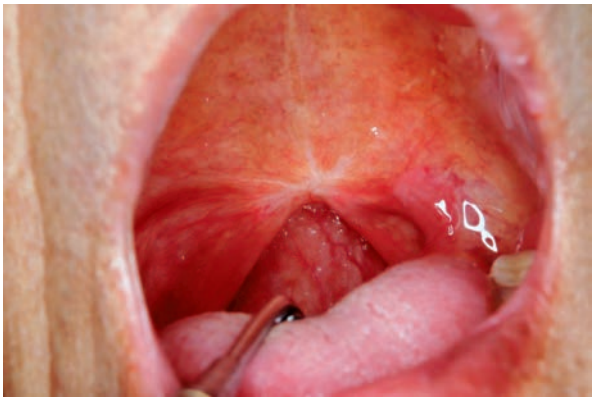

図５　術後の口腔内写真
再発等の異常所見を認められない。

発生率は，他部位の悪性腫瘍罹患者における発生率よりも高く[16]，特に上部消化管に重複癌が発生することが多いといわれている[17～21]。口腔癌の重複癌発生率は，諸家の報告では５%～18.4%[22～24]であり，消化器系が多く，食道，胃，大腸と約半数以上が消化器系との組み合わせで[25]，本邦では胃，食道との組み合わせが多いとされている。口蓋垂癌は中咽頭癌でも発生頻度が低く，頭頸部癌全体の約0.04%とされ非常に稀であるといえる[26]。また本症例では，右側舌癌が同時に発生しており，われわれが渉猟し得た限り，これまでに国内外において，舌癌と口蓋垂癌の重複癌の報告は認めず，極めて珍しい重複癌症例であった。

術後６年が経過しており，現在再発や他臓器への転移など認めず経過している（図５）。今後も局所再発および転移の有無を慎重に経過観察を続けていく予定である。

引用文献

1）水城春美，柳沢繁孝，清水正嗣（1984）：口蓋垂尖端に発生した多形性腺腫の１症例：日口外誌，**30**，1840–1843，昭和59.
2）北条仁，服部政夫，篠木満州子（1961）：口蓋に発生せる混合腫瘍症例．耳喉 **33**，619–621，昭和35.
3）Ito, H. Nakajima, T. and Hibi, G.（1961）: Epidermoid cyst of the uvula: Report of a case. *Jpn Stomatol Soc* **15**, 89–92.
4）山川強四郎（1951）：口蓋垂の肉腫．耳喉，**23**，173．昭和26.
5）Richardson, G. and Pullen, E.（1948）: The uvula its structure and function and its importance. *Arch Otolar*, **47**, 379–394.
6）高田隆，森昌彦，小川郁子（2011）：良性上皮性腫瘍，白砂兼光，古郷幹彦：口腔外科学．第３版，医歯薬出版株式会社，東京，227項，平成23.
7）佐藤方信，立川哲彦，長谷川博雅（2010）：口腔粘膜上皮の腫瘍および腫瘍状病変，高田實監修：口腔病理アトラス．第２版，文光堂，東京，222–223，平成22.
8）濱本和彦，大西祐一，柚木大和（1997）：口腔乳頭腫の臨床的検討およびヒトパピローマウイルス（HPV）DNAの検出．日口腔外科会誌，**43**: 883–886，平成9.
9）Marur, S. and Souza, G.（2010）: HPV–associated head and neck cancer: a virus–related cancer epidemic. *Lancet Oncol*, **11**: 781–789.
10）Warren, S. and Gates, O.（1932）: Multiple primary malignant tumors. *Am J Cancer*, **16**, 1358–1414.
11）日本口腔腫瘍学会編（2010）：口腔癌取扱い規約．第１版，金原出版，東京，30–38．平成22.
12）Morton, L.M. and Curris, R.E.（2010）: Second malignancy risks after non–hodgkin's lymphoma and chronic lymphocytic leukemia: differences by lymphoma subtype. *J Chin Oncol*, **28**, 4935–4944.
13）鈴木幹男，乾智一（2009）：琉球諸島における頭頸部扁平上皮癌の多重癌について．頭頸部癌，**35**，406–411，平成21.
14）平山雄（1987）：喫煙および飲酒の主要死因への寄与危険度．平山雄編：予防ガン学，メディサイエンス社，東京．69–74．昭和62.
15）Wynder, E., Dodo H.（1969）: Epidermoiologic investigation of multiple primary cancer of the upper alimentary and respiratory tracts. *Cancer* **24**, 730–739.
16）北村優，片岡辰明，小林敦，兵東巌（2019）：口腔内多発癌を含む５重複癌の１例．日口診誌 **32**，62–67．令和1.
17）増田元三郎，川辺良一（1990）：当科における多重複癌の臨床統計とその背景因子の検討．頭頸部癌 **16**，73–77．平成2.
18）Kesting, M.R. and Schurr, C.（2009）: Results of Esophagogastroduodenoscopy in patients with oral squamous cell carcinoma–value of endoscopic screening: 10–year experience. *J Oral Maxillofac Surg* **67**, 1649–1655.
19）田中彰，土川幸三，土持眞，又賀泉，加藤譲治（1994）：顎口腔領域における重複癌例の臨床的検討．頭頸部腫瘍 **20**，57–62．平成6.
20）佐野和生，上野雅隆（1997）：口腔扁平上皮癌における上部消化管検査についての検討．口科誌，**46**，397–403．平成9.
21）小松原秀紀，梅田正博，南川勉，尾島泰公，重田崇至，渋谷恭之，横尾聡，李進彰，古森孝英（2006）：口腔癌患者の遠隔転移や多重癌の診断におけるPositron emission tomography（PET）の有用性．日口診誌，**19**，220–224．平成18.
22）亀山忠光，竹内将純（1984）：重複癌の５例とFollow–upの実体．口科誌，**33**，134–139．昭和59.
23）小野貢伸，小村健（1995）：口腔癌患者における他臓器

重複癌の臨床的検討．日口外誌，**41**，611–615．平成 7.
24）内田育宏，小宮善昭，吉田俊一（1998）：口腔癌の重複癌発生に関する臨床的検討．日口外誌，**44**，292–302．平成 10.
25）杉浦直樹，日比五郎（1987）：S 状結腸癌と口腔癌重複の 1 例．日口外誌，**33**，2193–2199，昭和 62.
26）池田雄介，小坂井絢子，栗原絹枝，齋藤寛一，大金覚，高野正行，片倉朗，柴原孝彦，野村武史（2018）：口腔扁平上皮癌患者における重複癌の臨床的特徴および予後の検討．日口診誌，**31**，205 ～ 210，平成 30.