The University of Osaka
Institutional Knowledge Archive

Title	矯正歯科治療後にICRを発症し再治療を行った1治験例
Author(s)	岡, 由佳; 月星, 陽介; 月星, 千恵
Citation	大阪大学歯学雑誌. 2022, 66(2), p. 67-72
Version Type	VoR
URL	https://hdl.handle.net/11094/93195
rights	
Note	

The University of Osaka Institutional Knowledge Archive : OUKA

https://ir.library.osaka-u.ac.jp/

The University of Osaka

阪大歯学誌　66(2)：67 ～ 72，2022

矯正歯科治療後にICRを発症し再治療を行った1治験例

岡　由佳[1)]，月星　陽介[1)]，月星　千恵[1)]

（令和4年3月29日受付）

緒　言

特発性下顎頭吸収（Idiopathic Condylar Resorption: ICR）は突発的かつ進行性の著しい下顎頭吸収を示す病態であり，それに伴う著明な下顎枝高の減少により下顎骨の後方回転を起こし，オーバージェットの増加やオーバーバイトの減少を呈すると報告されている[1),2)]．ICRは10代女性に最も多く発症することが報告されている[3)]が，その発生機序や根本的な治療方法に関してはいまだ不明な点が多い。

本報告では，前歯部交叉咬合のため6歳4ヶ月より第Ⅰ期および第Ⅱ期矯正歯科治療を行った後に，著しい下顎の後退を伴う開咬を発現したICR症例に対し，顎位の安定を待って再度矯正歯科治療を行った長期経過を検討した。

症　例

患者は再治療希望年齢21歳1ヶ月の女性で，上顎前突と開咬を主訴として再来院した。

1. 症例分析

1）現病歴及び既往歴

年齢6歳4ヶ月の初診時，左側前歯部の反対咬合に起因する下顎左方偏位を主訴として当院を来院した。ANB角は2.6°で骨格性3級傾向があるアベレージアングル症例との診断で，Ⅰ期治療では上顎にポータータイプ拡大装置を装着し，被蓋改善したところ下顎の左方偏位もおおむね解消した。9歳から10歳頃，右側顎関節に開口時疼痛を時々認めたが，自然寛解した。引き続きⅡ期治療の希望があったため成長のスパートと第二大臼歯の萌出を待って非抜歯にて治療することとした。12歳5ヶ月時にプリアジャスティッドエッジワイズ装置を用いて治療を開始した。14歳2ヶ月時に動的治療を終了し，保定を開始した。動的治療期間は1年9ヶ月であった。保定装置は上顎にラップアラウンドタイプリテーナー，下顎にはボンディッドリテーナーを装着した。

ところが保定開始8ヶ月後の14歳10ヶ月時「口を開けにくい。引っかかった感じがする。」との訴えで救急来院した。学校のマラソン大会の際に長時間強く咬みしめており，症状が発現したとのことであった。両側顎関節に開口時疼痛があり，最大開口2横指であった。この時のパノラマエックス線写真では細長い下顎頭ではあったが目立った変化は認められなかった。開口障害と疼痛を取り除くためスタビライゼーション型スプリントを作製し，夜間使用を指示した。スタビライゼーション型スプリントは使用出来たものの，ラップアラウンドタイプリテーナーは顎関節の疼痛のため使用出来ない日が多かった。6ヶ月後に症状は消退した。しかし咬合の変化が起きオーバーバイトは減少して開咬になっていた。その後も上顎前突と開咬が悪化の一途を辿った。

そこで保定開始3年3ヶ月後である17歳5ヶ月時に愛知学院大学歯学部附属病院口腔外科へ紹介したところ，ICRと診断された。顎関節MRIを始めとする検査後，開口トレーニングと経過観察が行われた。同時期に上下左右の第三大臼歯を全て抜去している。症状が

1）医療法人月星歯科クリニック

安定し同院にて終診となった21歳1ヶ月時に再治療を希望し当院に再来院した。

なお過去に顔面の外傷や関節リウマチなどの既往はない。

2）家族歴

母親は顎関節症の既往がある下顎後退型の骨格性2級（ANB角は7.6°）であり，アベレージアングルの過蓋咬合症例であった。小学生の時に他院で上顎両側第一小臼歯を抜歯して矯正治療を受けている。兄は骨格性3級傾向（ANB角は1.0°）を有し，アベレージアングルで切端咬合に近いClass Ⅲ両顎前突であった。

3）顔貌所見（図1）

正面観は左右対称であり，側面観は下顎後退が著しくコンベックスタイプであった。口唇閉鎖不全を認め，口唇閉鎖時のオトガイ筋の緊張が著明であった。上下口唇の突出を認めた。笑顔表出時の歯肉露出量は4mmであり，ガミースマイルであった。

4）口腔内所見（図2），模型分析所見

上顎両側第二小臼歯に軽度の舌側転位，近心捻転が認められるほか歯列に大きな叢生はない。オーバージェットは+7.0mm，オーバーバイトは−2.5mmであった。大臼歯関係は右側が1/2 unit Class II，左側はfull Class IIであった。両側犬歯から犬歯まで咬合接触はない。

5）パノラマエックス線写真所見（図3）

両側の下顎頭が細長い形態をしている。下顎頭の前上方部が斜めに吸収および平坦化して短小化している。その他，歯槽骨や歯根形態の異常，う蝕などは認められなかった。

6）頭部エックス線規格写真所見（表1）

①正面位

上下顎歯列正中，上下顎骨正中はともに顔面正中に一致していた。

②側面位

骨格性の前後的評価は，N点が相対的に前方にあるためSNA角は76.1°，SNB角は69.8°で上下顎ともに後方位である。さらにANB角が6.3°であることより，下顎後方位による骨格性2級と診断した。垂直的評価に関しては，FMAは44.8°，Mp to SNは53.0°で3SDを超えて大きく，著明なハイアングルであった。Gonial angleは121.5°で標準範囲内であり，Me/NFも71.3㎜で標準範囲内である。また，SN-RPが111.4°で2SDを超えて大きく，Ar-Goが30.3mmで5SDを超えて小さかった。以上より，下顎角や前下顔面高は標準範囲内であるものの，下顎枝が短小で下顎枝の後方傾斜が著しいICR特有のハイアングルである。

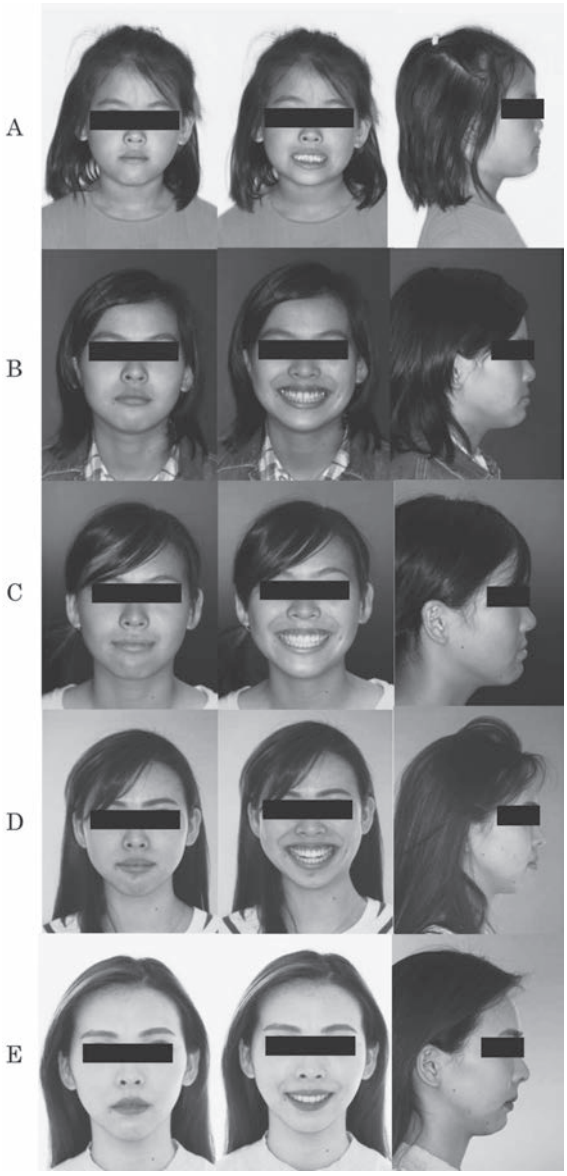

図1　顔面写真

A　初診時（6歳3ヶ月），B　動的治療終了時（14歳4ヶ月），C　再治療開始時（21歳2ヶ月），D　再治療終了時（24歳6ヶ月），E　保定開始2年後（26歳6ヶ月）

歯性には，U1 to SNは106.5°でほぼ標準値であった。また，IMPAは88.1°で小さめであるが標準範囲内であった。Interincisal angleは112.4°で1SD以内であるもののやや小さく，L1 to A-Poは6.2㎜で大きめであった。

軟組織はUpper Lip to E-lineが0.6mm，Lower Lip to E-lineが3.2mmで，上下唇は突出していた。

2. 診断

ICRに伴う下顎骨の後方回転に起因する，ハイアン

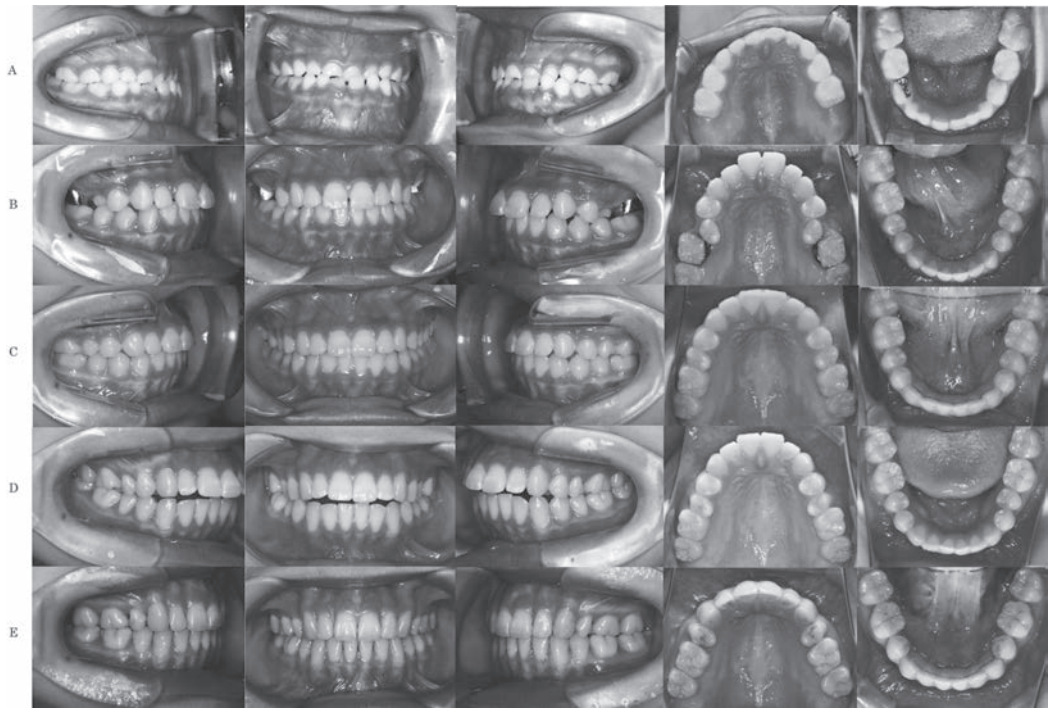

図2　口腔内写真

A　初診時（6歳3ヶ月），B　動的治療終了時（14歳4ヶ月），C　再治療開始時（21歳2ヶ月），D　再治療終了時（24歳6ヶ月），E　保定開始2年後（26歳6ヶ月）

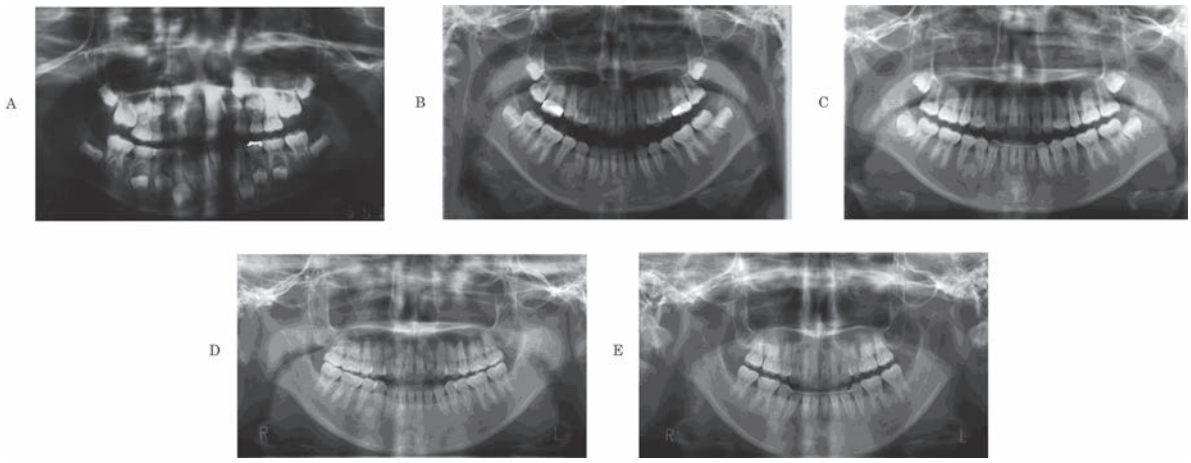

図3　パノラマエックス線写真

A　初診時（6歳3ヶ月），B　動的治療終了時（14歳4ヶ月），C　再治療開始時（21歳2ヶ月），D　再治療終了時（24歳6ヶ月），E　保定開始2年後（26歳6ヶ月）

グル，下顎骨後退型の骨格性2級，骨格性開咬症例。

3. 治療方針

上顎前突を伴う開咬症例であり，L1 to A-Poが大きく上下唇の突出感もあるため，上下顎小臼歯抜去にて上下顎前歯を後退させるとともにオーバージェットの減少及びオーバーバイトの増加を図り，プロファイルを改善することとした。上顎は第一小臼歯，下顎は第二小臼歯を抜去することでClass IIの大臼歯関係を改善し，さらにウェッジエフェクトによって下顎の反時計周りの回転を促すこととした。また，積極的な大臼歯の圧下を行うことで前歯部被蓋のさらなる適正化を図ることができるため，ミニスクリューを臼歯部に使用することを計画したが，患者の同意を得られなかったため使用しなかった。また，患者はICRを有するため，治療開始時期に関しては慎重な判断が必要であっ

表1　側面頭部エックス線規格写真分析の計測値

計測項目	A 初診時 （6歳3ヶ月）	B 動的治療終了時 （14歳4ヶ月）	C 再治療開始時 （21歳1ヶ月）	D 再治療終了時 （24歳6ヶ月）	E 保定開始2年後 （26歳6ヶ月）
SNA（deg.）	80.4	76.6#	76.1#	75.4#	75.8#
SNB（deg.）	77.9	74.8	69.8#	69.2#	69.3#
ANB（deg.）	2.6#	1.8	6.3*	6.3*	6.5*
Mp-SN（deg.）	34.2#	39.9	53.0***	51.7***	51.2***
Rp-SN（deg.）	91.1	97.1	111.4**	109.9**	110.6**
Occ p.（deg.）	27.0	20.2	24.8*	29.3**	28.4**
Go A.（deg.）	123.1#	122.8	121.5	121.6	120.6
U1-SN（deg.）	95.0	104.5	106.5	81.8##	82.1##
IMPA（deg.）	87.7	91.3	88.1	83.7#	84.7#
FMA（deg.）	28.1#	31.9	43.8***	42.7***	42.7***
FMIA（deg.）	64.3	56.8	48.1	53.6	52.7
IIA（deg.）	143.2**	124.4	112.4#	142.7#	142.1#
N/NF（mm）	47.4*	54.4	55.8	55.9	55.9
Me/NF（mm）	57.2	68.1	71.3	69.3	69.8
N-Me（mm）	105.7	124.5	132.2*	130.4	130.3
Ar-Go（mm）	37.6	38.4##	30.3#####	28.5#####	29.2#####
Go-Me（mm）	66.0**	77.3*	80.1**	79.5*	80.2**
Ar-Me（mm）	94.6**	105.4	101.2	98.5#	99.7#
OJ	0.0	3.0	7.0	3.0	2.8
OB	0.0	2.5	−2.5	2.5	3.5

1SD 大*　2SD 大**　3SD 大***
1SD 小#　2SD 小##　3SD 小###

た。しばらく経過観察を行ってから再治療を開始することとした。実際は8ヶ月後に側方頭部エックス線規格写真を再度撮影し，顎位や下顎頭形態の変化がなく，新たな顎関節症状も認められないことを確認してから再治療を開始した。

4. 治療経過

21歳10ヶ月時に上下顎歯列に .022 スロットのプリアジャスティッドエッジワイズ装置を装着し，コンティニュアスアーチを装着して顎関節症状の再発に注意を払いながら再治療を開始した。1ヶ月後，上顎両側第一小臼歯を抜歯した。ワイヤーを段階的にサイズアップしつつ，22歳3ヶ月時に，咬合力が弱いことを考慮して .017 × .025 のステンレススチールワイヤーを装着し上顎前歯部の牽引を開始した。22歳7ヶ月時には下顎両側第二小臼歯を抜去し，22歳8ヶ月時に下顎にコイルスプリングを併用し，下顎前歯の牽引と同時に両側第一大臼歯の積極的な近心移動を開始した。臼歯関係の改善のため22歳10ヶ月時から Class II ゴムを開始したが，顎関節への負担を考慮し注意深く観察を続けながら8ヶ月間使用した。顎関節症状は発症することなく，24歳6ヶ月時に装置を撤去して，上顎にラップアラウンドタイプリテーナー，下顎にボンディッドリテーナーを装着して保定を開始した。

5. 治療結果

1）顔貌所見（図1）

側貌ではオトガイ部の後退感やオトガイ筋の緊張は残るものの，口元の突出感およびプロファイルの改善が得られた。ガミースマイルの改善は認められなかった。

2）口腔内所見（図2）

上下顎前歯の被蓋はオーバージェットが＋3.0mm，オーバーバイトが＋2.5mm に改善された。大臼歯関係はやや Class II ぎみであるものの，安定した咬合を確立した。

3）側面位頭部エックス線規格写真所見

再治療開始時と動的治療終了時のトレース重ね合わせ（図4）と表1の値より，ANB 角は 6.3° と変化が見られなかった。FMA は 43.8° から 42.7° と減少した。歯性には，U1 to SN が 106.5° から 81.8° へ大きく減少し，FMIA は 48.1° から 53.6° へ増加し，L1 to A-Po は 6.2 ㎜から 2.0㎜へ減少し，上下顎前歯は舌側傾斜した。それに伴い軟組織は Upper Lip to E-line は−1.8mm，Lower Lip to E-line は−0.7mm で，口唇の突出感は改善した。

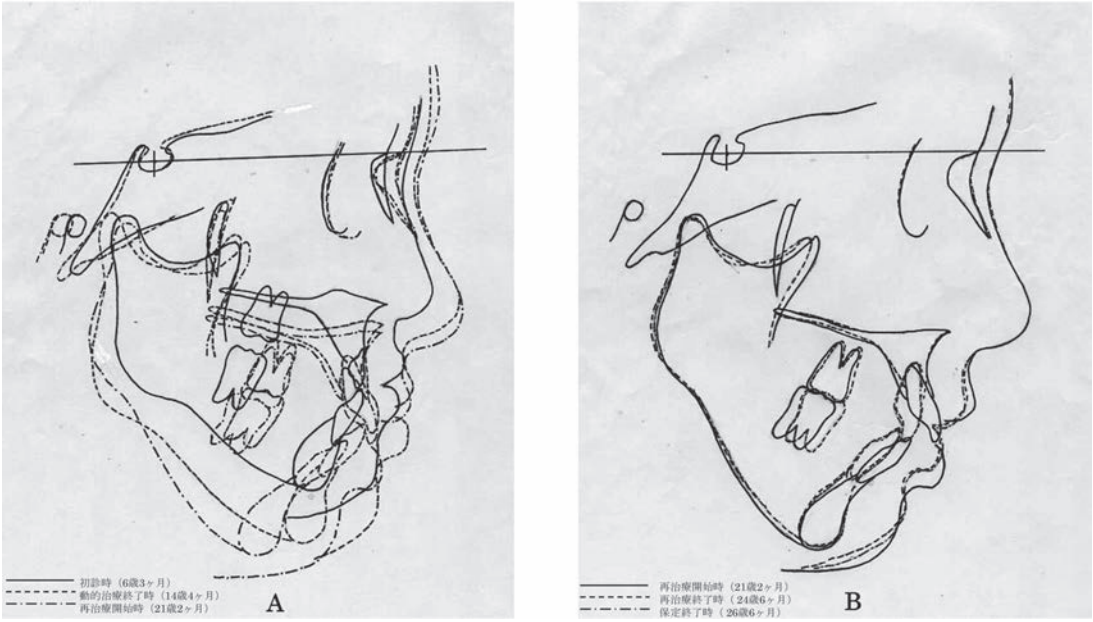

図4　側面頭部エックス線規格写真透写図のSを原点とするS-N平面での重ね合わせ
A：初診時（6歳3ヶ月，実線），動的治療終了時（14歳4ヶ月，破線）と再治療開始時（21歳2ヶ月，一点鎖線）
B：再治療開始時（21歳2ヶ月，実線），再治療終了時（24歳6ヶ月，破線）と保定開始2年後（26歳6ヶ月，一点鎖線）

4）パノラマエックス線写真所見（図3D）

歯根の平行性は良好であり，歯根吸収や歯槽骨レベルの低下などの著明な変化はみられなかった。下顎頭の形態も大きな変化は認められない。

保定開始後2年以上が経過した現在でも，骨格性，歯性の大きな変化はなく，緊密な咬合が維持出来ている。また，下顎頭形態の変化も認められず，顎関節症状の再発もなく安定している。

考　察

ICRの発症に関して，全身的要因としてリウマチ，シェーグレン症候群などの自己免疫疾患や女性ホルモン分泌異常，局所的要因として変形性顎関節症，虚血性壊死顎骨への重大な外傷が挙げられている[4-6]。また，矯正歯科治療や下顎骨前方移動術が発端となることも報告されている[4]。

ICRは10代あるいは20代前半までの女性に多く生じ，その発現率は男：女＝1：9で女性に多い[3]。Milamら[7]は，女性の顎関節にはエストロゲン受容体（ERβ）が多く存在し，その受容体の存在が変形性顎関節症を含むICRの発現を惹起している可能性を報告している。本症例は12歳時に初潮を迎え，それから現在に至るまで生理周期は不順である。患者の年齢が，一般的にホルモンバランスが大きく変化する思春期であったことに加えて，特にこの患者は生理不順であったことが，ICRの発症を助長した可能性がある。

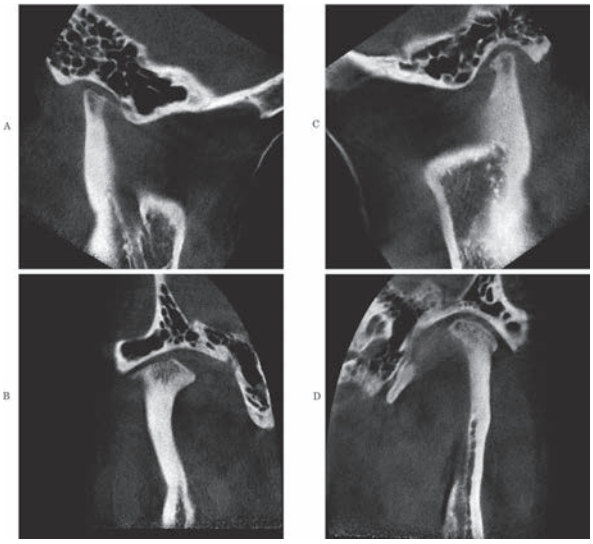

図5　保定開始2年後（26歳2ヶ月）の顎関節CT画像
A　右側矢状断面像，B　右側前頭断面像，C　左側矢状断面像，D　左側前頭断面像

また，過荷重負担が顎関節部の骨表面軟骨組織へ影響を及ぼすとの報告があり[8]，これに関節円板の前方転位が加わると，加速度的に骨変化が進行すると考えられている[9]。本症例ではもともと悪習癖として歯ぎしりがあり，矯正歯科治療も経験しており下顎頭に機械的負荷がかかりやすい状態にあった。加えて10歳前後か

ら顎関節症の既往もあった。さらに14歳時のマラソン大会での耐寒と頑張りのための強い咬みしめが最大の原因となり不可逆的な変化が起こりICRを発症した可能性がある。

下顎頭の吸収を矯正治療前に予測することは非常に困難であるが，Wolfordら[10]は以下の特徴を有する患者をICRのリスクが高いと報告している。すなわち，下顎下縁平面や咬合平面の急傾斜，著しい下顎骨後退，Angle Class IIや開咬が認められるような症例で，特に下顎頭の吸収が頻発するとされる10代の女子に対しては細心の注意を払う必要がある。しかし本症例は初診時，10代の女子ではあるものの骨格性3級傾向があり，その範疇には属さない。必ずしも骨格的特徴のみがICRを引き起こす要因ではないように考えられる。

ICR症例の矯正歯科治療に関して，動的治療をいつ開始すればいいのかについては，いまだに明確なコンセンサスは得られていない。dee Leeuwら[11]は，変形性関節症（osteoarthritis：OA）を30年にわたって経年的に観察した結果，保存療法の2～4年後にはほとんどの症例で安定化に至ることを示している。また前歯部開咬に伴う不安定な下顎位による顎関節へのさらなる影響も懸念され，変化した咬合をそのままで観察を続けるのではなく，安定した咬合を確立し顎関節への負担を軽減あるいは均一化することは，病態の重篤化を回避するための有効な手段であると考えられるとの報告がある[12]。本症例では再治療まで6年間の経過観察を行い，顎位の変化や下顎頭形態に変化がなく，下顎頭における病態進行が停止していることを確認してから再治療に踏み切っている。そのため再治療中，治療後にも下顎頭の形態や位置に著明な変化は生じず円滑な治療が行えたと考えられる。

本症例の治療に関して，上顎左右第一小臼歯，下顎左右第二小臼歯を抜去することで，適切なオーバージェット，オーバーバイトを獲得した。ガミースマイルは改善できなかったが，良好な側貌は獲得できた。安定した咬合状態も達成され，下顎頭の目立った形態変化もなく，顎関節症状の再発もない。小臼歯を抜去したことで特に下顎大臼歯が近心移動し，ウェッジエフェクトによってわずかだが下顎骨の反時計回りの回転が起き，下顎下縁平面角が減少した。顕著な下顎枝の後方傾斜も若干緩和された。おそらく顎関節の位置も安定が得られたと考えられる。

以上により，矯正歯科治療後にICRを発症し下顎頭吸収が生じたため著しい骨格性2級と開咬を引き起こした症例に対し，再治療を行った長期経過が示された。本症例は，成長発育の活発な時期は過ぎているが，エストロゲンが与える顎関節への影響は今後も依然として注意が必要であるため，今後も長期的な注意深い経過観察が望ましいと考えられる。

文　献

1）沖村昭信，小澤奏，末井良和，和田拓郎，丹根一夫（1995）：変形性顎関節症を伴う若年患者の歯科矯正治療の1治験例―下顎骨の長期変化―．日顎誌，**7**，395-405，平成7.

2）小澤奏，末井良和，丹根一夫（1997）：歯科矯正治療中に下顎頭の著しい形態変化を呈した変形性関節症の1例．日顎誌，**9**，1-8，平成9.

3）田中栄二（2017）：ICRとOAを考える―成長期児童における下顎頭吸収の原因と診断―．日顎誌，**23**，156-161，平成29.

4）Handelman, C.S. and Greene, C.S.（2013）: Progressive/Idiopathic condylar resorption: An orthodontic perspective. *Semin Orthod*, **19**, 55-70.

5）Arnett, G.W. and Guston, M.J.（2013）: Risk factors in the initiation of condylar resorption. *Semin Orthod*, **19**, 81-88

6）Sarver, D.M., Janyavula, S. and Cron, R.Q.（2013）: Condylar degeneration and diseases-Local and systemic etiologies. *Semin Orthod*, **19**, 89-96.

7）Milam, S.B.（2006）: *Temporomandibular Disorders : An Evidence-Based Approach to Diagnosis and Treatment*.（Laskin, D.M., Greene, C.S., and Hylander, W.L., editors）Quintessence, Chicago, 105-123.

8）de Bont, L.G.M., Liem, R.S.B., and Boering, G.（1985）: Ultrastructure of the articular cartilage of the mandibular condyle : Aging and degeneration. *Oral Surg Oral Med Oral Pathol*, **60**, 631-641.

9）甲斐裕之，甲斐貞子，宮島智房，田代英雄，田畑修（1991）：顎関節症Ⅳ型の臨床的観察―顎関節円板前方転位との関係―．日口外誌，**37**，118-126，平成3.

10）Wolford, L.M. and Cardenas, L.（1999）: Idiopathic condylar resorption: Diagnosis, treatment protocol, and outcomes. *Am J Orthod Dentofac Orthop*, **116**, 667-677.

11）de Leeuw, R., Boering, G., *et. al.*（1995）: Radiographic signs of temporomandibular joint osteoarthrosis and interal derangement 30 years after nonsugical treatment. *Oral Surg Oral Med Oral Pathol Oral Radiol Endod*, **79**, 382-392.

12）谷本幸一郎，丹根由起，丹根一夫（2009）：矯正歯科治療後に生じた開咬に再度矯正歯科治療を行った顎関節に骨変形のみられた一例．日顎誌，**5**，5-10，平成21.