The University of Osaka
Institutional Knowledge Archive

Title	右側上顎洞内多発遊離骨片の1例
Author(s)	樋口, 将隆; 松下, 豊; 西浦, 輝 他
Citation	大阪大学歯学雑誌. 2023, 67(1), p. 15-19
Version Type	VoR
URL	https://hdl.handle.net/11094/93202
rights	
Note	

The University of Osaka Institutional Knowledge Archive : OUKA

https://ir.library.osaka-u.ac.jp/

The University of Osaka

阪大歯学誌　67(1)：15 ～ 19，2023

右側上顎洞内多発遊離骨片の１例

樋口　将隆[1)]，松下　豊[1)]，西浦　輝[2)]，
木下　久美子[3)]，荻本　真美子[4)]，西澤　千晶[2)]

（令和４年８月16日受付）

緒　言

上顎洞内に生じる遊離骨片は，一般的に無症状で経過し臨床的な意義は乏しいとされてきた[1)]。上顎洞内遊離骨片が1893年にZuckerkandl[2)]に報告されて以来，成因については諸説が述べられている。副鼻腔炎の根治術時に偶然発見されてきたこともあり，炎症と関連付ける傾向にあるが未だ不明な点が多い[3,4)]。また，報告例の半数が孤立性で多発した遊離骨片の報告は比較的まれである[3-7)]。今回われわれは，右側上顎部の疼痛症状を契機に発見された右側上顎洞内多発遊離骨片の症例を経験したので若干の考察を加えて報告する。

症　例

患者：24歳，男性。
初診：2019年12月初旬。
主訴：右側上顎部疼痛。
既往歴：特記事項なし。
家族歴：特記事項なし。
現病歴：右側上顎部疼痛を主訴に2019年11月近医歯科を受診，右側上顎第二大臼歯根尖性歯周炎ならびに右側上顎智歯周囲炎にて両歯の抜歯手術を受けたが，術後３週間経過しても疼痛症状が改善しないため紹介医を受診した。CTにて右側上顎洞内に複数の不透過像を認めたことから抜歯時の歯根迷入が疑われ某大学病院へ紹介となった。抜歯窩治癒不全と診断され抗菌薬内服投与と局所の洗浄による治療が開始されたが，疼痛症状が持続するため当科での精査加療を希望し紹介受診となった。また，抜歯から当科初診までの間に，紹介医にて右側上顎第一大臼歯の根管治療が開始され，長期間の治療中断で保存困難と診断された左側下顎第二大臼歯の抜歯も実施された。

現　症

全身所見：長身痩躯。
口腔外所見：顔面対称で，特記すべき異常所見なし。鼻閉，鼻漏なし。
口腔内所見：咽頭部に後鼻漏なし。右側上顎第二大臼歯・右側上顎智歯部は歯周包帯で被覆され，周囲歯肉には軽度の発赤と腫脹を認めた。抜歯窩には軽度の排膿を伴う肉芽組織，複数の小骨片様硬組織を認めた。右側上顎第一大臼歯は仮封されており，打診痛を認めたが周囲歯肉に炎症所見は認めなかった。右側上顎中切歯の根尖部に鈍痛を訴えていたが，歯肉に圧痛ならびに炎症所見はなく，接触痛や打診痛も認めなかった。また，左側下顎第二大臼歯部抜歯窩に異常所見は認めなかった。
画像所見：パノラマＸ線写真では，右側上顎第二大臼歯ならびに右側上顎智歯抜歯窩に小骨片を思わせる硬組織像を認めた。右側上顎洞部に扁平で湾曲した複数の硬組織像を認め，一部残根を思わせる形態であった（図１）。右側上顎中切歯は根管充填された処置済み歯であったが，明らかな異常所見は認めなかった。また，

1）医療法人徳洲会吹田徳洲会病院　歯科口腔外科（主任：樋口将隆部長）
2）大阪大学大学院歯学研究科顎口腔病因病態制御学講座（口腔外科学第一教室）（主任：田中晋教授）
3）独立行政法人地域医療機能推進機構大阪病院　歯科口腔外科（主任：藤本佳之部長）
4）医療法人せいわ会彩都リハビリテーション病院　歯科

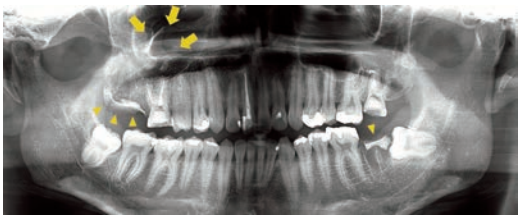

図１　初診時パノラマＸ線画像
右側上顎洞内に不透過像を複数認める（矢印）。右側上顎第二大臼歯，右側上顎智歯，左側下顎第二大臼歯抜歯後で，不透過像（矢頭）は抜歯窩を被覆する歯周包帯。

根管治療中の右側上顎第一大臼歯部にも特記すべき異常所見は認めなかった。単純 CT 所見では，肥厚する右側上顎洞粘膜内に周囲骨と同程度の CT 値を示す複数の硬組織像を認め，形態はやや扁平で周囲骨からの連続性はなく遊離していた。上顎洞内の硬組織像は，右側上顎第二大臼歯部ならびに右側上顎智歯部の抜歯窩形態から推測される歯根形態とは乖離しており，また根管治療に用いられる糊剤の溢出を示唆するものではなかった（図 2A，B）。

臨床診断：右側上顎第二大臼歯・右側上顎智歯抜歯窩治癒不全，右側上顎洞炎，右側上顎洞内異物，右側上顎洞内多発遊離骨片疑い，右側上顎第一大臼歯根尖性歯周炎，右側上顎中切歯歯根膜炎疑い。

処置および経過：右側上顎第二大臼歯ならびに右側上顎智歯抜歯窩の歯周包帯を除去し洗浄と抗菌薬投与による消炎治療を開始した。併せて，両歯を抜歯した医院へ治療歴を照会したところ，抜歯前のパノラマ X 線写真において右側上顎洞部に不透過像が存在していたことが確認された。初診より 1 週間後に右側上顎第二大臼歯・智歯部の掻爬手術を実施，病理組織検査にて骨片を伴う高度な炎症性肉芽組織の所見を認めた。また，左側上顎第二大臼歯が 1 年以上治療を中断した状態で紹介医にて保存困難と診断され，掻爬手術後数日して同医にて抜歯手術が行われた。右側上顎第二大臼歯ならびに右側上顎智歯部，左側上下顎第二大臼歯部の抜歯窩は異常なく治癒したが右側上顎臼歯部の疼痛は消失せず，また右側上顎中切歯には接触痛に加えて間欠的鈍痛を認めていた。疼痛症状の緩和に NSAIDs は有効であったが，継続的な服用が必要であった。右側上顎中切歯の再根管治療が紹介医にて開始され，右側上顎第一大臼歯の根管治療も継続されていたが両歯ともに打診痛や鈍痛を認めていた。一方で，右側上顎側切歯から右側第二小臼歯までは歯牙症状を認めず，右側上顎中切歯ならびに右側上顎第一大臼歯由来の歯性要因が疼痛の主体と思われたが，右側上顎洞内異物由来の刺激症状あるいは神経障害性疼痛の可能性も否定することはできなかった。プレガバリンの投与を提案したが，勤務内容に自動車運転が必要なため内服治療を希望されず，根管治療と NSAIDs の内服を継続していた。一向に消失しない疼痛症状から勤務へ支障をきたすようになり，職場の産業医を受診，デュロキセチン塩酸塩（サインバルタ®），スルピリド（ドグマチ

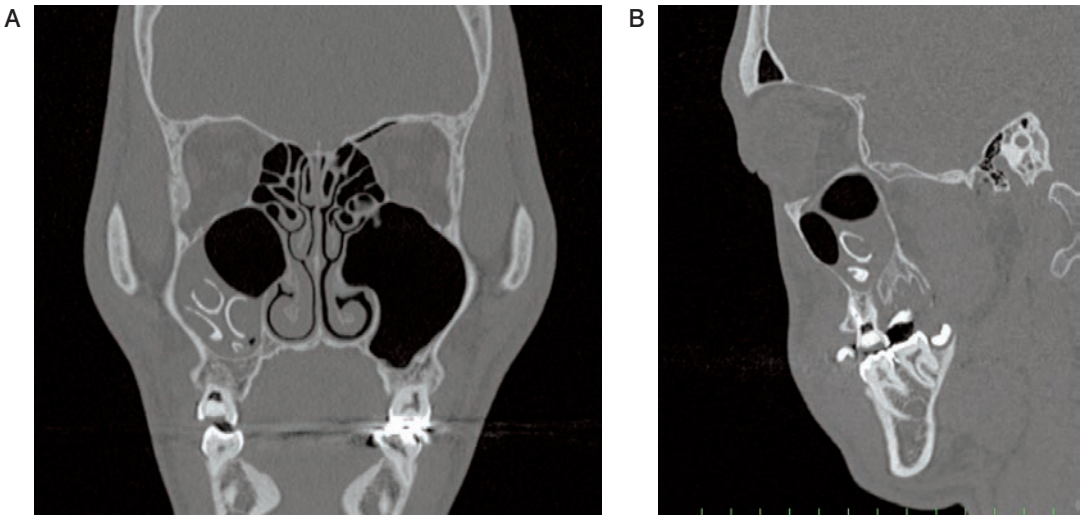

図２　単純 CT 画像
A：冠状断，右側上顎洞底部に遊離する複数の不透過像を認める。右側上顎洞上方部に粘膜肥厚像は認めない。
B：矢状断，右側上顎第二大臼歯部，右側上顎智歯部抜歯窩に硬組織小片の散在を認める。右側上顎第二大臼歯部で上顎洞穿孔が疑われるが，上顎洞内の不透過像形態と抜歯窩形態は一致しない。

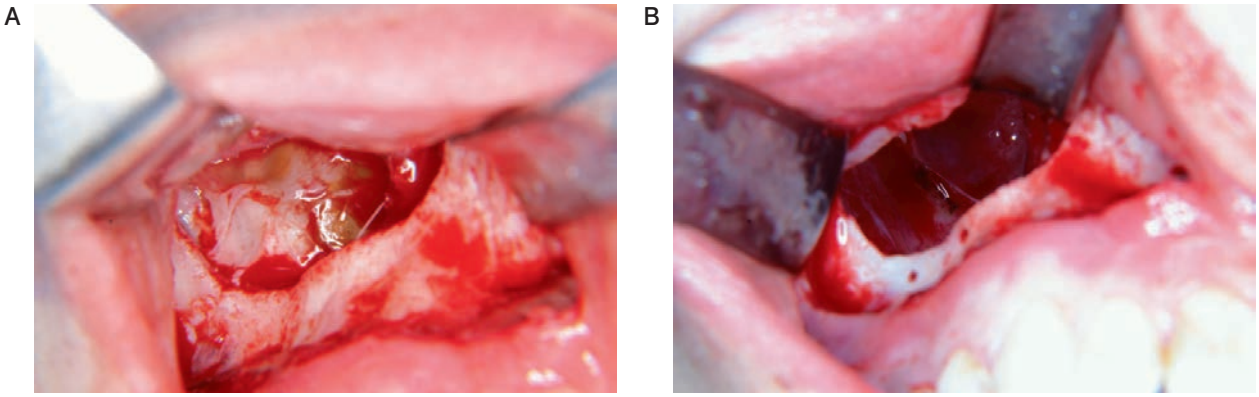

図３　術中写真
A：開洞後，浮腫状に肥厚する上顎洞粘膜内にやや黄色の硬組織を透見する。
B：摘出後，上顎洞上方部は正常粘膜に被覆されている。

ール®），ロフラゼプ酸エチル（メイラックス®）の内服が開始されると疼痛症状はわずかに緩和したが消失には至らなかった。全身麻酔下に右側上顎洞内異物除去手術ならびに症状改善を認めない右側上顎第一大臼歯の抜歯手術を計画し，右側上顎中切歯については歯根端切除手術を実施し経過観察を行う方針となった。本人の強い希望があり右側上顎中切歯の歯根端切除手術を外来局所麻酔下に先行したが，根尖部には逸出した根管充填剤をわずかに認めたものの明らかな炎症所見や歯根部に亀裂や破折等の異常所見は認めなかった。2020 年 4 月，全身麻酔下に右側上顎洞異物除去手術ならびに右側上顎第一大臼歯抜歯手術を実施した。右側上顎第一大臼歯の根尖部にはわずかな肉芽組織を認めたがその他特記すべき所見は認めなかった。右側上顎洞内へは右側犬歯窩よりアプローチし，上顎洞前壁部分の骨膜剥離は骨切り部位にとどめた。超音波切削装置を用い眼窩下孔直近まで方形に骨切りを加えた後で骨折させ，骨片を前上方へ牽引し開洞した。上顎洞内には底部に浮腫状に肥厚した上顎洞粘膜と内包する硬組織塊を認めた（図 3A）。上顎洞内は底部を除き正常粘膜に被覆されており，内容液の貯留などの異常所見は認めず自然孔も開通されていた（図 3B）。また，摘出時に骨の連続性を疑う抵抗感は認めず容易であった（図 4）。下鼻道への対孔形成は行わず，上顎洞内の止血を確認した後，上顎洞前壁の骨片を復位させ周囲骨と 2-0 吸収性糸で 3 か所固定を行い閉創した。術後 3 日目に退院，2 週間経過し右側上顎臼歯部の疼痛は改善したが，右側上顎中切歯部の接触痛ならびに間欠的鈍痛が続いていた。抜歯を強く希望され，疼痛が残存し改善が得られない可能性を十分に説明した上で外来

図４　右側上顎洞内摘出物
肥厚した上顎洞粘膜に複数の硬組織を内包する。摘出時に一部が逸脱した（黒矢印）。

局所麻酔下に抜歯を行ったが，抜歯窩に特記すべき異常所見は認めなかった。創部経過は良好で，右側上顎部と右側上顎中切歯部の疼痛症状は NSAIDs 内服を継続する間に改善を認め，術後 1 か月で両部位ともに自制内となった。3 か月経過した段階で，運動後や入浴後短時間に出現する程度まで限定されるようになり，術後 1 年で疼痛症状は消失した。

病理組織学的所見

右側上顎洞内摘出標本：脱灰標本を作製し，H-E 染色を行った。標本層板骨，線維骨構造，線維性間質から構成され，骨組織と線維性結合組織により構成された嚢胞状構造を認めた。骨組織には破骨細胞や骨芽細胞は認めない。また，線維性間質に炎症細胞浸潤等の炎症所見は認めない（図 5A，B）。

病理組織学的診断：右側上顎洞内多発遊離骨片

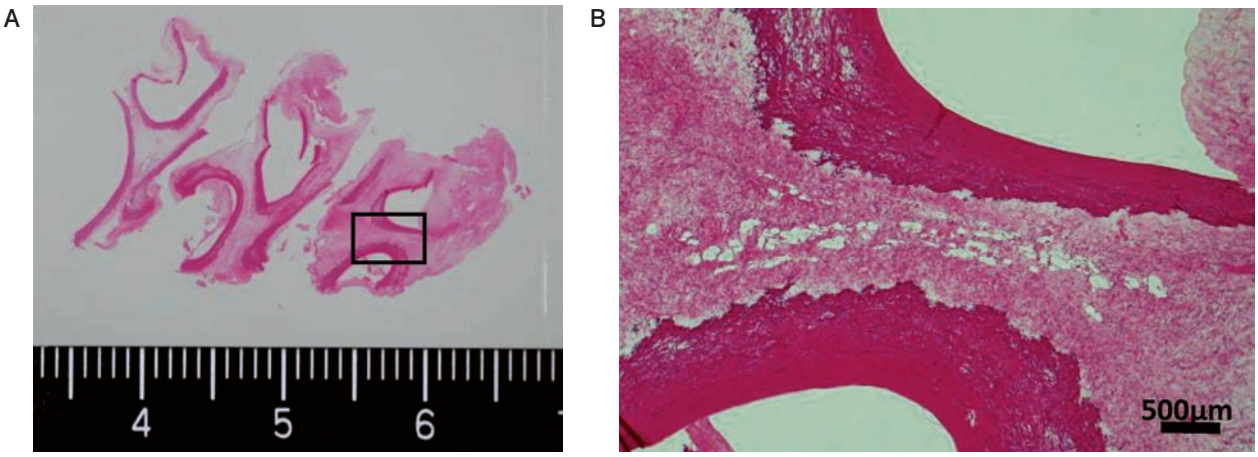

図５　摘出標本の病理組織像
A：分割切片像。浮腫状の洞粘膜部に複数の扁平で湾曲した遊離骨片像を認める。
B(×4)：Aの枠組み部分拡大像。層板骨，線維骨構造に加えて幼弱な線維性間質から構成される。炎症細胞浸潤等は認めない。

考　察

上顎洞内遊離骨片は，一般的に無症状で経過し，副鼻腔炎根治手術の際に偶然発見されることが多いとされる[1,3-8]。1893 年 Zuckerkandl[2]により報告されて以来，成因が注目され諸説が述べられているが未だ確立には至っていない。赤池ら[4]は上顎洞内遊離骨片 39 例において，発生率に男女差や左右差はなく，およそ半数が孤立性であり片側性が多いと述べている。遊離骨片の鑑別疾患には，真菌性上顎洞炎や硬組織を形成する歯原性腫瘍，骨腫や骨性異形成症などの骨由来の腫瘍性疾患，外骨症，既往手術による骨片迷入，上顎洞結石，異物などが挙げられる[9]。自験例の病理組織学的所見において真菌塊や腫瘍性所見はなく，画像所見や手術時所見からは骨腫や骨性異形成症，外骨症に特徴的な周囲骨からの連続性も認めなかった。また，上顎洞手術の既往がないことから骨片迷入も否定的であった。上顎洞結石は炭酸カルシウムやリン酸カルシウムが析出し無機質な構造をとるとされるが[7]，自験例標本が骨構造を認めることから否定された。

上顎洞内遊離骨片の成因には，Killian の粘膜由来説[10]，Zuckerkandl の骨由来説，後藤の上顎洞含気化異常説[11]が代表的仮説として報告されている。粘膜由来説は，慢性的な炎症の刺激によって上顎洞粘膜の結合組織内に仮骨化を惹起することで線維組織内に遊離骨を生じるものであり，骨片は扁平で小さく，硬度も脆弱なものが多いとされる。骨由来説は，骨組織の発育異常による増殖や慢性炎症の持続的刺激により骨壁の局所的増殖を引き起こし，有茎状となった骨片が骨壁から遊離して生じるというものである。最後に，上顎洞含気化異常説は骨含気腔の隔壁形成期から胎生期に上顎洞粘膜組織内に隔壁を形成する原基が発育不全の状態で残され遊離骨を生じるというものである。

最初に，粘膜由来説との関連性であるが，洲崎ら[12]は肉眼的に遊離骨片を認めない慢性副鼻腔炎上顎洞粘膜において 141 側中約 35％に粘膜内骨形成が認められたことを報告しており，慢性炎症が引き金となり間質の線維化の中で未分化な間葉系細胞が骨芽細胞に分化し骨化が起こる骨化生を成因として挙げている。自験例の手術時所見では，上顎洞底部において浮腫状に肥厚した上顎洞粘膜内に比較的成熟した遊離骨片が含まれていたが病変以外の上顎洞粘膜は正常であった。歯性感染等に由来する炎症が上顎洞粘膜内で骨化生を起こした可能性は否定できないが，摘出標本において粘膜内に散在する微小骨片の形成を認めていないこと，また上顎洞内に内容液の貯留もなく上顎洞炎が長期間持続していたことを示唆する所見ではなかったことから積極的に粘膜由来説を支持するものではなかった。宮島ら[1]は，上顎洞内遊離骨片と炎症を関連付ける過去の報告について，単に炎症症状の訴えから遊離骨片が発見される機会が多いことを指摘しており，歯性鼻性問わず炎症との関連性を否定的とした亀山ら[3]の報告も踏まえ，炎症が根本原因とは必ずしも言い難いと述べている。次に，骨由来説については，自験例の CT 所見において周囲骨壁に局所的な増殖像を認めなかったことや，先述の上顎洞内の所見からも慢性的な刺激が長期間持続していた可能性は低く成因として否定的であった。最後に，上顎洞含気化異常説との関連性である

が，自験例の遊離骨片が層板構造を含む比較的成熟した所見を呈し，周囲の線維性間質に炎症細胞浸潤像も認めないことから同仮説を成因とした遊離骨片が歯性感染を契機に発見された可能性が最も適当であると考えられた。洞粘膜の浮腫状所見からは炎症性病変の可能性を完全に否定することはできないが，同様の浮腫状変化を遊離骨片の露出に伴う二次的刺激とした金子ら[5]の指摘は妥当であると考えられた。

上顎洞内遊離骨片と疼痛症状の関連性では，上顎洞内遊離骨片の摘出手術後に鈍痛が消退した報告で遊離骨片の二次的刺激による関連痛が指摘されている[6]。また，仮性三叉神経痛の原因となった報告例もあり[13]，これらを踏まえると上顎洞内遊離骨片の臨床的意義が乏しいとは言い難い。自験例の疼痛の原因として，歯性疼痛，上顎洞内遊離骨片による粘膜刺激症状，抜歯窩治癒不全による修飾に加えこれらが慢性疼痛化した可能性などが考えられた。しかし，治療初期の段階で複数部位の抜歯や根管治療が並行して行われたことに加え，疼痛が複数部位でかつ間欠的に出現する非定型な様態もあり原因の特定が困難であった。しかし，いずれも疼痛の原因として除外することはできないため，単一の原因とするよりもこれらが重複したものと推測することが妥当と思われた。一方で，抜歯や根管治療による改善が得られなかった右側上顎臼歯部の疼痛が上顎洞内遊離骨片摘出術後に消失したことは，上顎洞内遊離骨片による粘膜刺激症状の関与を示唆するものであった。これらのことから，自験例のように疼痛症状を有する上顎洞内遊離骨片に対しては，局所に顕著な感染や炎症所見を認めない場合でも，骨片の存在により粘膜刺激症状を起こしうることを念頭に摘出手術を含め治療計画を検討すべきであると考えられた。

結　語

右側上顎部の疼痛を契機に発見された右側上顎洞内多発遊離骨片の症例を経験したので若干の考察を加え報告した。

引用文献

1）宮島平一，伊藤暖果，水野和生，木下靖朗，中山和久，山下敏康，金度完，高井克憙，深谷昌彦，亀山洋一郎，稲本浩（1989）：上顎洞内にみられた異所性骨形成の３例：日口外誌，**35**，1285-1291，平成 1.

2）Zuckerkandle, E.（1893）：*Normale und pathologische Anatomie der Nasenhöle und ihrer Anhänge*. Band 1. Zweite Aufl, Wilhelm Brauenmüller, Wien und Leipzig, 564.

3）亀山嘉光，枌浩一，司城秀光，山田長敬（1988）：上顎洞内遊離骨片の２例：日口外誌，**34**，1627-1631，昭和 63.

4）赤池清美，渡辺一夫，坂部長正，長野幸雄，根木昌子，高野修，堀悦明（1961）：上顎洞遊離骨片の２例並に副鼻腔内遊離骨片の統計的観察：日耳鼻，**64**，315-318，昭和 36.

5）金子昌幸，細川洋一郎，佐野友昭，福田恵，大西隆，神田秀治（1997）：上顎洞内遊離骨片の一例：口科誌，**46**，50-54，平成 9.

6）今井努，加藤幸弘，安田聡，市原秀記，奥富直，立松憲親（1999）：上顎洞内遊離骨片の２例：日口外誌，**46**，132-134，平成 11.

7）菊地千尋，矢田皓章，久保勝俊，栗田賢一，前田初彦，亀山洋一郎（2006）：上顎洞内遊離骨片の１例：日口外誌，**52**，614-617，平成 18.

8）増田成夫，洲崎春海，杉田公一，今村哲夫（1984）：上顎洞遊離骨片の２症例―遊離骨片発生病理に関する考察：耳鼻咽喉科，**56**，245-250，昭和 59.

9）原誠，洲崎晴海，中村雅一，今村哲夫（1989）：両側上顎洞に特異な形態の骨形成を呈した症例：耳鼻咽喉科展望，**32**，175-181，平成 1.

10）Killian, G.（1900）：*Die Krankheiten der Kieferhöhle*. Band III, Zwite Haelfte, Handbuch der Laryngology und Rhinologie, Wien, Alfred Hölder, 1032-1033.

11）後藤敏郎（1955）：Pneumatisationslehre からみた上顎洞内遊離骨片の成因：日耳鼻，**58**，1219-1221，昭和 30.

12）洲崎春海，野村恭也，原誠，中村雅一，今村哲夫（1989）：慢性副鼻腔炎における上顎洞粘膜内骨形成の病理組織学的研究：耳鼻咽喉科展望，**32**，443-450，平成 1.

13）平野康紀，山口晃，毛呂光一，小坂一彦，上滝俊彦，高橋良明，佐野公人，東理十三雄，片桐正隆（1993）：両側性上顎洞内遊離骨片の１例とその文献的考察：歯学，**81**，825-832，平成 5.