The University of Osaka
Institutional Knowledge Archive

Title	頭蓋内電極留置術イラスト作成の工夫
Author(s)	橋本, 洋章; 山本, 祥太; クー, ウイミン 他
Citation	脳神経外科ジャーナル. 2020, 29(3), p. 216-220
Version Type	VoR
URL	https://hdl.handle.net/11094/95625
rights	© 2020 日本脳神経外科コングレス
Note	

The University of Osaka Institutional Knowledge Archive : OUKA

https://ir.library.osaka-u.ac.jp/

The University of Osaka

頭蓋内電極留置術イラスト作成の工夫

橋本　洋章[1)2)]，山本　祥太[1)]，クー・ウイミン[1)]，谷　直樹[1)]，藤田　祐也[1)]，柳澤　琢史[1)]，押野　悟[1)]，平田　雅之[1)]，貴島　晴彦[1)]
1）大阪大学大学院医学系研究科脳神経外科，2）大手前病院脳神経外科

はじめに

大阪大学脳神経外科では週に１回，術前後の症例について検討するカンファレンスを行っており，専攻医はその際に手術イラストを作成し提示している．術前にイラストを作成することで手術のプランニング能力を養うとともに，術後に手術イラストを修正することで重要な術中操作や解剖学的特徴のより深い理解に役立っている．論語に『子曰く，学びて思わざれば，則ち罔（くら）し．思いて学ばざれば，則ち殆（あや）うし（為政篇十五）』とあるように，（手術や解剖についての）知識や情報を得ても，思考（手術を）しなければどうして生かせばよいのかわからず，思考（手術）するばかりで知識や情報がなければ独善的になってしまう[3)]．手術イラスト作成は，術前には知識の取得のための，また術後には術中の思考過程を再び学ぶためのよい手段と考える．

本稿では頭蓋内電極を留置したてんかん手術について扱う．頭蓋内電極を留置し，発作源の探索を行い，その結果を反映させたイラストを作成することは焦点切除術前計画の一助になる，と考える．頭蓋内電極留置術からてんかん焦点切除術へ至る手術イラスト作成について報告する．

手術イラストレーションの描き方の工夫，こだわりの点

手術イラスト作成は iPad pro と Apple Pencil（Apple, California, USA）を用いており，描画法については手術イラスト書[1)]を参考にしている．また Procreate（Savage Interactive，North Hobart，Australia）というペイントソフトを用いているが[6)]，デジタルツールを使用することで紙へのスケッチに比べ修正や色つけを簡単に行うことが可能である[4)]．Procreate は異なるレイヤーを重ねていきながら描画を進めることができ，頭皮，頭蓋骨，硬膜，電極，脳皮質ごとのレイヤーを作成し，解剖学的な層構造を意識しながらスケッチを行っている（**Fig. 1**）[6)]．デジタルツールを用いることで各レイヤーの表示・非表示を切り替えることもでき，各レイヤーの透明度を個別に設

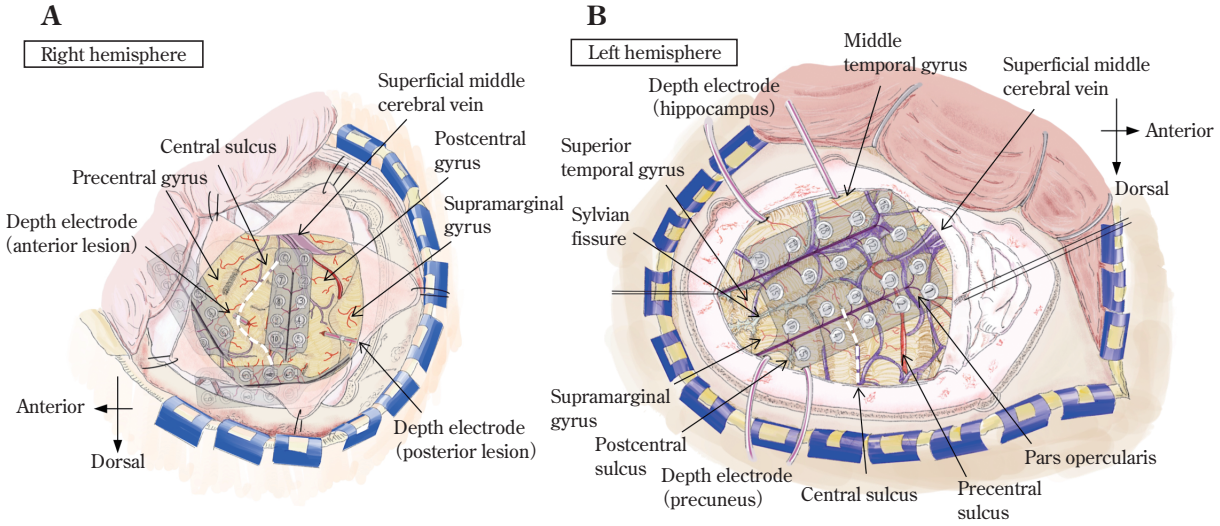

Fig. 1　頭蓋内電極留置手術イラスト
A：右中心後回に病変を認め，同部位を中心に深部電極と脳表電極を留置した．
B：左側頭葉にてんかん原性を疑い，同部位を中心に深部電極と脳表電極を留置した．

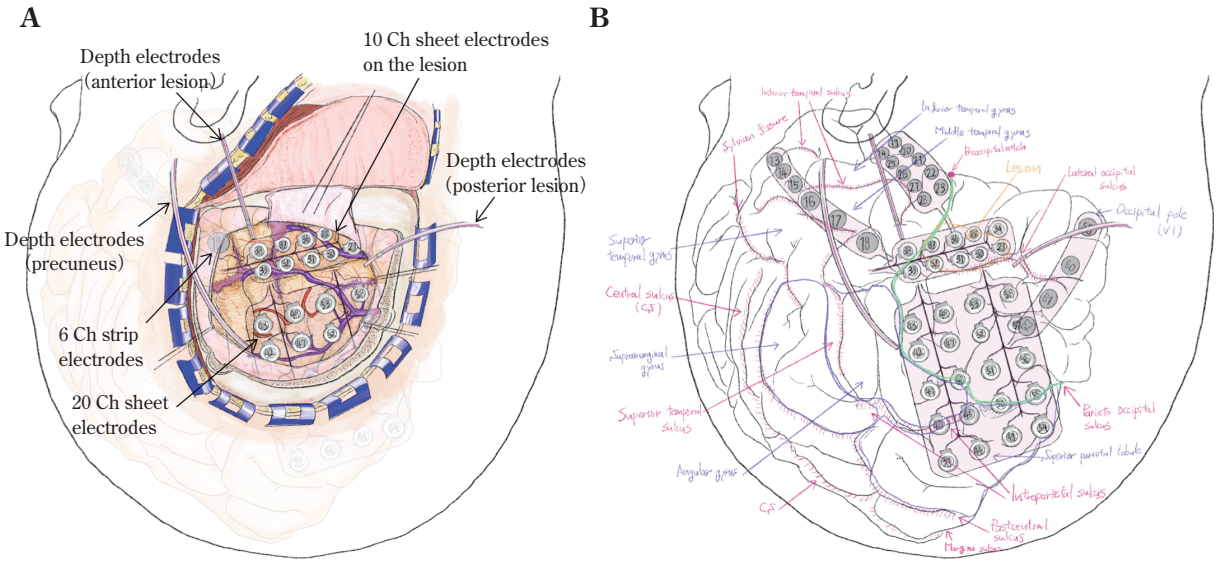

Fig. 2　右後頭葉てんかんに対する頭蓋内電極留置術
A：後頭葉に病変を認め，同部位を中心に頭蓋内電極を留置した．
B：頭蓋内電極の位置と脳解剖を俯瞰的に示したイラスト．

定することも可能である．頭皮レイヤーや頭蓋骨レイヤーの透明度を上げることで，脳が透見されたようなイラストを作成することも容易であり（**Fig. 1A**，**Fig. 2A**，**Fig. 6**），頭蓋骨縫合線や電極と脳の位置関係を把握するのに役立っている．修正が必要になった際は必要なレイヤーのみを修正することで時間を節約することができる．このような紙へのスケッチではできない作画手法を使える点がデジタルツールを使う大きな利点と考える．

頭蓋内電極マップを作成するにあたり FreeSurfer（https://surfer.nmr.mgh.harvard.edu）により脳表データを抽出し，Brainstorm（https://neuroimage.usc.edu/brainstorm/Introduction）を用いて頭蓋内電極を脳表上にプロットしている（**Fig. 3E**）．頭蓋内電極が脳のどの部位に位置するかを把握するため，FreeSurfer により得られた各個人の 3 次元脳データを参考に，頭蓋内電極と脳の位置関係を俯瞰的に示すイラストを作成している（**Fig. 2B**，**Fig. 5A**）．また，いかなるイラストにも，イラスト理解が容易になるよう必ず解剖学的名称を書き込んでいる[2]．

症　例

15 歳女性，10 歳時に発症した難治性てんかん．頭部が右に回旋し右上肢のジストニック肢位をとったのち全身の強直間代痙攣へ移行する二次性全般化発作であり，発作時頭皮脳波では左側頭部から始まる律動波を認めた．頭部 MRI にて左側頭葉内側・海馬傍回に FLAIR high 病変があり，FDG-PET では同部位の集積が低下していた．左側頭葉内側の病変がてんかん原性をもつと考え，頭蓋内電極を留置したのちに焦点切除術を計画した．

頭蓋内電極留置術：左耳前部から後頭部をまわり前額部へ至るクエスチョンマーク型の皮膚切開を行い，皮弁を翻転させ側頭部，冠状縫合線上，前頭骨に穿頭し骨切りを行った（**Fig. 3A**）．定位的に深部電極を 4 本（前方から扁桃体，海馬頭部，病変部，病変後方）留置し，硬膜を切開（**Fig. 3B**），脳表電極を側頭極，側頭葉底面，紡錘状回，中側頭回・後頭葉，シルビウス裂を覆うように留置した（**Fig. 3C-E**）．

発作時脳波：深部電極から得られた波形を **Fig. 4** に示す（時定数 10 秒，333 Hz high cut filter，表示時間 50 秒，1,000 Hz sampling rate）．34 秒あたりから脳波減衰が出現しており EEG onset と判断した．同部位にてんかん原性病変が含まれると判断し，その結果を反映させたイラストを作成した（**Fig. 5B**）．左側頭葉内側病変切除術と左側頭葉切除術を計画し，**Fig. 5B** を改変することで術前計画のイラストを作成した（**Fig. 6**）．

焦点切除術：中側頭回から側脳室下角に向けて進入し，同部位から前方，腹側に向けて corticotomy を行い，左側頭葉切除を行った（**Fig. 6** の緑色線部）．上側頭回を背側に牽引し，海馬頭部を確認し，扁桃体の切除を行った．海馬を外側，前方，内側の順で周囲から離断していき，最後に海馬尾を離断することで一塊として海馬を摘出した．

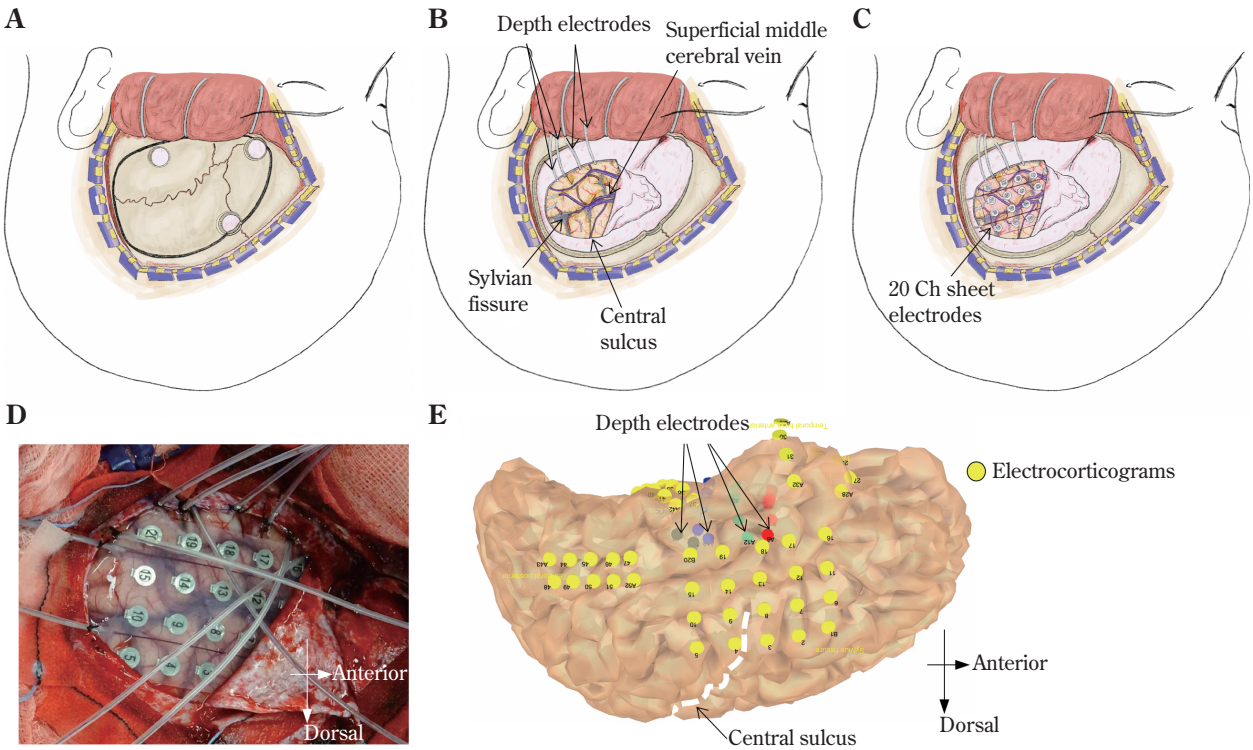

Fig. 3　左側頭葉てんかんに対する頭蓋内電極留置術
A：皮膚切開，穿頭，骨切り．
B：硬膜切開，深部電極刺入．
C：脳表電極留置．
D：術中写真．
E：頭蓋内電極マップ．

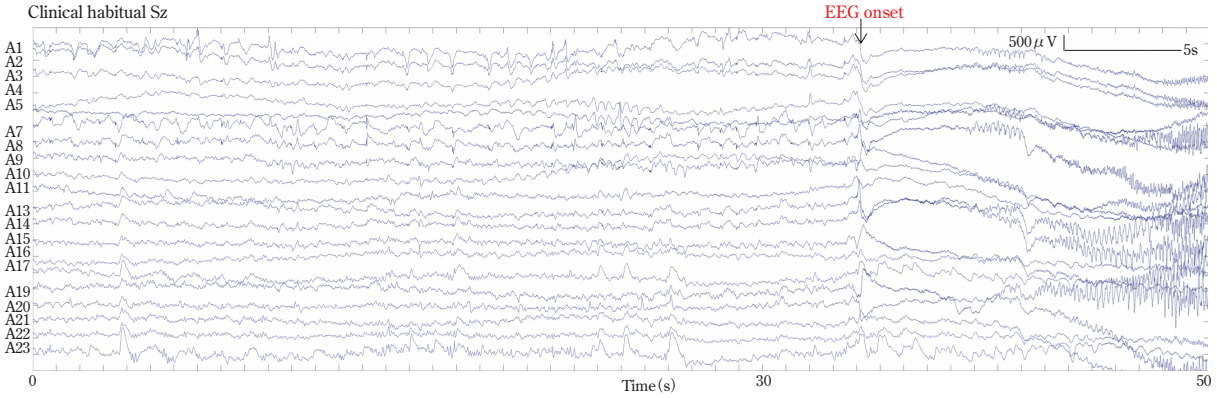

Fig. 4　発作時脳波所見（深部電極）
34 秒時点で脳波の減衰がみられる．

考　察

手術イラストの作成は単なる記録という側面だけでなく，イラスト作成の過程で多くを学ぶことができる教育的な側面をも持ち合わせることは馬場ら[2]が指摘しており，筆頭著者自身，手術イラスト作成を通して多くのことを学んだ．解剖学的精度の高いイラストを描くため，作成時には必ず解剖学書[5]を参考にスケッチを行っている．その際，筆頭著者が気をつけているのは，「解剖学的特徴を理解する際は見た目やイメージだけで覚えるので

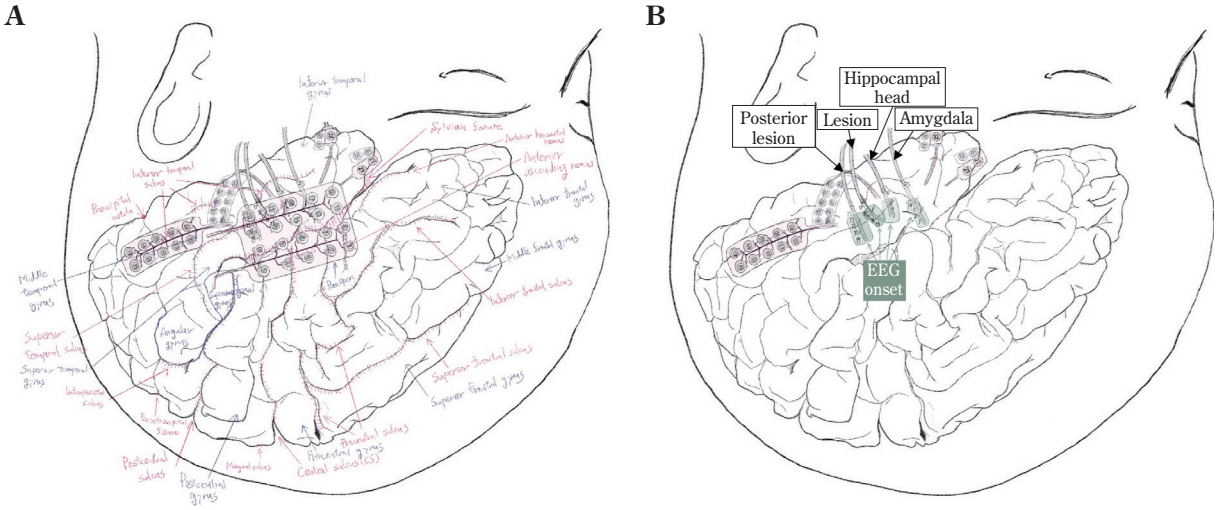

Fig. 5　脳表と頭蓋内電極の位置関係を俯瞰的に示したイラスト
A：頭蓋内電極の位置と脳解剖を示したイラスト．
B：発作時脳波所見を反映させたイラスト．

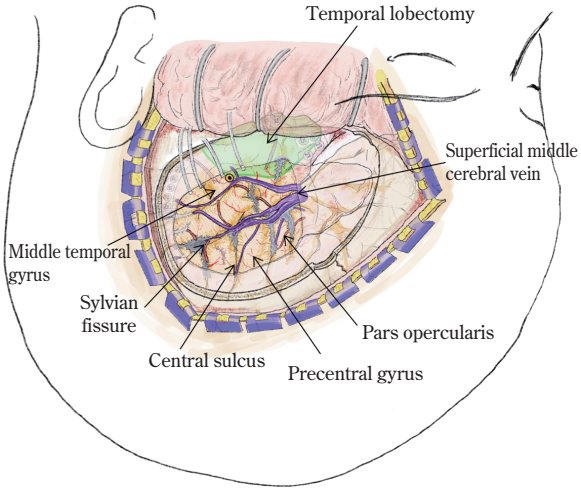

Fig. 6　左側頭葉切除術
左側頭葉内側病変を切除するため，左側頭葉切除術を計画した（緑色線内）．

はなく，文章化しても覚える」，ということである（例：中心前溝は中心溝の前方でこれに平行に走る脳溝であり，上前頭溝や下前頭溝と交わり，通常，脳回によって連続性が分断されている）．そうすることで非典型的な解剖に遭遇した場合でも判別しやすくなる．特にてんかん症例の中でも皮質形成異常を伴う場合，皮質構造が乱れていることが多く，解剖を文章化し覚えることで乱れた解剖学的特徴でも判断しやすくなる．

開頭範囲の決定は術前計画の中でも基本的かつ重要な過程である．頭蓋骨のどの部位を開ければ，脳のどの部位が現れるのかを正確に予測する能力は脳神経外科医にとって必要不可欠と考える．デジタルツールを用いた手術イラスト作成では，頭蓋骨の透明度を上げて脳が透見されたようなスケッチが可能であり，筆頭著者にとっては頭蓋骨と脳の相対的な位置関係を理解するうえで非常に勉強になった．

頭蓋内電極を留置し，焦点切除術へ至る頭蓋内電極留置術のイラスト作成について報告した．発作時脳波所見や解剖学的所見を反映させたイラストを作成することは，焦点切除術前計画に役立つと考える．また，デジタルツールを使用することで頭蓋内電極留置術のイラストに上描きができるため，非常に簡単に，かつ短時間で焦点切除術前計画イラストを作成可能である．

筆頭著者が脳神経外科医としての道を歩み始めた頃，手術映像はすでにデジタルデータであり，ビデオ編集はパソコンを用いて容易に可能であった．そんな時代となり，手術記録作成の際は，単に手術ビデオの画像を切り出し貼り付けるだけのことも多いが，それだけでは自分の血となり肉となる解剖学的理解は得られないと考える．手術イラストを作成する過程で，自らが経験した内容と学習してきた内容とのすり合わせを行い，解剖学的に齟齬がないか考える過程こそ解剖学的理解における貴重な鍛錬の機会である．

貢　献

橋本は本文を執筆し，すべてのイラスト・図を作成した．他，すべての著者が本論文を添削・校正した．橋本，山本，

藤田，柳澤はてんかん診療に従事し，クー，谷，押野，平田，貴島はてんかん手術を執刀した．本論文は貴島により監督されている．

著者全員は日本脳神経外科学会へのCOI自己申告の登録を完了しています．本論文に関して開示すべきCOIはありません．

文　献

1）馬場元毅：Dr. BABA のメディカルイラストレーション講座―完成度の高い手術イラストの描き方．東京，三輪書店，2017.
2）馬場元毅，大畑健治：より質の高い手術記録を記載するための手術イラストの描き方．脳外誌　**28**：513-516，2019.
3）加地伸行：論語　増補版．東京，講談社，2009.
4）松川東俊，吉村紳一：脳神経外科手術のデジタルイラストレーション．脳外誌　**28**：591-596，2019.
5）Rhoton A 著，松島俊夫，井上　亨監訳：RHOTON 頭蓋内神経解剖と手術アプローチ．東京，南江堂，2017.
6）山城　慧，林　龍馬，長谷川光広，廣瀬雄一：層構造を意識した手術イラストの作成．脳外誌　**28**：296-299，2019.

要　旨

頭蓋内電極留置術イラスト作成の工夫

橋本　洋章　山本　祥太　クー・ウイミン　谷　直樹　藤田　祐也
柳澤　琢史　押野　悟　平田　雅之　貴島　晴彦

頭蓋内電極を留置したてんかん症例では，電極留置後にてんかん焦点探索を行い，その結果をもとに焦点切除術を実施する．発作時脳波所見や，電極と脳の解剖学的位置関係を反映させた手術イラストを作成することは，焦点切除術前計画の一助となると考える．頭蓋内電極留置術から焦点切除術へ至るイラスト作成の工夫について，実際のイラストを提示しながら述べる．

脳外誌　29：216-220，2020

Editorial Comment

頭蓋内電極留置術のイラスト作成は脳機能解剖習得の早道である

東京医科歯科大学脳神経外科　前原健寿

頭蓋内電極留置術による発作焦点同定は，術前画像診断の今日においても焦点診断の gold standard であると同時に脳機能局在についての詳細な情報を与えてくれる，てんかん外科にとって不可欠な存在であり，正確で安全なてんかん手術の道標となるわけです．デジタルデータの発展した時代に教育を受けてきた若手脳神経外科医にとっては，頭蓋内電極留置術の結果をイラストというアナログ手法を用いて表現することに疑問をもつ先生もいるかもしれません．しかし，結果を解釈し，手術の戦略を立てるためにはデジタル的な手法だけではなくアナログ的思考，手法も重要です．

今回の報告で述べられたデジタルツールを活用して解剖学的所見を反映したイラストを作成することは，手術に役立つのみではなく，脳機能解剖への造詣を深めることにも役立つことを確信しています．脳解剖については，cadaver を用いた訓練を繰り返し行うことが，解剖学的知識習得の早道です．しかし，脳機能解剖の実際を学ぶためには，頭蓋内電極留置術症例を徹底的に解析することが一番の早道ではないかと考えています．筆者は，デジタルツールを駆使することで，比較的短時間でイラスト作成ができることを報告しています．このコラムを読んで自ら実践することは，若手脳神経外科医にとって非常に役立つと思っています．